Вступ.
Основи цитології.

ПЛАН

1. Предмет вивчення дисципліни. Історія розвитку цитології, гістології і ембріології.
2. Клітинна теорія.
3. Хімічний склад протоплазми.
4. Фізико-хімічні властивості протоплазми.

РЕКОМЕНДОВАНА ЛІТЕРАТУРА

1. Вахаюк Т. Гістологія з технікою гістологічних досліджень. Київ. 2018 . 260с.
2. Гістологія. Цитологія. Ембріологія : підруч. для студентів / за ред. : О. Д. Луцика, Ю. Б. Чайковського . Вінниця : Нова Кн., 2020. 496 с.
3. Горальський Л. П. Хомич В. Т., Кононський О. І.Основи гістологічної техніки і морфофункціональні методи досліджень у нормі та при патології . Житомир: «Полісся», 2011. 288 с.
4. Луцик О.Д., Чайковьский Гістологія. Цитологія. Ембріологія . Вінниця. Нова книга. 2018. 592с.
5. Новак В. П. Цитологія, гістологія, ембріологія. Біла Церква, 2005. 256 с.
6. Степанеко О., Міршнченко О., Зайченко Л. Гістологія, цитологія та ембріологія. Атлас. 2020. 152с.
7. Побережець Ю. М. Методичні вказівки для виконання лабораторних робіт та організації самостійної роботи з дисципліни «Цитологія, гістологія, ембріологія» для студентів спеціальності 212 «Ветеринарна гігієна, санітарія і експертиза» для аграрних вищих навчальних закладів III-IV рівнів акредитації. 2018. 112 с.
8. Шепітько В. І., Єрошенко Г. А., Лисаченко О. Д., Борута Н. В., Вільхова О. В. Гістологія, цитологія, ембріологія. Навчальний посібник. Полтава. 2017. 130с.

1

Дисципліна “Цитологія, гістологія, ембріологія” складається із чотирьох розділів: “Цитології”, “Загальної гістології”, “Спеціальної гістології” і “Ембріології”.

Цитологія **вивчає клітини,** ***загальна гістологія*** **– тканини,** ***спеціальна гістологія*** **– мікроскопічну будову органів. Тісно пов`язана з попередніми розділами і** ***ембріологія*** **– наука про зародок.**

В історії розвитку цитології, гістології та ембріології можна виділити три періоди: домікроскопічний, мікроскопічний і електронно-мікроскопічний.

Домікроскопічний період **простягався з сивої давнини до середини XVII ст.. В цей період мікроскопів не було і уявлення людей тих часів про тканини і органи базувались на їх фізичних властивостях.**





АРІСТОТЕЛЬ

У цей же період, немікроскопічними дослідженнями Гіппократа (460–370 рр. до н.е.) і Арістотеля (384–322 рр. до н.е.) була започаткована ембріологія.

Мікроскопічний період **починається з середини XVII ст. і триває до нині. В цей період, для вивчення рослинних і тваринних організмів, використовували і використовують світлові мікроскопи.**

Вперше мікроскоп сконструювали у 1590 р. голландські шліфувальники лінз для окулярів Ханс і Захарій Янсени. Але достовірних документальних підтве-рджень цього факту не має.

Автори другої версії, більш правдоподі-бної, стверджують, що перший мікроскоп винайшов у 1609–1610 рр. італійський вчений Г.Галілей, який до цього сконструював підзорну трубу. Термін „мікроскоп” першим ввів у практику в 1625 р. німецький вчений І. Фабер.

Нову еру в цитологічних і гістологічних дослідженнях започаткувала *електронна мікроскопія*. Її ідею і конструкцію електронного мікроскопа розробили у 1928–1931 рр. Е. Руска, М. Кнолль та Б.Боріє. За допомогою електронного мікроскопа можна одержати збільшення об`єктів досліджень у десятки і сотні тисяч разів.

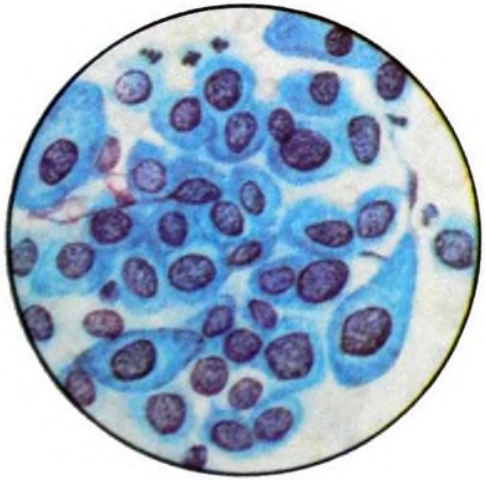

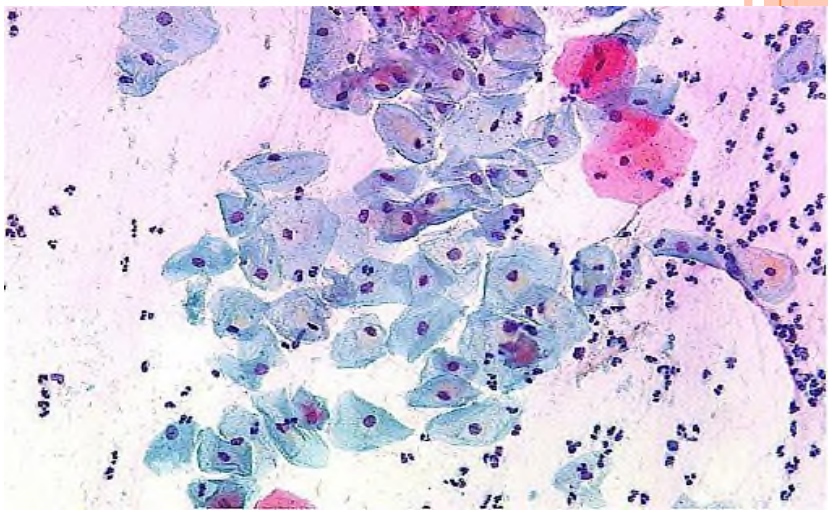

2

Однією із характерних ознак сучасної біології є бурхливий розвиток цитології – науки про клітину. Першим виявив клітини англійський фізик Роберт Гук у 1665 р. Він розглядав під мікроскопом зрізи кори пробкового дуба і помітив, що вона складається з окремих комірок, які він назвав *клітинами* (лат. *cellula*). Р.Гук вважав, що клітини — це пустоти або пори між волокнами рослин.

Клітини поділяють на ядерні – *еукаріотні* і без'ядерні – *прокаріотні*. Тваринні організми побудовані з еукаріотних клітин. Тільки червоні клітини крові ссавців – еритроцити не мають ядер. Вони втрачають їх у процесі свого розвитку.

За сучасними даними, ***клітина – це обмежена активною оболонкою, структурно впорядкована система біополімерів, які утворюють ядро і цитоплазму, беруть участь у єдиній сукупності процесів метаболізму і забезпечують підтримання та відтворення системи в цілому.***

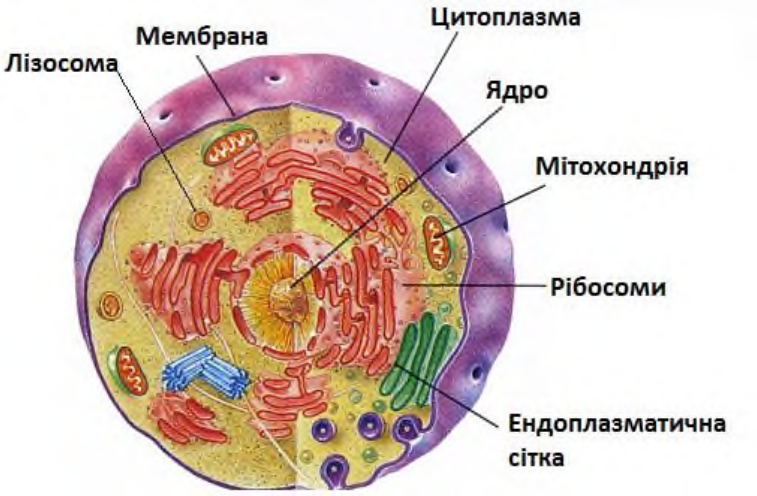

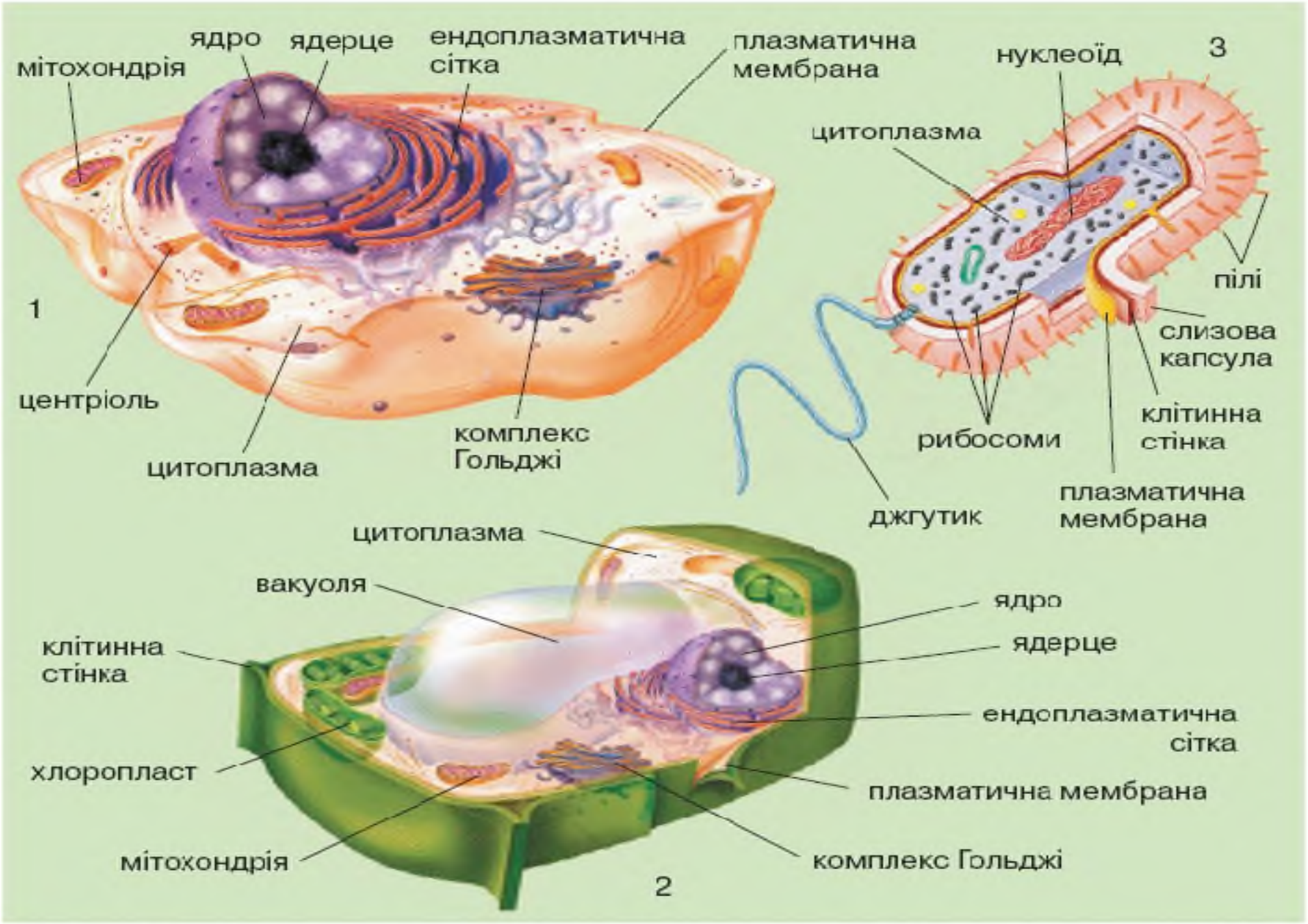

Мал. 14.2. Будова клітин: тваринної (1); рослинної (2); бактеріальної (3)

Речовину, яка утворює клітину, називають *протоплазмою*. До її складу входить більшість відомих хімічних елементів. З них 99,9 % – макроелементи і 0,1 % – мікро- та ультрамікроелементи.

Основними макроелементами протоплазми є C, H, O і N. Вони становлять 96 % усіх макроелементів. У зв`язку з цим їх часто називають органогенними хімічними елементами. 3,9 % макроелементів – це S, P, K, Ca, Na, Cl, Fe та ін. До мікро- і ультрамікроелементів належать Cu, Co, Zn, Mn, Ni, Sr, Ba, Be, J, Pb, Zi, F та ін.

Окремі клітини, тканини та органи різняться між собою складом і кількістю елементів. Так, у кістках багато Ca і P, у щитоподібній залозі – J, в крові – Fe, в печінці – Cu, в шкірі – Sr. Ці відмінності визначають і особливості їхньої будови та функції.

Органічні речовини – це переважно, *біополімери*. Їхні молекули мають велику молекулярну масу. Вони складаються з простих речовин, які називають *мономерами*. Останні, сполучаючись у певній послідовності один з одним, формують довгі ланцюги, на яких відбуваються складні хімічні реакції.

Нуклеїнові кислоти **– це ДНК (дезоксирибонуклеїнова кислота) і РНК (рибонуклеїнова кислота). ДНК входить до складу хроматину ядра клітин. Невелика її кількість міститься також у мітохондріях. ДНК є носієм генетичної інформації. Вона реалізує цю інформацію, створюючи апарат білкового синтезу.**

РНК здійснює синтез білка. Вона міститься в ядрі, цитоплазмі і поділяється на інформаційну, транспортну та рибосомну. Всі види РНК синтезуються на молекулах ДНК.

4

Протоплазма **– безбарвна речовина з густиною 1,03. Більшість речовин протоплазми перебувають у стані колоїдних розчинів, тільки окремі речовини – у стані істинних розчинів.**

Колоїдний розчин є двофазною системою, що складається з розчинника – дисперсійного середовища і колоїдних часточок – дисперсної фази.

Колоїдні часточки називають *міцелами*. Вони мають однойменний заряд і сольватну оболонку.

Колоїдні розчини протоплазми перебувають у двох фазах, які переходять одна в одну, – гель і золь.

Колоїдні системи протоплазми лабільні, їх білкові та ліпідні міцели формують структурну основу клітин.

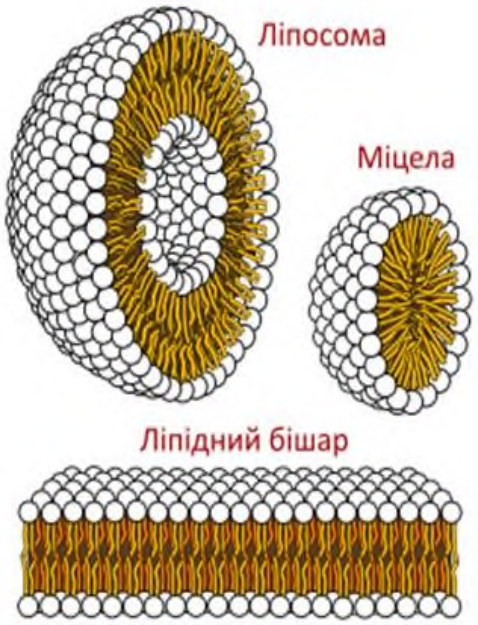

У колоїдних розчинах може відбуватися процес коацервації. При цьому міцели втрачають зовнішній шар сольватної оболонки і з'єднуються за допомогою її внутрішніх шарів. У результаті цього утворюються великі агрегати – коацервати, які не сполучаються між собою. Коацервати мають рідку консистенцію. Їх формування часто спостерігається при потраплянні в клітини сторонніх речовин, що є захисною реакцією клітини.

Дякую за увагу!

Будова і функції еукаріотної клітини

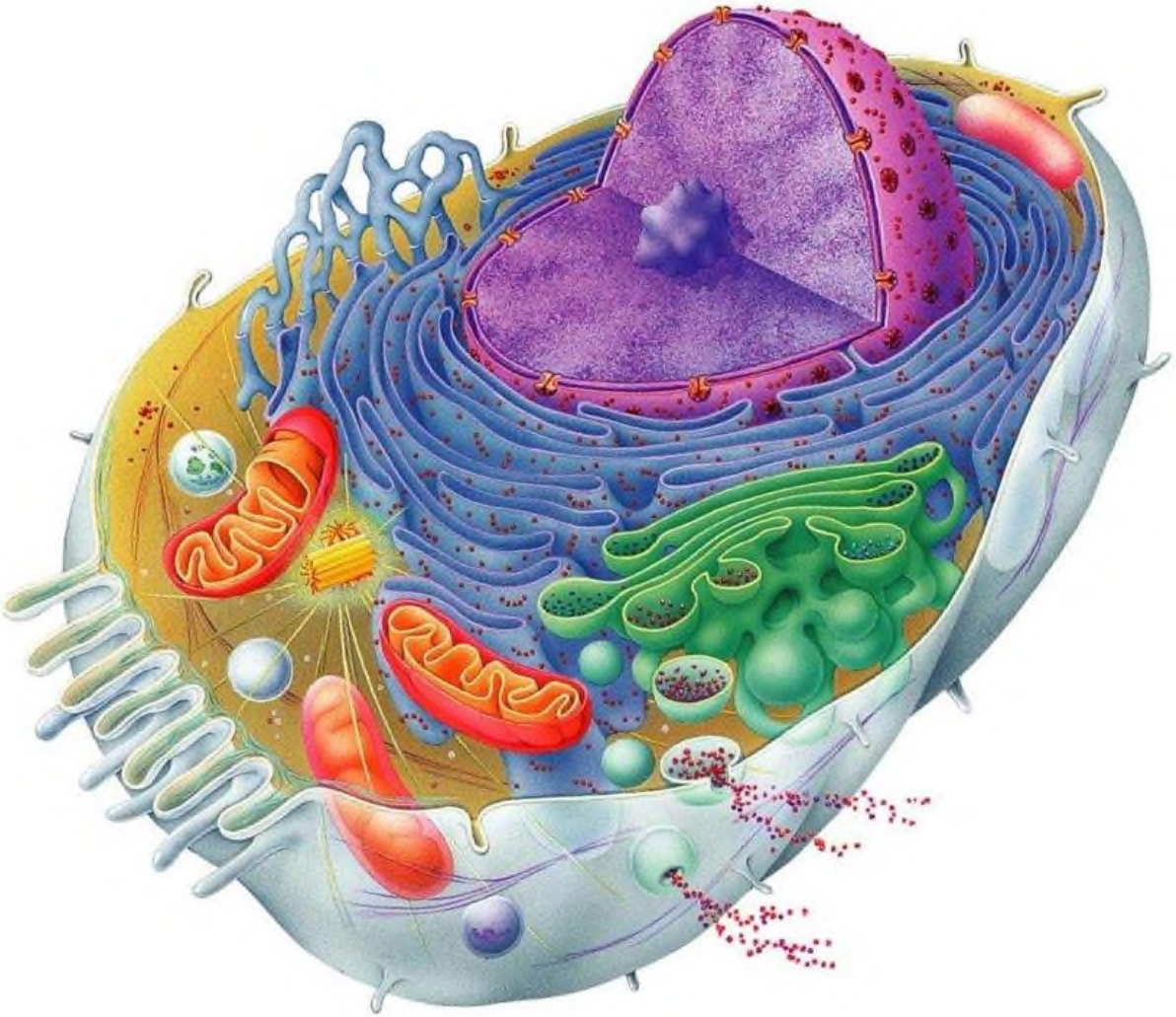

План

1. Загальна характеристика еукаріотних клітин
2. Частини еукаріотної клітини.
3. Цитоплазма. Склад цитоплазми.
4. Немембранні органели.

РЕКОМЕНДОВАНА ЛІТЕРАТУРА

1. Вахаюк Т. Гістологія з технікою гістологічних досліджень. Київ. 2018 . 260с.
2. Гістологія. Цитологія. Ембріологія : підруч. для студентів / за ред. : О. Д. Луцика, Ю. Б. Чайковського . Вінниця : Нова Кн., 2020. 496 с.
3. Горальський Л. П. Хомич В. Т., Кононський О. І.Основи гістологічної техніки і морфофункціональні методи досліджень у нормі та при патології . Житомир: «Полісся», 2011. 288 с.
4. Луцик О.Д., Чайковьский Гістологія. Цитологія. Ембріологія . Вінниця. Нова книга. 2018. 592с.
5. Новак В. П. Цитологія, гістологія, ембріологія. Біла Церква, 2005. 256 с.
6. Степанеко О., Міршнченко О., Зайченко Л. Гістологія, цитологія та ембріологія. Атлас. 2020. 152с.
7. Побережець Ю. М. Методичні вказівки для виконання лабораторних робіт та організації самостійної роботи з дисципліни «Цитологія, гістологія, ембріологія» для студентів спеціальності 212 «Ветеринарна гігієна, санітарія і експертиза» для аграрних вищих навчальних закладів III-IV рівнів акредитації. 2018. 112 с.
8. Шепітько В. І., Єрошенко Г. А., Лисаченко О. Д., Борута Н. В., Вільхова О. В. Гістологія, цитологія, ембріологія. Навчальний посібник. Полтава. 2017. 130с.

1.

Форма еукаріотних клітин може бути:

- кубічною,
- циліндричною,
- плоскою (епітеліоцити),
- кулястою (частина клітин крові),
- веретеноподібною (гладкі м’язові клітини),
- пірамідною,
- зірчастою, з відростками (нервові клітини),
- багатокутною

(клітини печінки) та ін.

Клітини бувають рухомі й нерухомі.

- **нерухомі клітини мають сталу форму. Вони контактують між собою, утворюючи шари клітин.**
- **рухомі клітини, здатні до активного руху, змінюють свою форму, наприклад нейтрофіли й фібробласти.**

Клітини можуть бути:

- **одноядерні,**
- **двоядерні**
- **багатоядерні.**

Кількість клітин в організмі ссавців величезна.

Підраховано, що загальна кількість клітин організму дорослої людини сягає $10^{14} – 10^{15}$.

Еукаріотні клітини поділяють на соматичні й статеві.

2

Одним із головних компонентів структурної організації клітин є *клітинна мембрана,* яку ще називають елементарною біологічною мембраною.

За сучасними даними, *вона побудована з подвійного шару молекул ліпідів, у який частково або повністю занурені молекули білків.*

Молекули білків можуть пронизувати всю товщу подвійного шару молекул ліпідів або значною мірою занурюватись у нього. Такі білки називають *інтегральними*.

Частина молекул білків знаходиться на зовнішній поверхні ліпідів. Їх називають *периферичними*, або *адсорбованими*, білками.

Залежно від цього молекули білків поділяють на: структурні, ферментні, транспортні і рецепторні.

Клітинні мембрани є:

- **внутрішньоклітинні**
- **зовнішньоклітинні.**

До складу внутрішньоклітинних мембран належать мембрани, які утворюють оболонку ядра і мембрани, що оточують окремі органели.

*Підмембранні комплекси

До підмембранних комплексів клітин належать:

- мікронитки(мікрофіламенти);
- мікротрубочки.

Вони утворюють цитоскелет, який виконує опорну функцію та сполучає всі компоненти клітини.

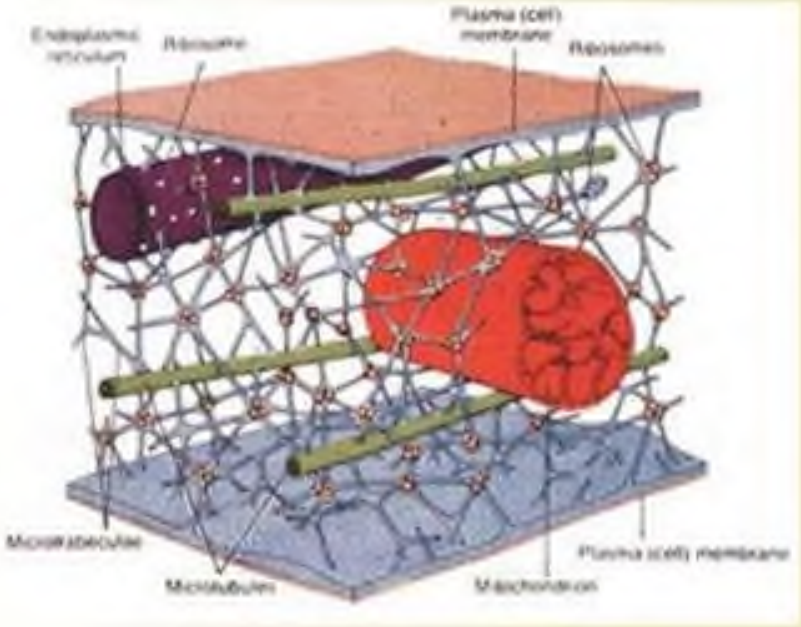

3

Цитоплазма клітини складається з гіалоплазми, органел і включень.

Гіалоплазма **– це найбільш рідка частина цитоплазми. Вона становить близько 50 % загального об’єму цитоплазми. До складу гіалоплазми входить вода з розчиненими в ній мінеральними та органічними речовинами (цитозоль).**

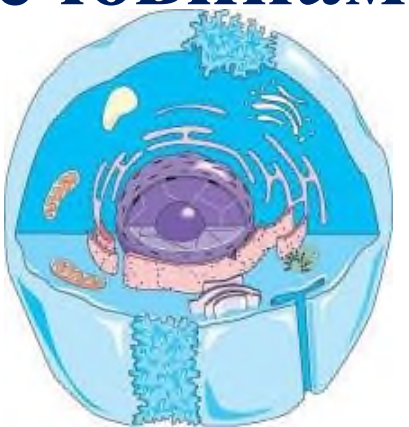

Високомолекулярні білкові речовини гіалоплазми у вигляді ниток утворюють ніжну суцільну тривимірну сітку, яка формує *матрикс* (строму) клітин.

Клітинні стінки

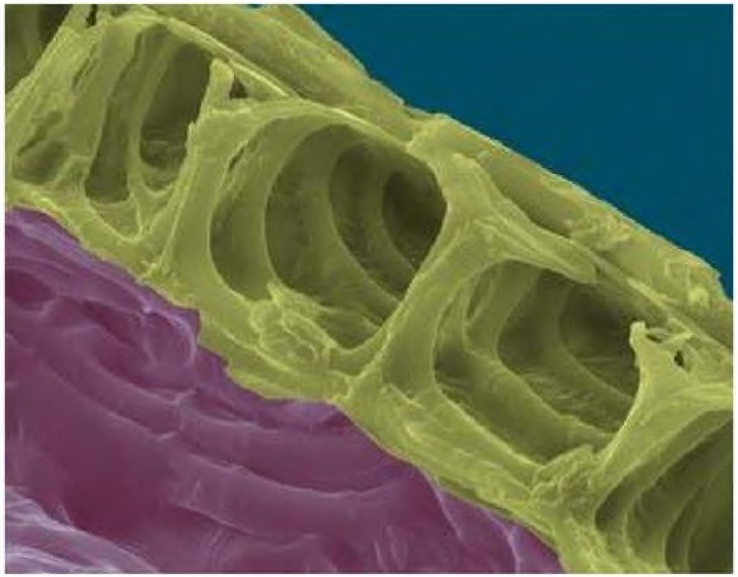

Основні функції клітинних стінок:

- захисна – оберігає клітину від різних пошкоджень,
- опорна – зовнішній “скелет” клітини.

Клітинна стінка (оболонка) складається з основного компоненту – матриксу і фібрілярного комплексу – каркасу, заглибленого в матрикс.

Органели **– частинки цитоплазми, які мають тільки їм властиву будову і спеціалізовані на виконанні певних функцій.**

Органели поділяють на:

- ***мікроскопічні та субмікроскопічні,***
- ***загального призначення й спеціальні,***
- ***мембранні*** **(*мітохондрії, ендоплазматична сітка, комплекс Гольджі, лізосоми й пероксисоми)*** ***та немембранні*** ***(рибосоми, мікротрубочки, мікрофіламенти й клітинний центр).***

4.

Немембранні органели. **До них належать *рибосоми, мікротрубочки, мікрофіламенти й клітинний центр (цитоцентр).* Усі вони є органелами загального призначення.**

Рибосоми **– субмікроскопічні органели загального призначення, що утворюються в ядрі, а функціонують переважно в цитоплазмі. Їх вперше описав Д.Паладе.** ***Вони мають вигляд округлих утворів діаметром 10–30 нм і складаються з двох субодиниць – великої й малої, які побудовані з білка та рибосомної РНК.***

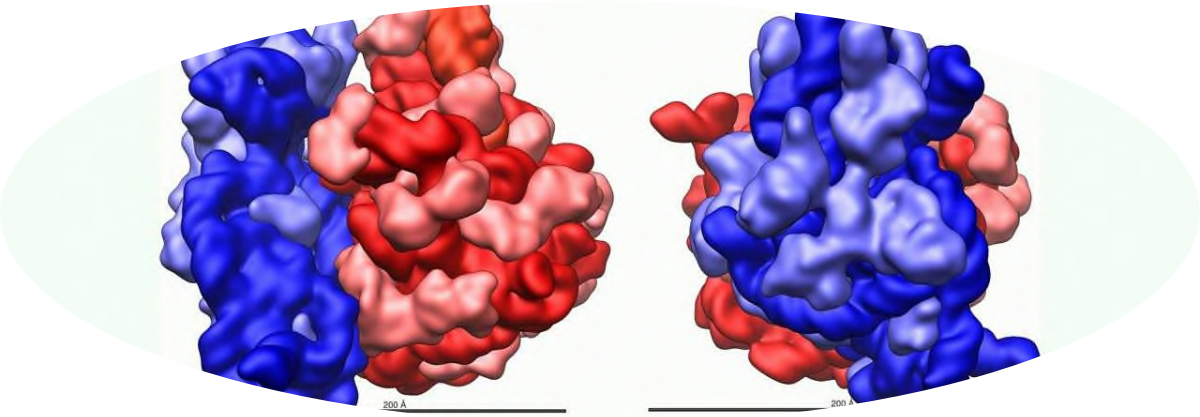

Мікротрубочки **– субмікроскопічні органели загального призначення. Вони мають вигляд довгих, прямих, нерозгалужених порожнистих циліндрів діаметром 24 нм, які в інтерфазній клітині формують сітку. Їхня стінка утворена щільно розміщеними 13 нитками субодиниць, які побудовані з молекул глобулярних білків тубулінів, здатних до полімеризації.**

Мікрофіламенти побудовані зі скоротливих білків – актину, міозину, тропоміозину або альфа-актиніну і виконують опорно-рухову функцію.

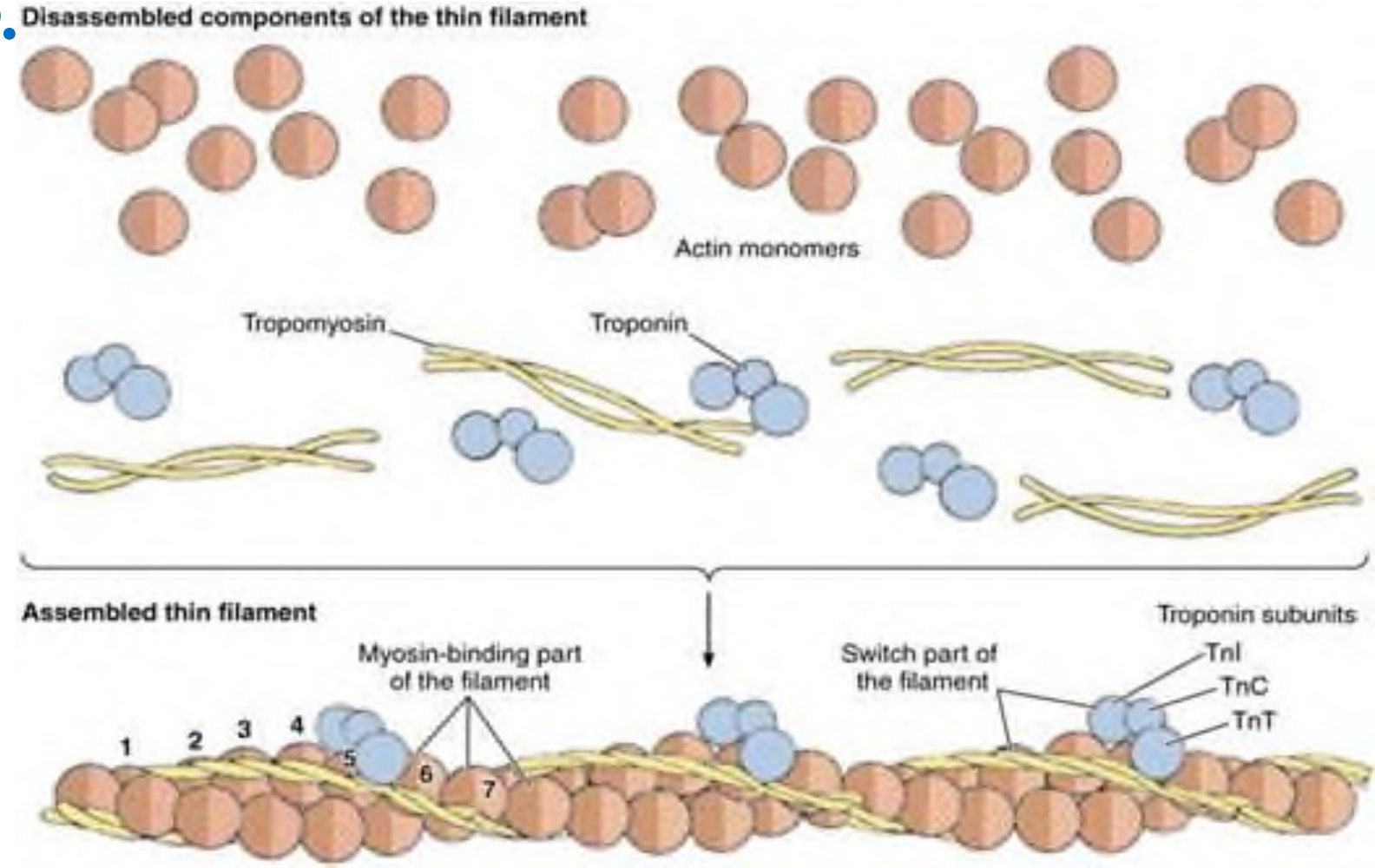

Мікроворсинки **– це вирости цитоплазми, завдовжки 1 мкм, всередині яких знаходиться пучок мікрофіламентів. Вони збільшують поверхню клітини і добре розвинені в епітеліальних клітинах слизової оболонки кишок.**

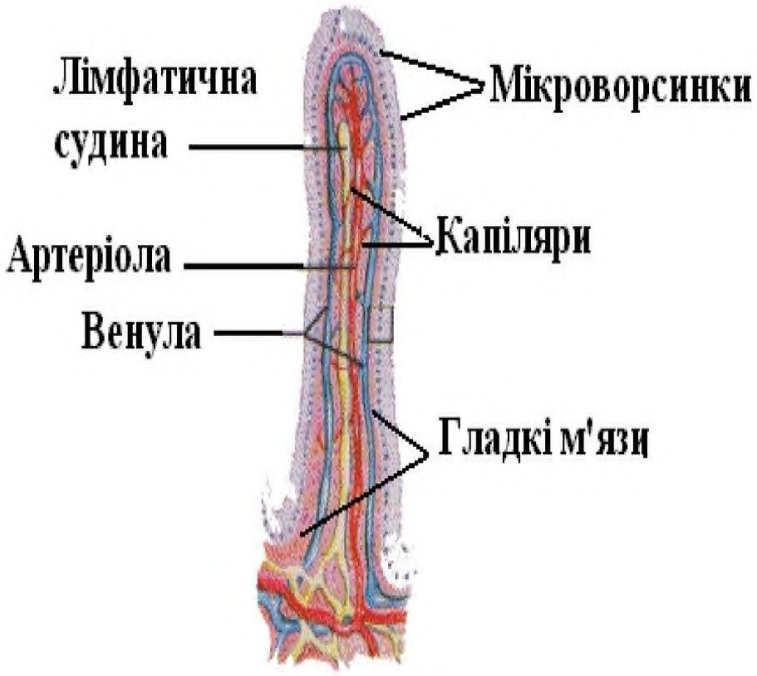

ДЯКУЮ ЗА УВАГУ!

Життєдіяльність клітин

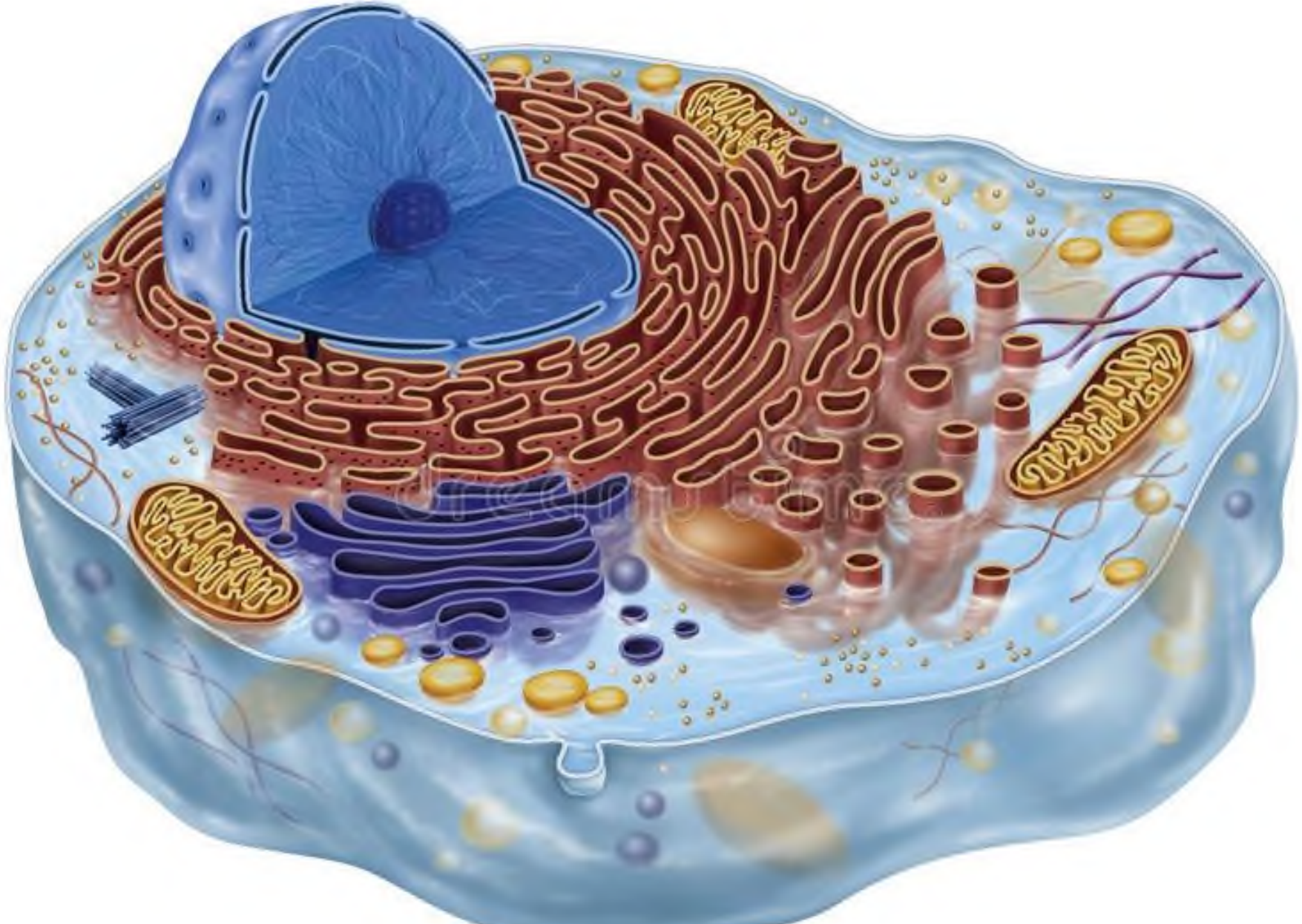

ПЛАН

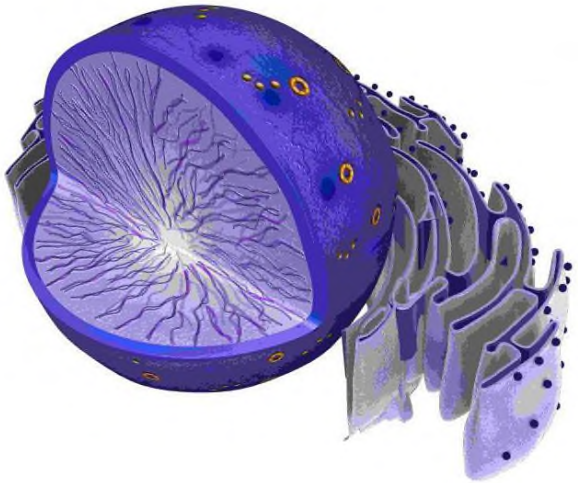

1. Будова ядра.
2. Обмін речовин у клітині.
3. Фізіологічні процеси.
4. Репродукція клітин.

РЕКОМЕНДОВАНА ЛІТЕРАТУРА

1. Вахаюк Т. Гістологія з технікою гістологічних досліджень. Київ. 2018 . 260с.
2. Гістологія. Цитологія. Ембріологія : підруч. для студентів / за ред. : О. Д. Луцика, Ю. Б. Чайковського . Вінниця : Нова Кн., 2020. 496 с.
3. Горальський Л. П. Хомич В. Т., Кононський О. І.Основи гістологічної техніки і морфофункціональні методи досліджень у нормі та при патології . Житомир: «Полісся», 2011. 288 с.
4. Луцик О.Д., Чайковьский Гістологія. Цитологія. Ембріологія . Вінниця. Нова книга. 2018. 592с.
5. Новак В. П. Цитологія, гістологія, ембріологія. Біла Церква, 2005. 256 с.
6. Степанеко О., Міршнченко О., Зайченко Л. Гістологія, цитологія та ембріологія. Атлас. 2020. 152с.
7. Побережець Ю. М. Методичні вказівки для виконання лабораторних робіт та організації самостійної роботи з дисципліни «Цитологія, гістологія, ембріологія» для студентів спеціальності 212 «Ветеринарна гігієна, санітарія і експертиза» для аграрних вищих навчальних закладів III-IV рівнів акредитації. 2018. 112 с.
8. Шепітько В. І., Єрошенко Г. А., Лисаченко О. Д., Борута Н. В., Вільхова О. В. Гістологія, цитологія, ембріологія. Навчальний посібник. Полтава. 2017. 130с.

1

Ядро (nucleus) – життєво необхідна складова частина клітини.

Разом з цитоплазмою вони утворюють єдину взаємодоповнювальну систему, що перебуває в стані динамічної рівноваги.

РОБЕРТ БРОУН

1773 - 1858

У 1831 р. відкрив в клітинному соці ядро - найважливішу складову частина клітини.



Форма ядер може бути:

- округла
- паличкоподібна
- кільцеподібна
- овальна
- сегментована
- неправильної форми

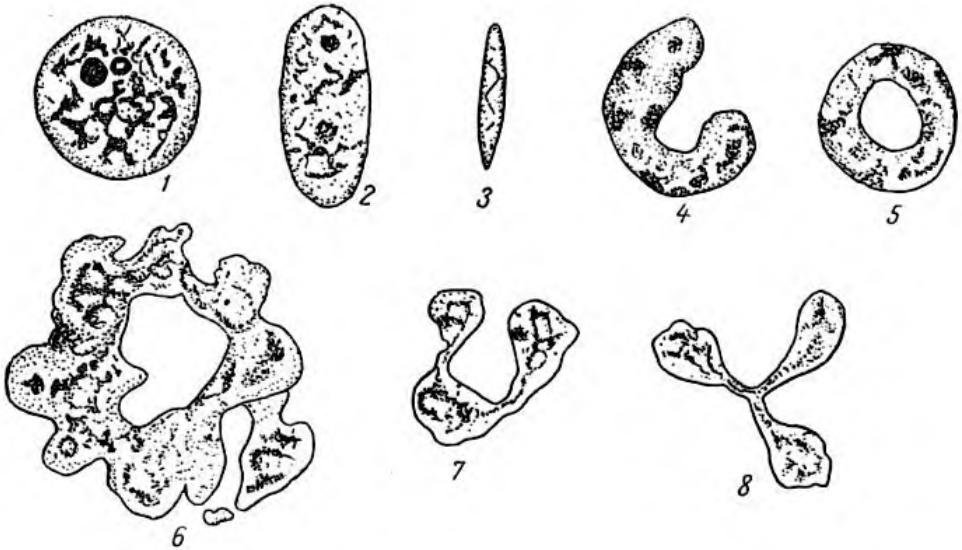

Клітини бувають:

- ***одноядерні (одне ядро)*;**
- ***двоядерні* (20 % *клітин печінки);***
- ***багатоядерні (мегакаріоцити, міоцити, остеокласти).***

клітини печінки

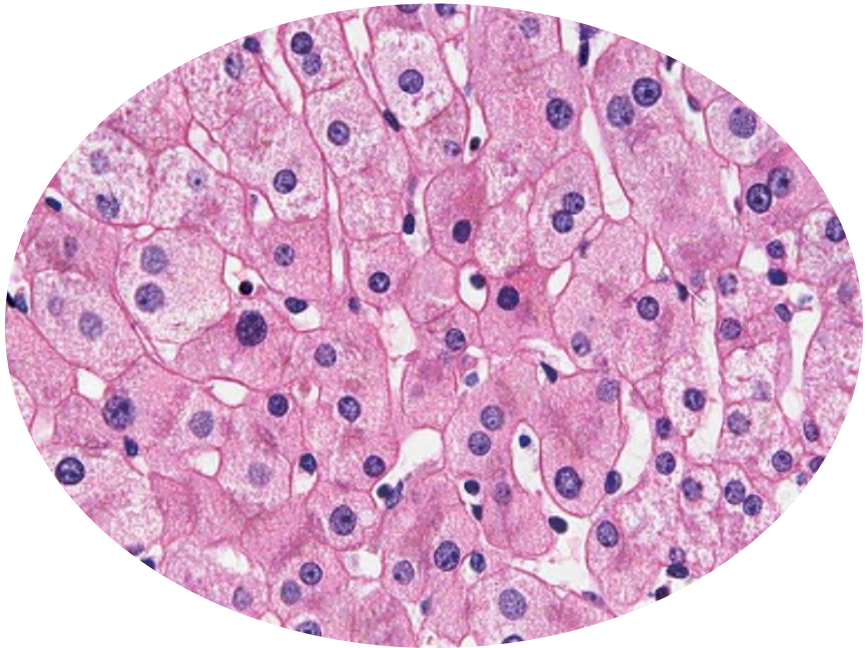

Хімічний склад ядра подібний до цитоплазми.

У ядрі знаходиться майже вся ДНК, багато глобулярних білків і менше, ніж у цитоплазмі, РНК та ліпідів.

Ядерце **– найщільніша структура ядра округлої форми і діаметром 1–5 мкм.**

В ядрі, як правило, є одне-два ядерця, але деякі ядра мають їх кілька десятків (овоцити риб).

2.

Обмін речовин (МЕТАБОЛІЗМ) – це певний порядок перетворення речовин, який забезпечує збереження, самооновлення клітин і виконання ними функцій.

Синтез білка складається з кількох етапів, яким передує процес матричного синтезу, або транскрипції.

В результаті цього процесу на ДНК синтезується інформаційна РНК (іРНК), в якій міститься інформація про послідовність сполучення амінокислот у білковому ланцюзі.

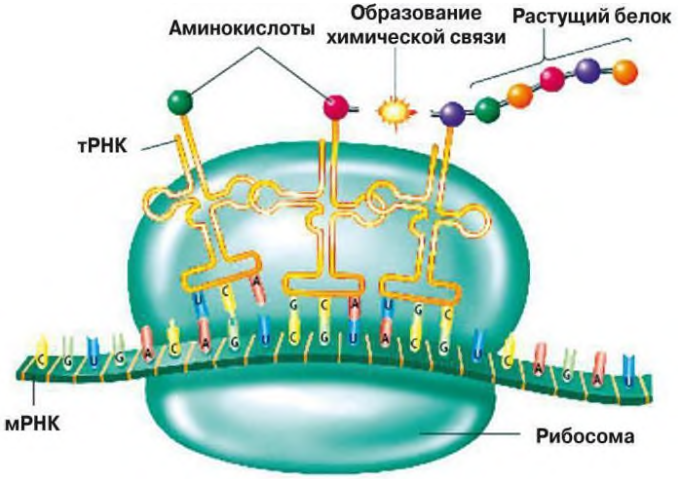

На ДНК синтезуються також транспортна РНК (тРНК). Синтезовані іРНК і тРНК з ядра надходять у цитоплазму, де іРНК з'єднується з меншою субодиницею рибосом.

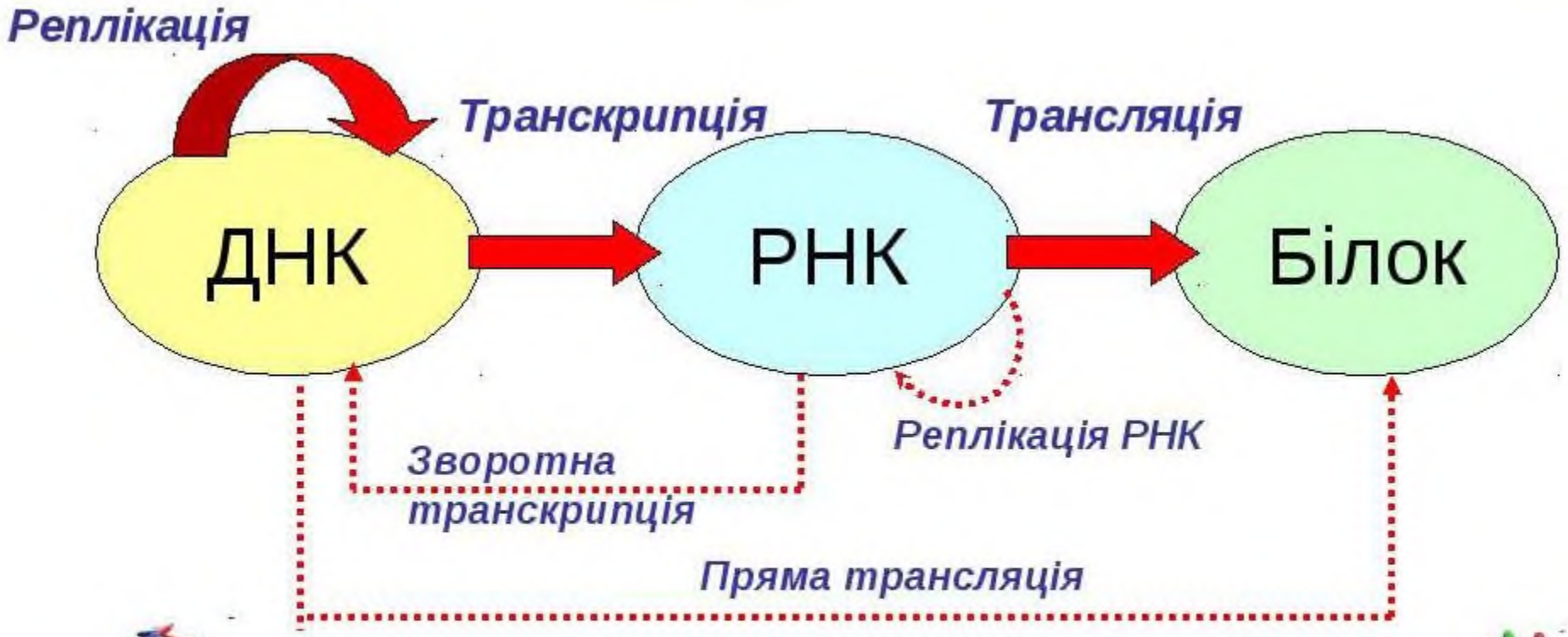

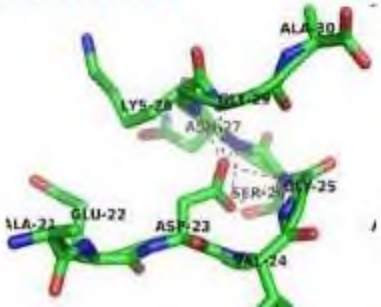

Ріст клітин, тобто збільшення їх розмірів, характерний для молодих клітин, що утворилися після поділу.

- **Відбувається тоді, коли пластичний обмін переважає над енергетичним.**
- **Клітини, що ростуть, мають велике ядро з дрібнодисперсним хроматином, одним великим або кількома ядерцями, що свідчить про активність формування апарату білкового синтезу і власне синтезу білків.**
- **У таких клітинах активно відбуваються процеси ендоцитозу, у цитоплазмі зростає кількість органел і збільшується їх об'єм.**
- **Ріст клітин відбувається лише в інтерфазі.**

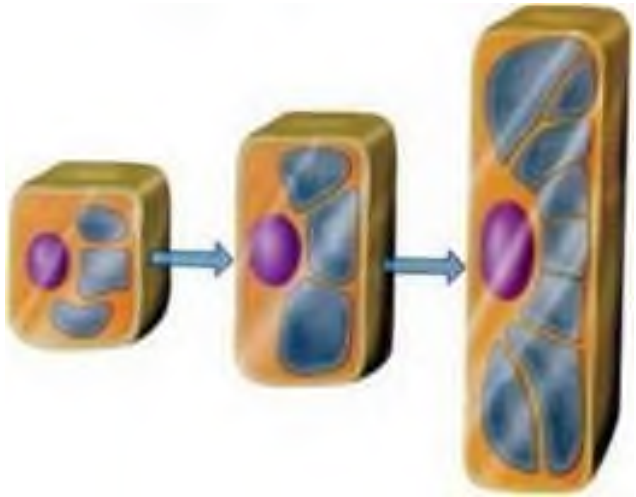

У процесі подразливості виділяють три етапи:

1) дія подразника (фізичного, хімічного) на клітину;

2) перехід клітини у збуджений стан, що виявляється зміною біохімічних і біологічних процесів, які в ній відбуваються;

3) відповідь клітини на дію подразника, яка в клітинах різних тканин проявляється по-різному.

Репродукція клітин (самовідтворення, розмноження) є загальною властивістю всіх живих систем.

Завдяки цій властивості забезпечується:

- безперервна спадковість поколінь клітин;
- відбувається ріст організму;
- регенерація ушкоджених тканин.

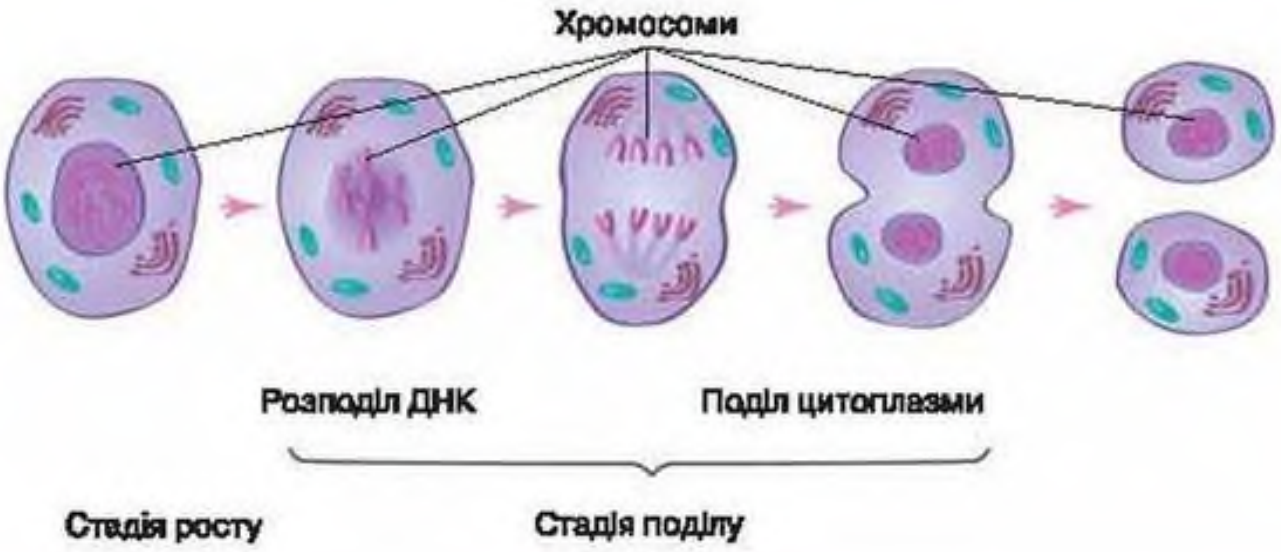

Весь період існування клітини від поділу до поділу або від поділу до смерті називають клітинним циклом.

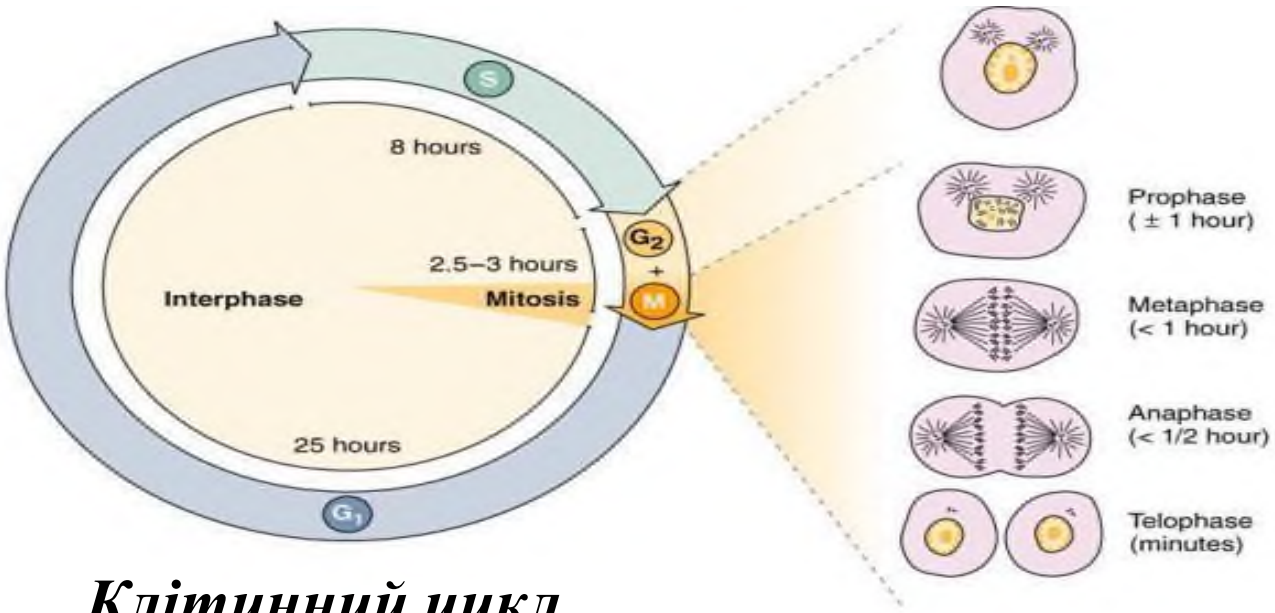

Клітинний цикл

Весь клітинний цикл поділяють на періоди:

- **інтерфаза**
- **власне мітоз.**

Розрізняють три види поділу:

- ✓ ***мітоз***
- ✓ ***амітоз***
- ✓ ***мейоз.***

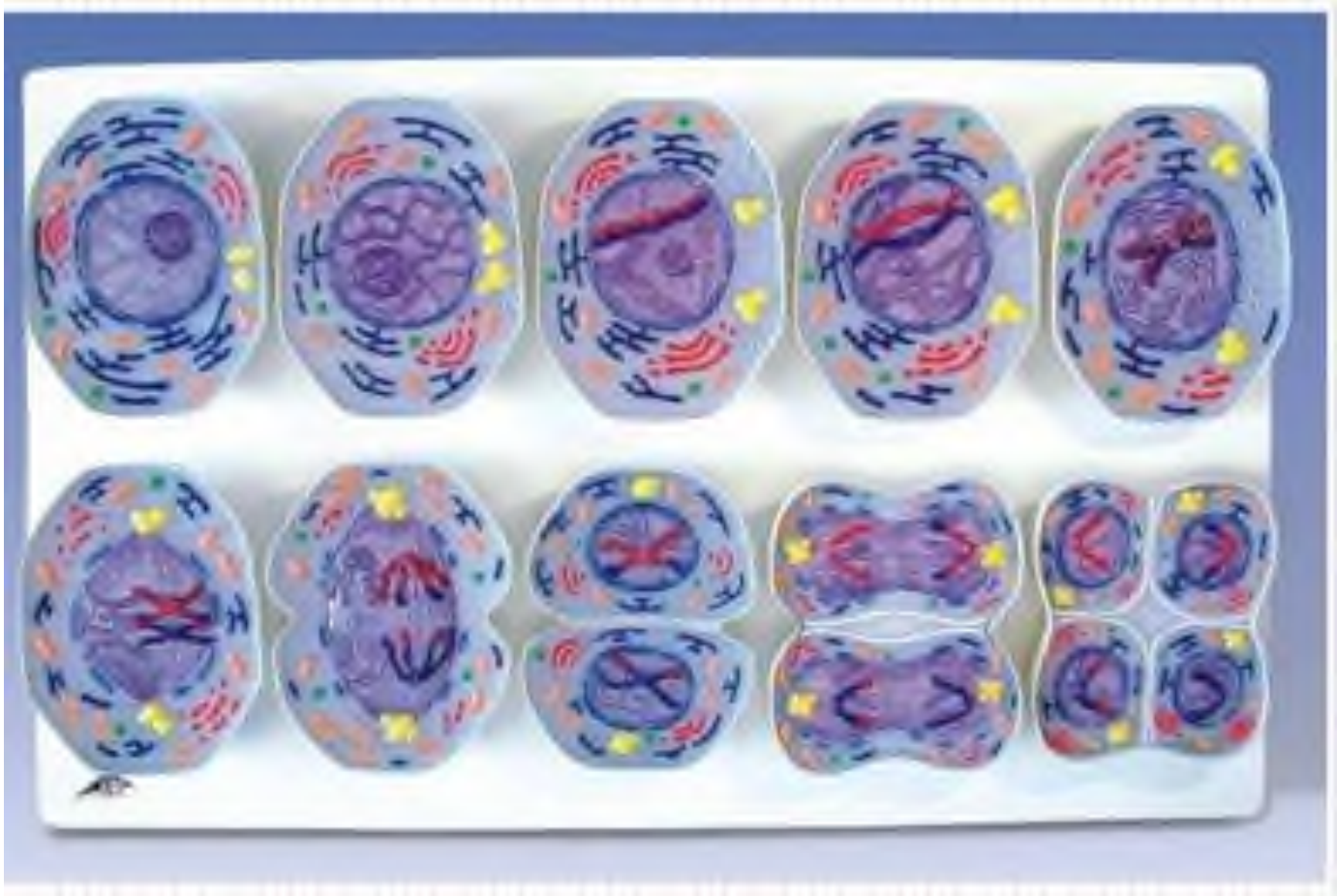

Мейоз – це поділ статевих клітин у стадії їх росту й дозрівання. Завдяки йому забезпечуються сталість числа хромосом у наступних поколіннях.

Мейоз складається з двох послідовних мітотичних поділів. Між поділами є коротка інтерфаза, у якій не подвоюються молекули ДНК.

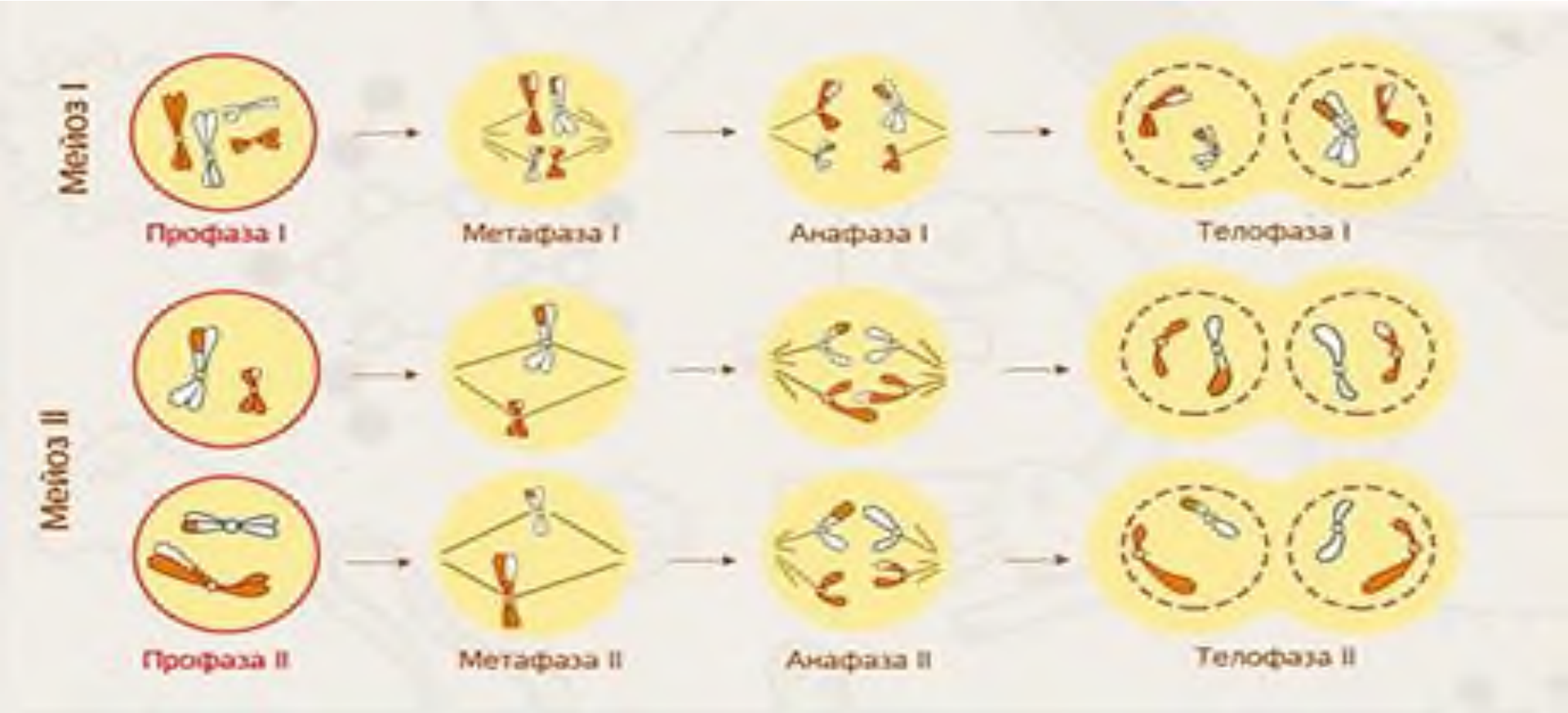

Синцитії **(сукліття) – тимчасові неклітинні структури організму. Вони виникають під час розвитку статевих клітин, коли поділ клітин повністю не завершується і дочірні клітини з'єднані між собою цитоплазматичними містками, які з часом зникають.**

Міжклітинна речовина **– це продукт життєдіяльності окремих видів клітин. Вона побудована з волокнистих структур і безструктурної речовини (основна речовина).**

ДЯКУЮ ЗА УВАГУ !

Nucleus

Будова і функції статевих клітин

ПЛАН

1. Предмет вивчення ембріології.
2. Будова сперматозоїда
3. Класифікація яйцеклітин.
4. Будова яйцеклітини птахів.

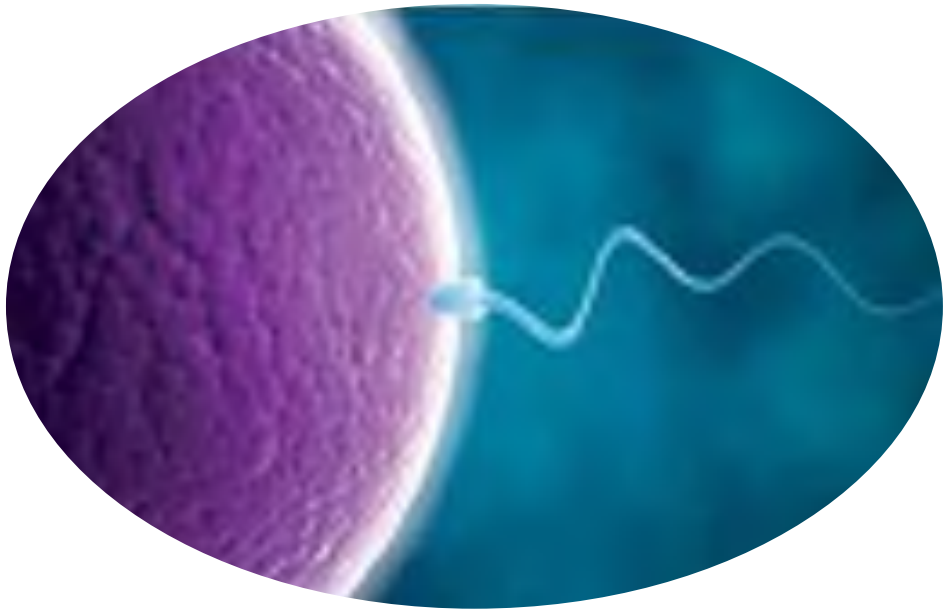

РЕКОМЕНДОВАНА ЛІТЕРАТУРА

1. Вахаюк Т. Гістологія з технікою гістологічних досліджень. Київ. 2018 . 260с.
2. Гістологія. Цитологія. Ембріологія : підруч. для студентів / за ред. : О. Д. Луцика, Ю. Б. Чайковського . Вінниця : Нова Кн., 2020. 496 с.
3. Горальський Л. П. Хомич В. Т., Кононський О. І.Основи гістологічної техніки і морфофункціональні методи досліджень у нормі та при патології . Житомир: «Полісся», 2011. 288 с.
4. Луцик О.Д., Чайковьский Гістологія. Цитологія. Ембріологія . Вінниця. Нова книга. 2018. 592с.
5. Новак В. П. Цитологія, гістологія, ембріологія. Біла Церква, 2005. 256 с.
6. Степанеко О., Міршнченко О., Зайченко Л. Гістологія, цитологія та ембріологія. Атлас. 2020. 152с.
7. Побережець Ю. М. Методичні вказівки для виконання лабораторних робіт та організації самостійної роботи з дисципліни «Цитологія, гістологія, ембріологія» для студентів спеціальності 212 «Ветеринарна гігієна, санітарія і експертиза» для аграрних вищих навчальних закладів III-IV рівнів акредитації. 2018. 112 с.
8. Шепітько В. І., Єрошенко Г. А., Лисаченко О. Д., Борута Н. В., Вільхова О. В. Гістологія, цитологія, ембріологія. Навчальний посібник. Полтава. 2017. 130с.

1.

Ембріологія (*embryon* — зародок, *logos* — наука) — загальнобіологічна наука, що вивчає процеси утворення та розвитку зародка тварин і людини від моменту запліднення до періоду, коли новий організм набуває рис дорослої особини і стає здатним до самостійної життєдіяльності.

Ембріологію поділяють на загальну і спеціальну. *Загальна ембріологія* вивчає розвиток і будову статевих клітин (прогенез), запліднення, ранні етапи розвитку зародка, які закінчуються утворенням зародкових листків, осьових органів і плодових оболонок (ембріогенез).

***Спеціальна ембріологія* вивчає розвиток окремих органів (органогенез), їх систем і апаратів від моменту закладання до набуття ними дефінітивного стану.**

Ембріогенез — це частина онтогенезу від моменту запліднення до народження (для живородних), вилуплення з яєць (для яйцеродних), закінчення метаморфозу (для тварин із личинковою стадією розвитку).

Ембріогенез тісно пов’язаний з прогенезом та раннім постембріональним періодом.

2.

Статеві клітини самців називають *сперматозоїдами, або сперміями*. Це рухливі джгутикоподібні клітини, що входять до складу сперми і виконують три основні функції: забезпечують контакт зі статевою клітиною самиці, вносять при заплідненні у яйцеклітину центріоль, яка потрібна для її поділу, і передають майбутньому організму спадкову інформацію самців.

акросома
головка
хвіст
клітинний центр
ядро
шийка
мітохондрії

Сперматозоїд складається з головки, шийки і хвоста (джгутика), які обмежені плазмолемою.

Головка має сплюснуту округлу або овальну форму (у птахів вона конічна або гвинтоподібна) і розміщена на передньому кінці сперматозоїда. Її більшу частину займає ядро, в якому міститься спадковий матеріал у вигляді хромосом.

3.

Яйцеклітина, або овуляторне яйце (овоцит), **– це статева клітина самиці. За будовою яйцеклітини значно відрізняються від сперматозоїдів та соматичних клітин. Вони нерухомі, мають округлу форму і великий діаметр, який залежно від виду свійських тварин коливається від 100 мкм до кількох сантиметрів.**

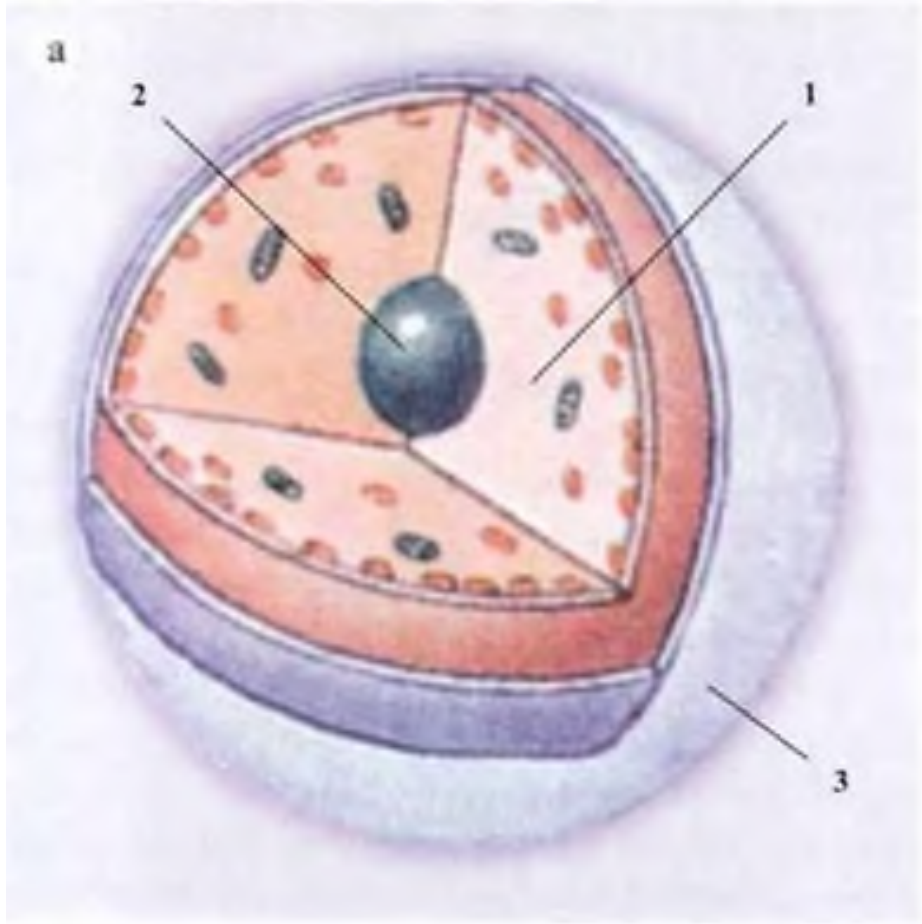

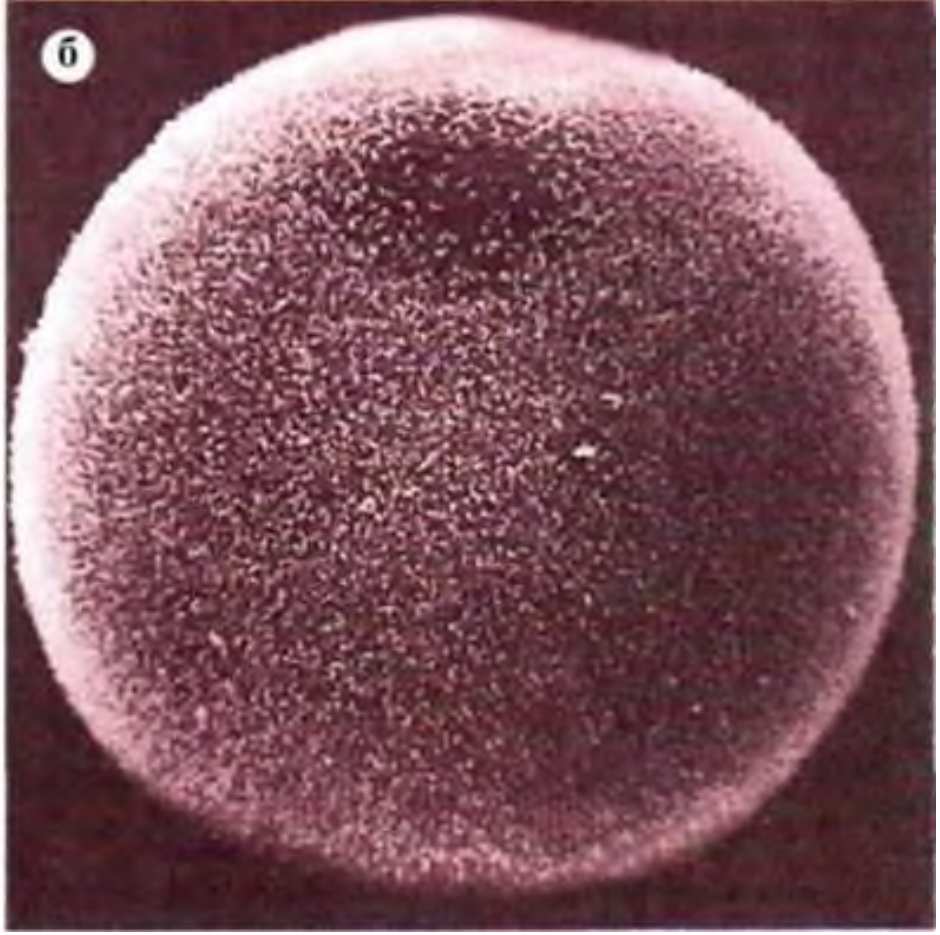

Яйцеклітина ссавця (а – схематичне зображення; б – мікрофотографія): 1 – цитоплазма; 2 – ядро; 3 – оболонка.

Яйцеклітини вкриті двома або трьома оболонками. Для них характерні значні трофічні включення у вигляді жовтка в цитоплазмі та полярна диференціація — анімальний і вегетативний полюси. В анімальному полюсі міститься ядро, а у вегетативному – жовток. З органел у яйцеклітинах відсутній цитоцентр.

Яйцеклітини вкриті трьома оболонками: первинною, вторинною й третинною. Первинна оболонка (жовткова, або вітелінова) – це власне плазмолема. Вторинна оболонка утворена фолікулярними клітинами та їхніми похідними. Останні, як правило, щільно прилягають до первинної оболонки і формують блискучу (прозору) зону.

Будова яйцеклітини птахів. Яйцеклітину птахів називають яйцем. Яйце складається з жовтка, білка, підшкаралупової оболонки й шкаралупи. *Жовток* – це власне яйцеклітина, в якій є ядро і цитоплазма.

Білок **розміщений навколо жовтка. До його складу входить вода (87 %), білки, вуглеводи, мінеральні речовини та незначна кількість ліпідів. Він є поживним матеріалом для зародка. В білку є також бактерицидні речовини. Залежно від локалізації розрізняють внутрішній і зовнішній шари білка. В кожному шарі білок буває в рідкому й щільному станах. Щільний білок бере участь у формуванні халаз.**

Зовні білок вкритий *підшкаралуповою оболонкою*, яка складається з двох шарів – зовнішнього та внутрішнього. Внутрішній шар прилягає до білка, а зовнішній – до шкаралупи.

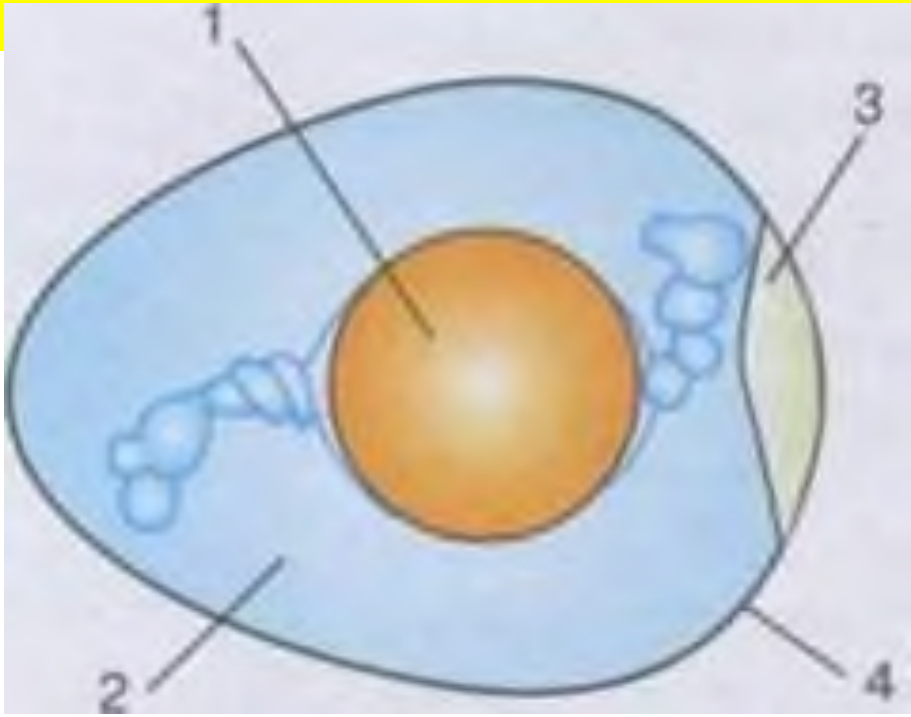

Будова яйцеклітини на прикладі пташиного яйця: 1 — яйцеклітина, що містить жовток; 2 — білок; 3 — повітряна камера; 4 — шкаралупна оболонка.

Зовні шкаралупа вкрита кутикулою, яка побудована із глікозаміногліканів. Вона запобігає проникненню крізь пори шкаралупи мікроорганізмів, спор грибів і проникна для газів. Шкаралупа виконує захисну функцію і є депо мінеральних речовин, які використовуються для формування скелета зародка.

Дякую за увагу!

Гаметогенез та запліднення.

ПЛАН

1. Сперматогенез .
2. Овогенез.
3. Запліднення.
4. Дроблення, гаструляція, нейруляція.

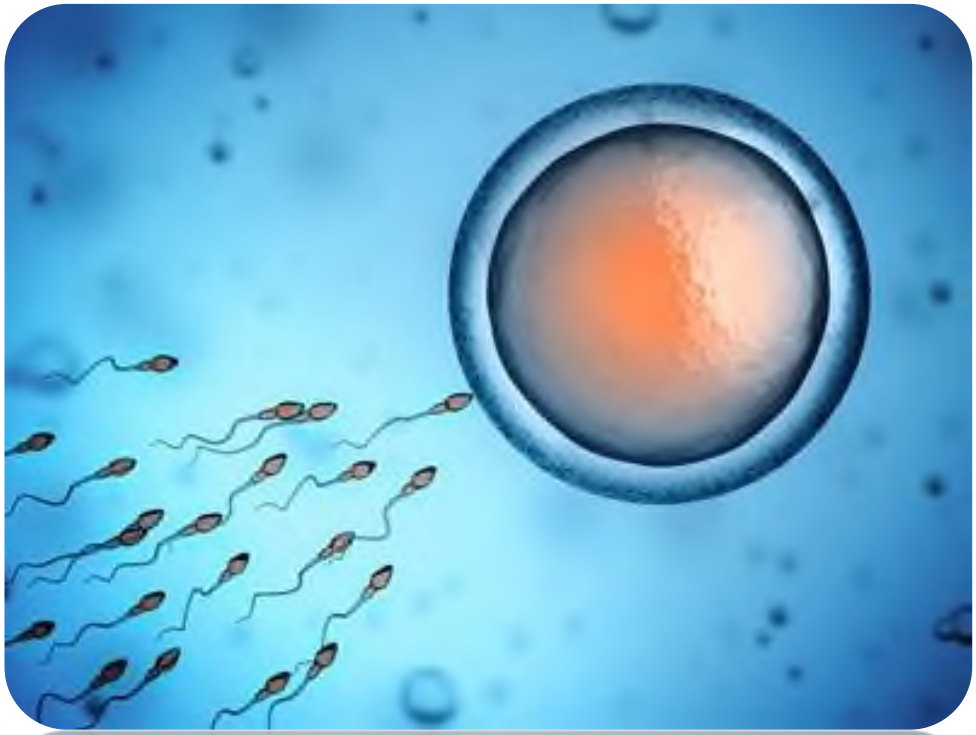

РЕКОМЕНДОВАНА ЛІТЕРАТУРА

1. Вахаюк Т. Гістологія з технікою гістологічних досліджень. Київ. 2018 . 260с.
2. Гістологія. Цитологія. Ембріологія : підруч. для студентів / за ред. : О. Д. Луцика, Ю. Б. Чайковського . Вінниця : Нова Кн., 2020. 496 с.
3. Горальський Л. П. Хомич В. Т., Кононський О. І.Основи гістологічної техніки і морфофункціональні методи досліджень у нормі та при патології . Житомир: «Полісся», 2011. 288 с.
4. Луцик О.Д., Чайковьский Гістологія. Цитологія. Ембріологія . Вінниця. Нова книга. 2018. 592с.
5. Новак В. П. Цитологія, гістологія, ембріологія. Біла Церква, 2005. 256 с.
6. Степанеко О., Міршнченко О., Зайченко Л. Гістологія, цитологія та ембріологія. Атлас. 2020. 152с.
7. Побережець Ю. М. Методичні вказівки для виконання лабораторних робіт та організації самостійної роботи з дисципліни «Цитологія, гістологія, ембріологія» для студентів спеціальності 212 «Ветеринарна гігієна, санітарія і експертиза» для аграрних вищих навчальних закладів III-IV рівнів акредитації. 2018. 112 с.
8. Шепітько В. І., Єрошенко Г. А., Лисаченко О. Д., Борута Н. В., Вільхова О. В. Гістологія, цитологія, ембріологія. Навчальний посібник. Полтава. 2017. 130с.

1

Гаметогенез (від гамети і грец. genesis — походження) — процес формування і утворення статевих клітин — гамет.

У ссавців первинні недиференційовані статеві клітини – *гоноцити*.

У статевих залозах (гонади) гоноцити округлюються, розмножуються і диференціюються в статеві клітини самця чи самиці.

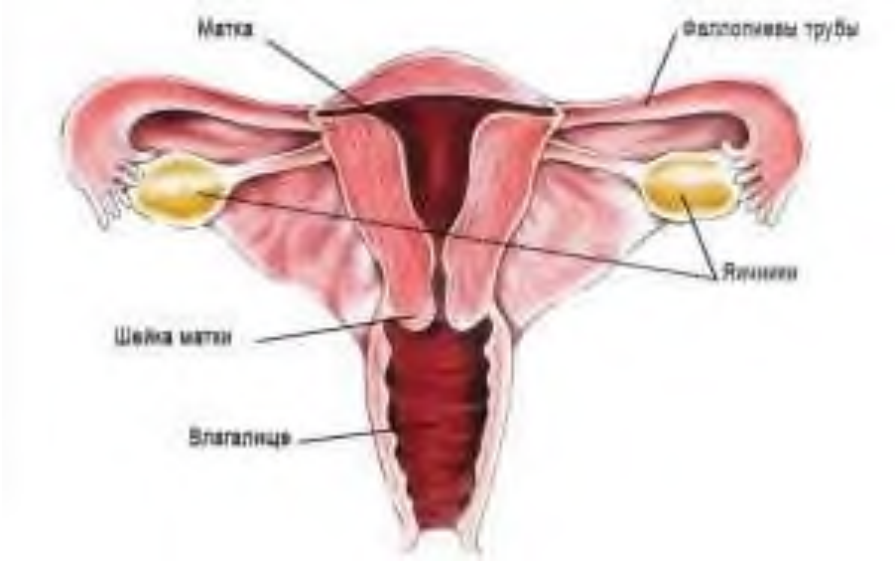

Сперматогенез – розвиток статевих клітин самця. Розвиток сперматозоїдів відбувається в статевих залозах самця – **яєчках (сім'яниках)** статевозрілих тварин. Він має чотири періоди:

- розмноження
- росту
- дозрівання
- формування

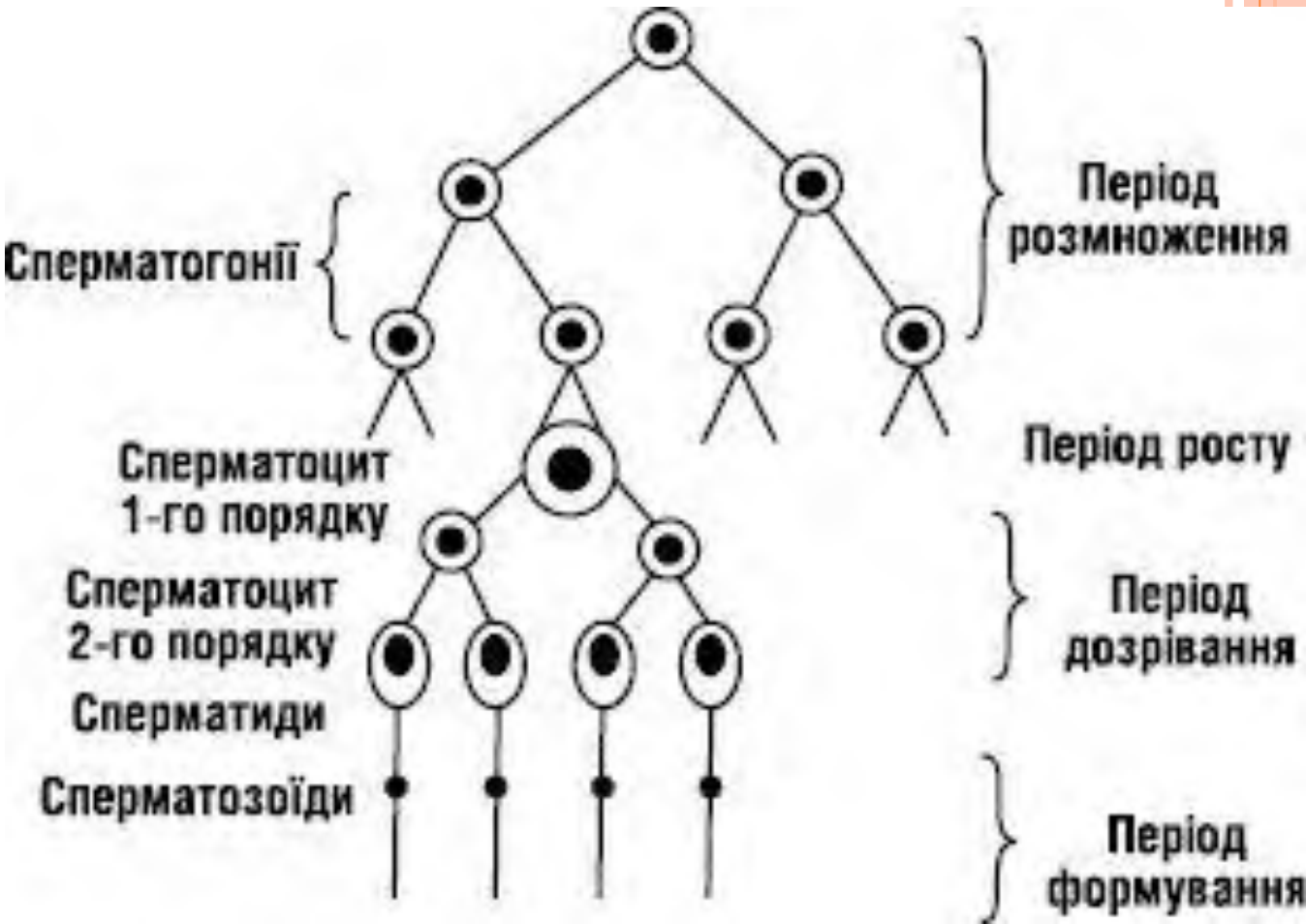

Внаслідок другого поділу із вторинного сперматоцита утворюються дві *сперматиди* – істинно гаплоїдні клітини, які різняться за статевими хромосомами. Половина з них мають *X*-, половина — *Y*-хромосому.

Сперматиди – округлі клітини, перебувають у тісному контакті з підтримувальними клітинами.

Овогенез – розвиток статевих клітин самиць. Починається в ембріональний період і закінчується з настанням статевої зрілості.

Він складається з трьох періодів:

- розмноження,
- росту
- дозрівання.

Перші два періоди відбуваються в статевих залозах самиць – яєчниках. Третій період починається в яєчниках і закінчується в яйцепроводах.

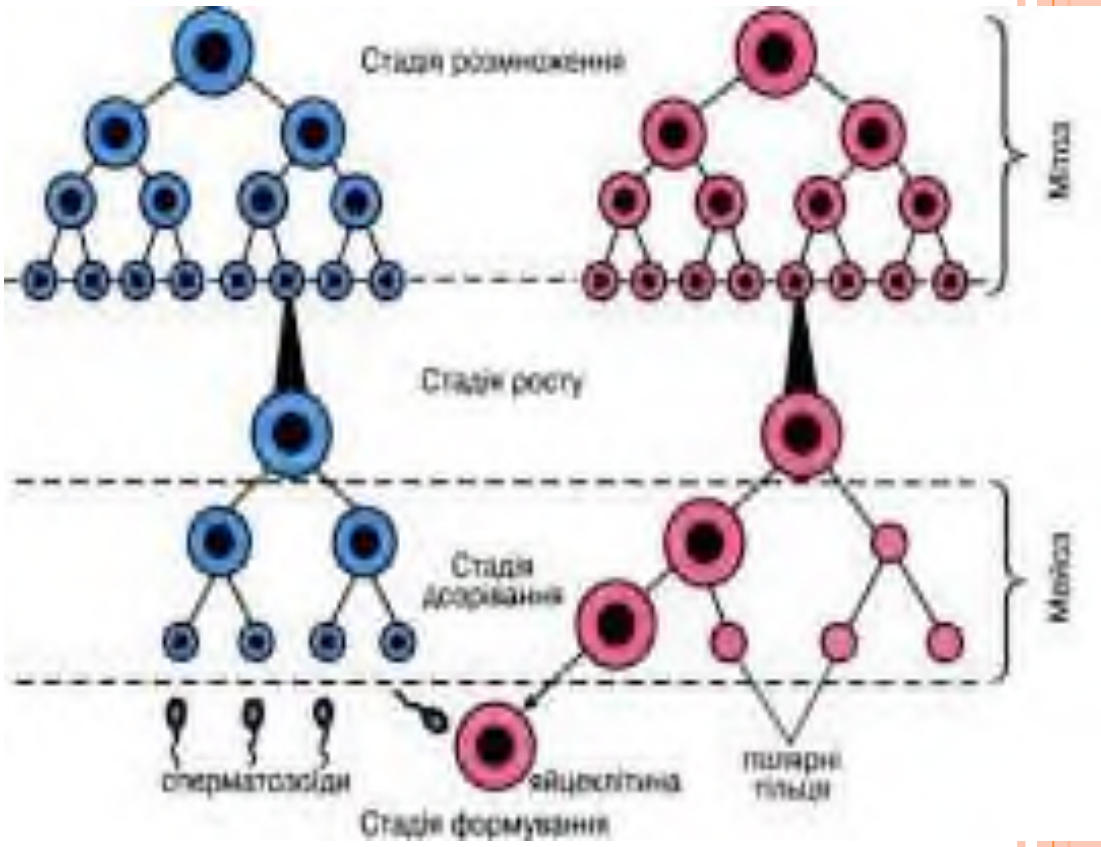

Період росту **– найтриваліший період розвитку, який закінчується з настанням статевої зрілості. Статеві клітини цього періоду називають *первинними овоцитами*, які знаходяться у фолікулах яєчника.**

На початку періоду росту в ядрах первинних овоцитів відбувається рекомбінація спадкового матеріалу (профаза I мейозу).

Період дозрівання **починається в яєчниках і закінчується після овуляції в яйцепроводах. У період дозрівання первинні овоцити діляться шляхом мейозу.**

- **В результаті першого поділу утворюються *вторинний овоцит* і *перше полярне тільце*, яке майже не має цитоплазми і містить половину хромосом.**

- **У результаті другого поділу з вторинного овоцита утворюються *яйцеклітина* і *друге полярне тільце*.**

Таким чином, у результаті овогенезу з однієї овогонії утворюються одна яйцеклітина і три полярних тільця.

3.

Запліднення – це процес злиття статевих клітин самця й самиці, в результаті якого утворюється одноклітинний зародок – *зигота (з диплоїдним набором хромосом)*.

Запліднення поділяють на **зовнішнє і внутрішнє**.

- *зовнішнє запліднення* відбувається за межами організму (ракоподібні, риби, амфібії);
- **внутрішнє** – в статевих органах самиці (птиця, ссавці).

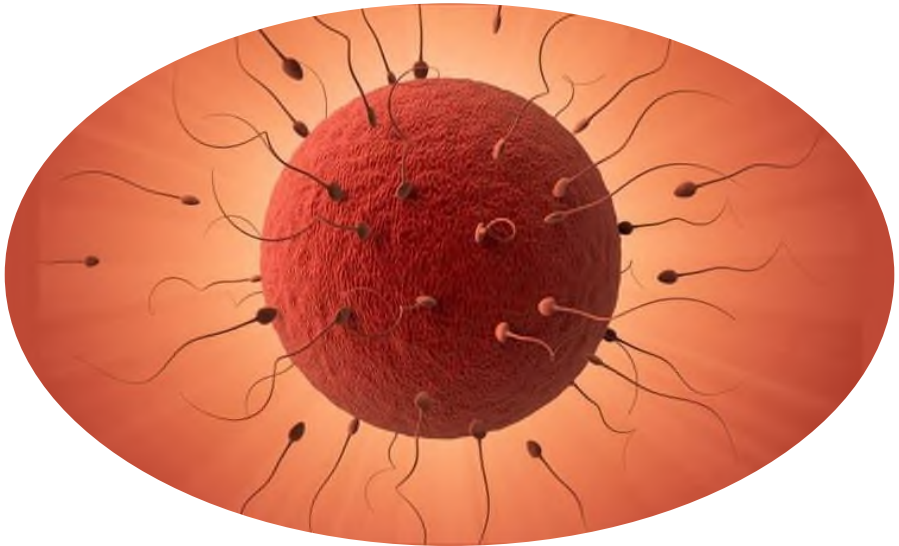

Завдяки своїм фізіологічним особливостям (реотаксис, хемотаксис) сперматозоїди досягають ампульної частини яйцепроводу, де знаходиться вторинний овоцит, і взаємодіють з ним (*контактний* етап запліднення).

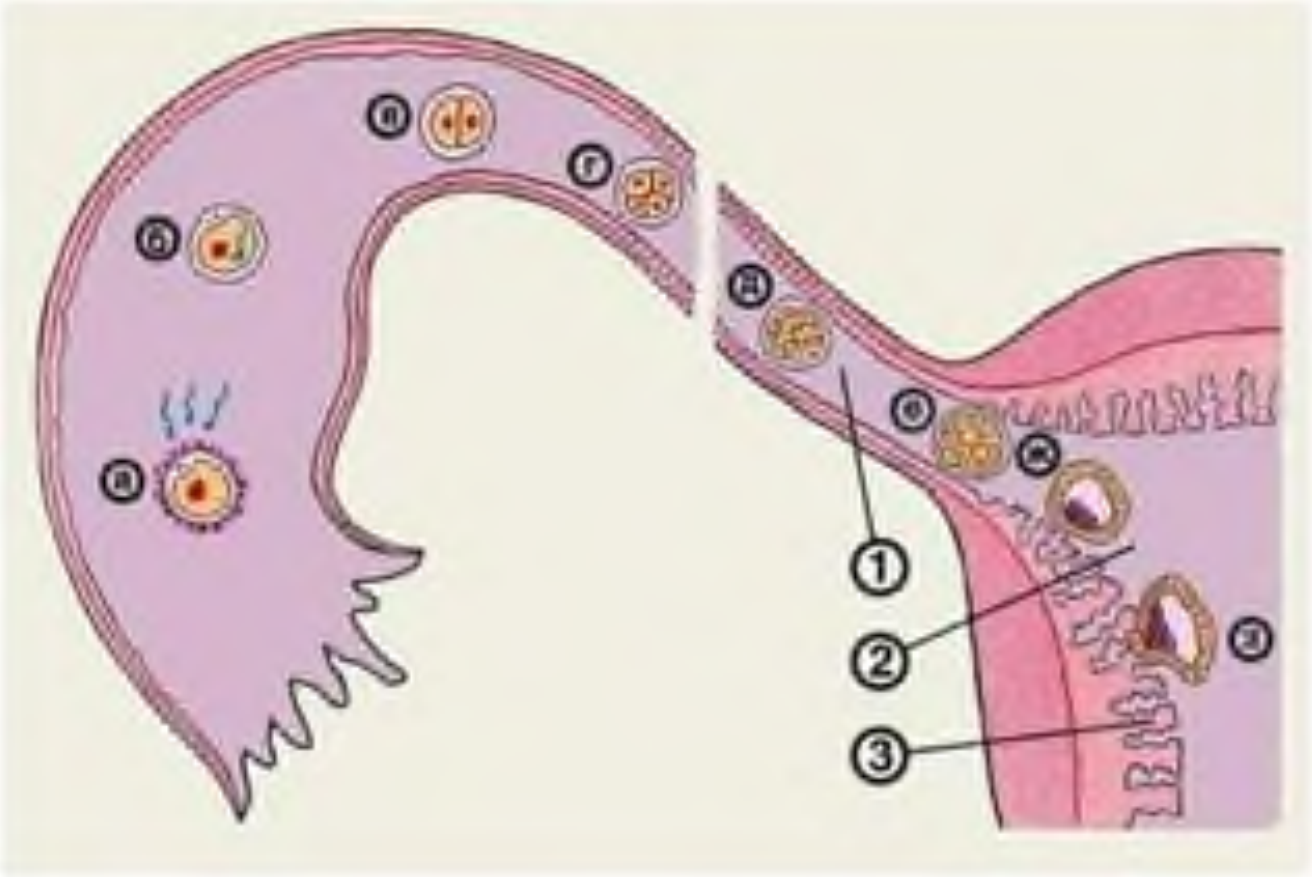

Хромосоми при злитті пронуклеусів формують метафазну екваторіальну пластинку. Центріоль, що вноситься в яйцеклітину сперматозоїдом, подвоюється.

Центріолі розходяться до полюсів зиготи і починає формуватись мітотичний апарат поділу. Таким чином, зигота вступає в наступний етап ембріонального розвитку – *дроблення* (дробіння).

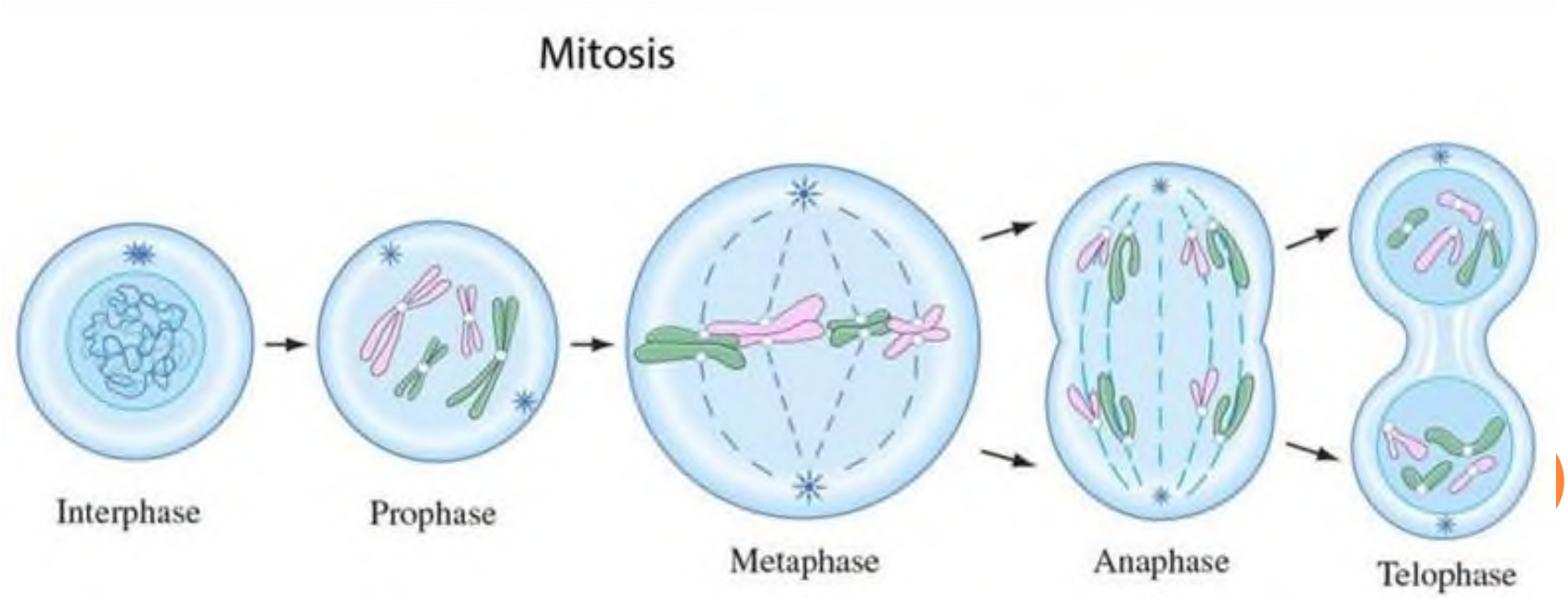

Дроблення - послідовний мітотичний поділ зиготи на клітини без їх наступного росту до розмірів материнської, який закінчується утворенням багатоклітинного зародка – *бластули*.

Зигота ділиться шляхом мітозу на дві клітини – *бластомери*, які не розходяться і продовжують ділитися разом.

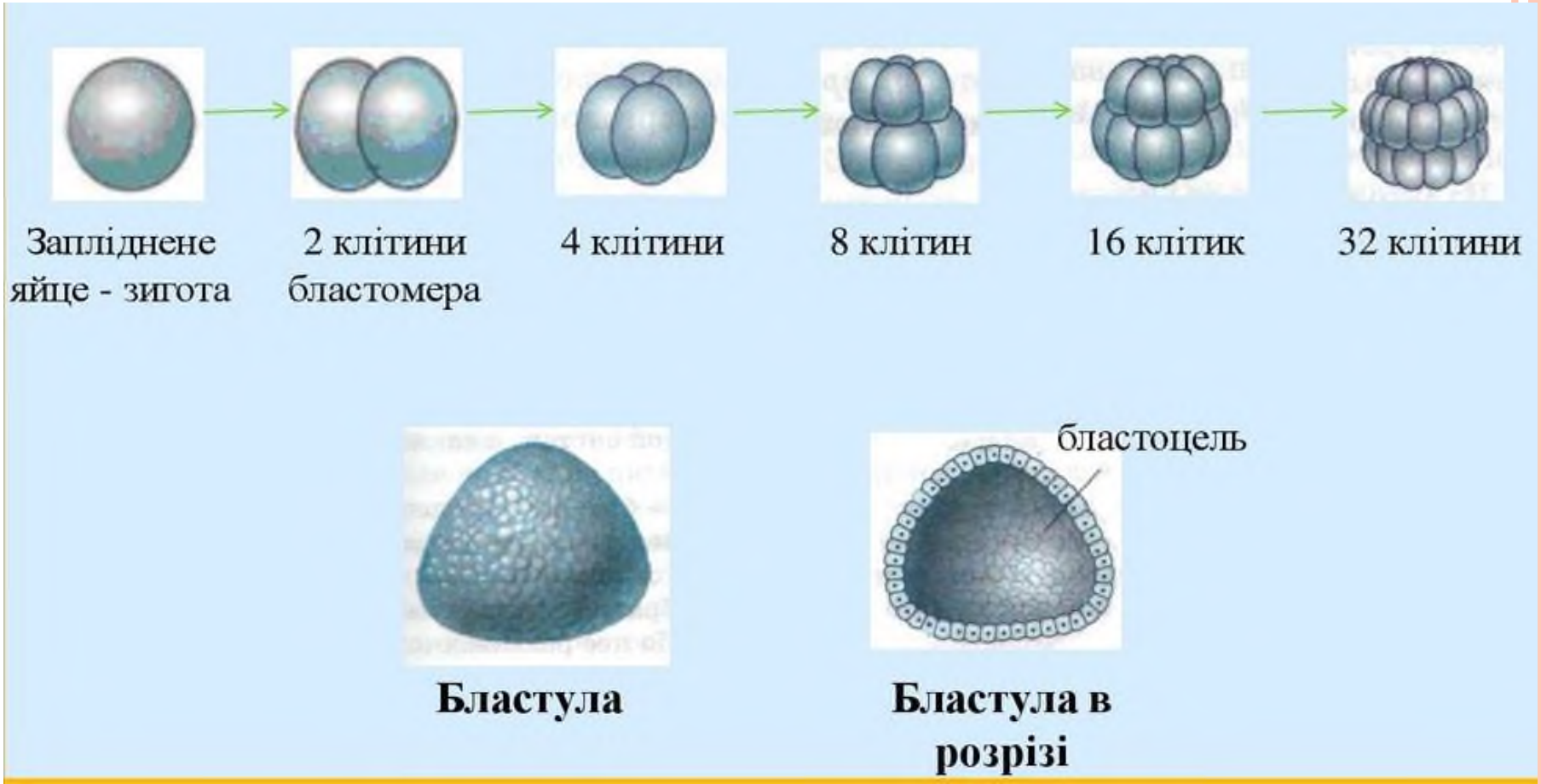

Бластула має кулясту форму і складається зі стінки (*бластодерми*) й порожнини (*бластоцелі*). Стінка утворена бластомерами.

Бластодерма обмежує бластоцель – первинну порожнину тіла, заповнену рідиною.

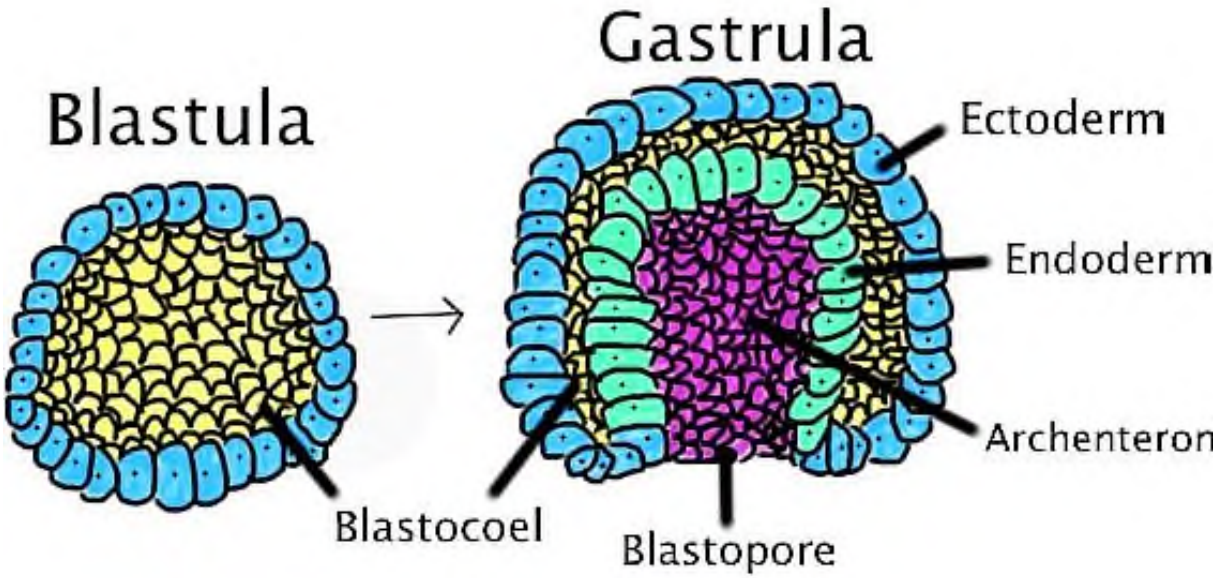

Розрізняють два види дроблення:

- **повне (голобластичне);**
- **часткове (меробластичне).**

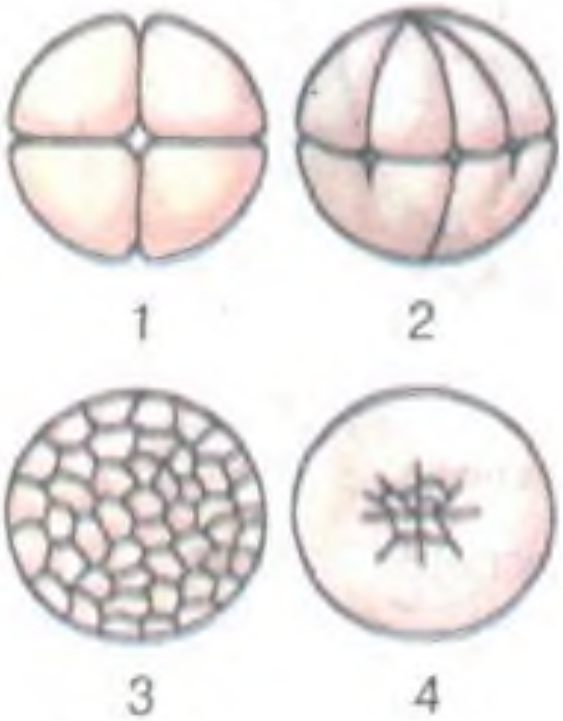

Мал. 16. Типи дробіння яйцеклітини: повне (1, 2, 3) та неповне (4)

ПОВНЕ ДРОБЛЕННЯ ПОДІЛЯЮТЬ НА:

рівномірне **нерівномірне**

Гаструляція – це процес росту й поділу клітин бластули, їх переміщення, перегрупування та диференціації.

У результаті гаструляції утворюється зародок, який спочатку складається із зовнішнього (ектодерми) і внутрішнього (ентодерми) зародкових листків, а пізніше і середнього (мезодерми).

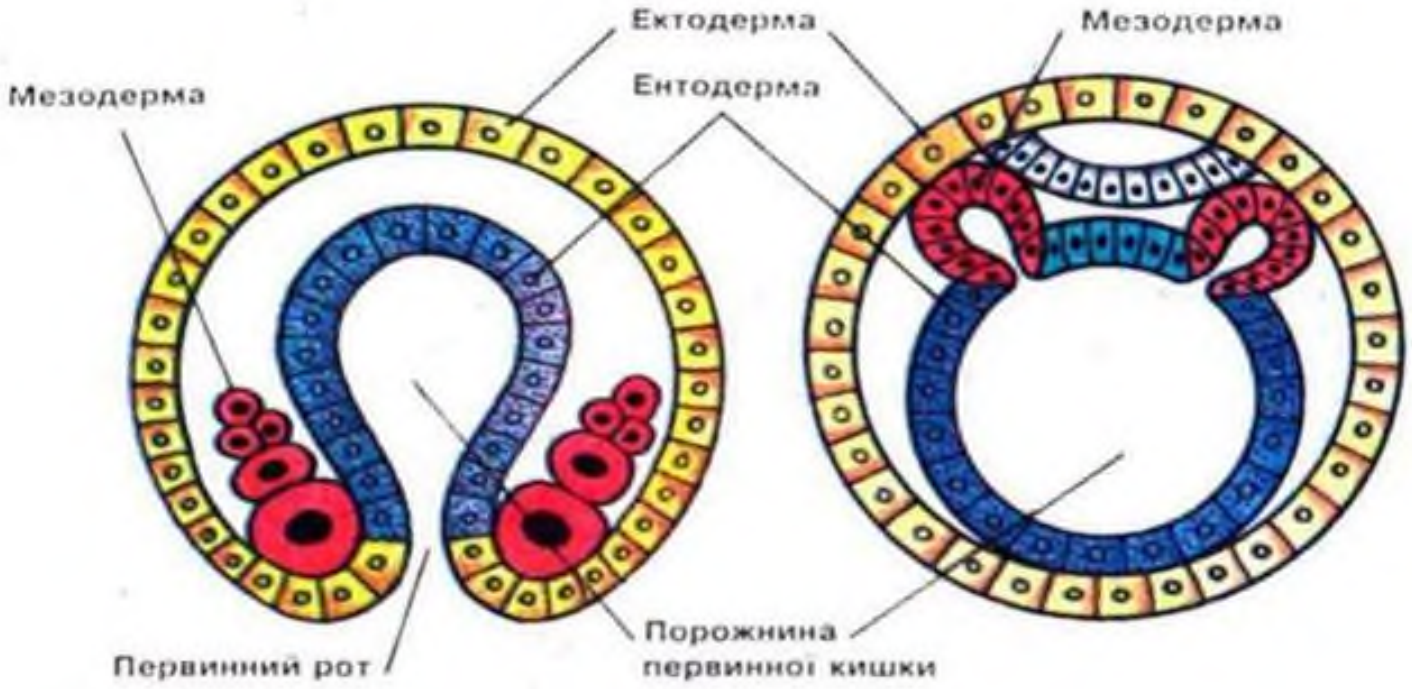

В ході гаструляції виділяються також зачатки осьових органів:

- **нервової трубки;**
- **кишкової трубки;**
- **хорди (спинної струни).**

Імміграція (вселення).

Окремі бластомери стінки бластули іммігрують у її порожнину, розміщуються поблизу бластодерми і утворюють внутрішній зародковий листок. Бластомери, що не іммігрували зі стінки, формують зовнішній зародковий листок. Такий тип гаструляції є основним у кишковопорожнинних, додатковим – у птиці та ссавців.

Деламінація **(розшарування). Цей тип гаструляції є один із основних у птиці та ссавців. При цьому клітини стінки бластули активно діляться і розміщуються у два шари (зародкові листки) – ектодерму та ентодерму.**



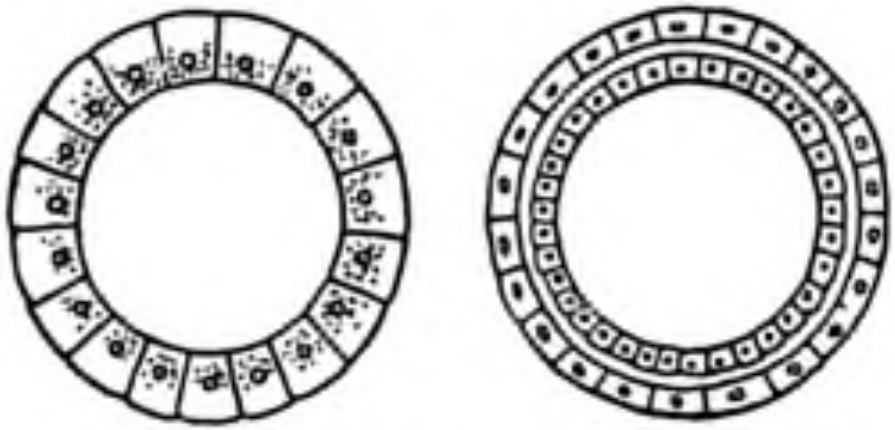

деламінація (розшарування)

ДЯКУЮ ЗА УВАГУ!

Диференціація зародкових листків і осьових органів.

ПЛАН

1. **Диференціація зародкових листків.**
2. **Особливості ембріогенезу ланцетника, риб і амфібій.**
3. **Ембріогенез птахів**
4. **Ембріогенез плацентарних ссавців.**

РЕКОМЕНДОВАНА ЛІТЕРАТУРА

1. Вахаюк Т. Гістологія з технікою гістологічних досліджень. Київ. 2018 . 260с.
2. Гістологія. Цитологія. Ембріологія : підруч. для студентів / за ред. : О. Д. Луцика, Ю. Б. Чайковського . Вінниця : Нова Кн., 2020. 496 с.
3. Горальський Л. П. Хомич В. Т., Кононський О. І.Основи гістологічної техніки і морфофункціональні методи досліджень у нормі та при патології . Житомир: «Полісся», 2011. 288 с.
4. Луцик О.Д., Чайковьский Гістологія. Цитологія. Ембріологія . Вінниця. Нова книга. 2018. 592с.
5. Новак В. П. Цитологія, гістологія, ембріологія. Біла Церква, 2005. 256 с.
6. Степанеко О., Міршнченко О., Зайченко Л. Гістологія, цитологія та ембріологія. Атлас. 2020. 152с.
7. Побережець Ю. М. Методичні вказівки для виконання лабораторних робіт та організації самостійної роботи з дисципліни «Цитологія, гістологія, ембріологія» для студентів спеціальності 212 «Ветеринарна гігієна, санітарія і експертиза» для аграрних вищих навчальних закладів III-IV рівнів акредитації. 2018. 112 с.
8. Шепітько В. І., Єрошенко Г. А., Лисаченко О. Д., Борута Н. В., Вільхова О. В. Гістологія, цитологія, ембріологія. Навчальний посібник. Полтава. 2017. 130с.

1

У процесі подальшого розвитку зародка настає диференціація зародкових листків і осьових органів, що веде до утворення тканин – *гістогенезу* і органів – *органогенезу* .

З ектодерми розвиваються:

- **нервова трубка,**
- **нервові гребені,**
- **плакоди,**
- **епітелій шкіри та її похідні,**
- **епітелій слизової оболонки передньої частини ротової порожнини**
- **відхід никової частини прямої кишки.**

Дорсальна частина представлена *сегментами* – *сомітами*, що розміщені по боках нервової трубки і хорди.

В кожному із сомітів розрізняють:

- **зовнішню частину – *дерматом*,**
- **середню – *міотом;***
- **внутрішню – *склеротом*.**

Із дерматомів розвиваються глибокі шари шкіри, з міотомів – скелетні м’язи, а зі склеротомів – скелет.

2

Ембріогенез ланцетника.

Ланцетник – це примітивна хордова тварина підтипу безчерепних, для якої властиве зовнішнє запліднення.

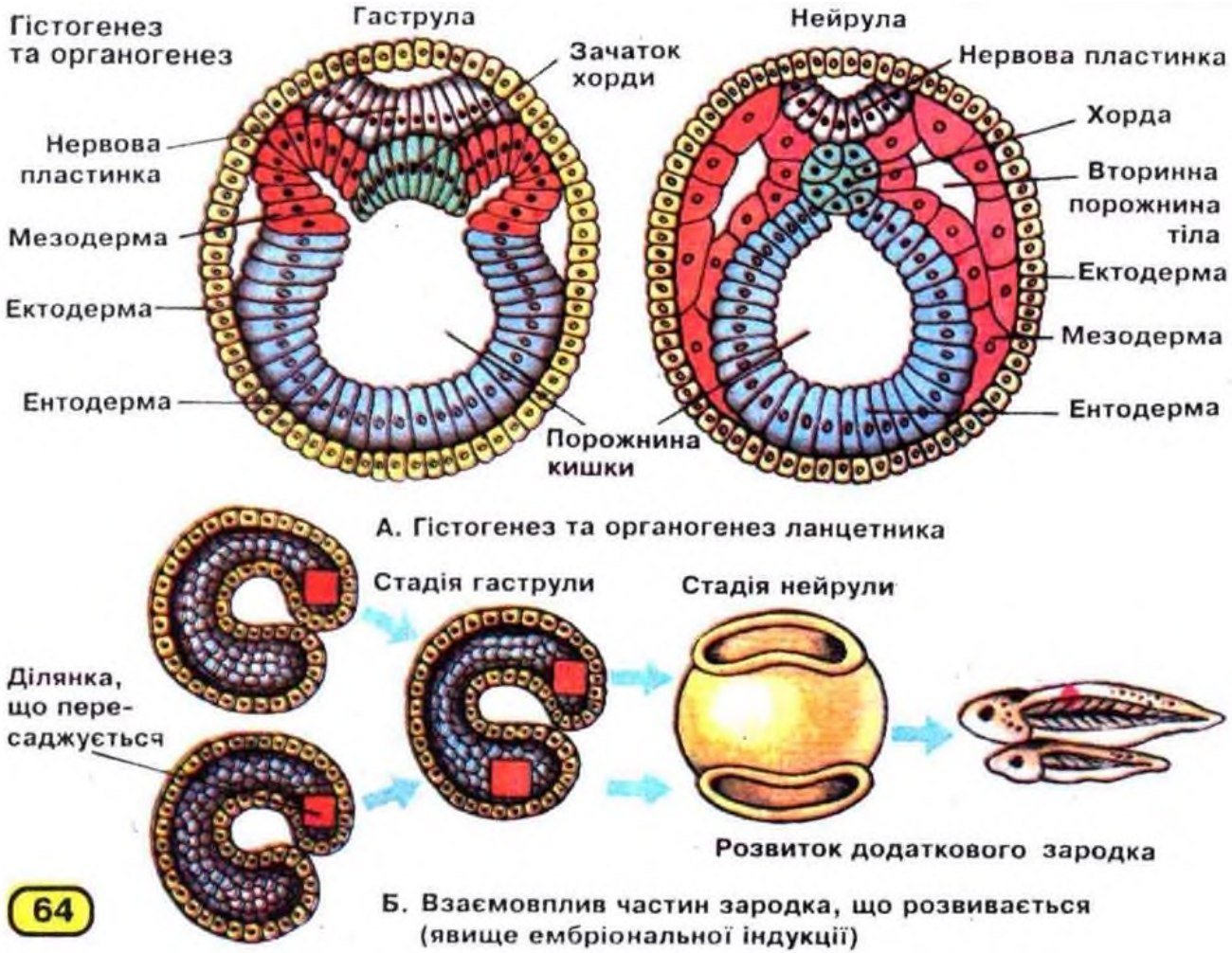

Дроблення **зиготи повне і рівномірне, спочатку синхронне, пізніше асинхронне.**

- **Перша борозна дроблення проходить у меридіональній площині і ділить зиготу на два бластомери, які відповідають лівій і правій половинам майбутнього організму.**
- **Друга борозна дроблення бластомерів проходить також у меридіональній площині перпендикулярно до першої. Після другого дроблення зародок складається з чотирьох бластомерів.**
- **Третє дроблення бластомерів відбувається в екваторіальній площині, внаслідок чого зародок ділиться на вісім бластомерів.**

Гаструляція **відбувається по типу інвагінації. Спочатку утворюються два зародкових листки – ектодерма та ентодерма.**

Клітини ектодерми малі й плоскі, а ентодерми – великі й стовпчасті.

Мал. 20. Гістогенез і органогенез (ланцетник)

Ембріогенез риб. **Яйцеклітину риб називають *ікринкою*. Для більшості риб властиве зовнішнє запліднення.**

Риби, розвиток яких відбувається зі стадією личинки (дводишні кистепері, осетрові), мають мезо- і телолецитальні яйцеклітини. Такі яйцеклітини властиві й амфібіям. Відповідно ембріогенез цих риб такий самий, як і у амфібій.

Ембріогенез птахів. Запліднення птахів внутрішнє і відбувається в яйцепроводі. Його особливістю є *поліспермія* – проникнення в яйцеклітину до 300 сперматозоїдів.

Однак з пронуклеусом яйцеклітини зливається пронуклеус тільки одного сперматозоїда.

Алантоїс починає формуватися на третю добу інкубації як випинання кишкової трубки. Стінка, як і стінка жовткового мішка, утворена ентодермою та вісцеральним листком мезодерми. Його мезодерма зростається з мезодермою серози, внаслідок чого утворюється серозо-алантоїс.

Розвиток курчати відбувається у чотири періоди:

- **зародковий (1–7 доба інкубації),**
- **передплодовий (8–12 доби інкубації),**
- **плодовий (13–19 доби інкубації)**
- **вилуплення (20–21 доби інкубації).**

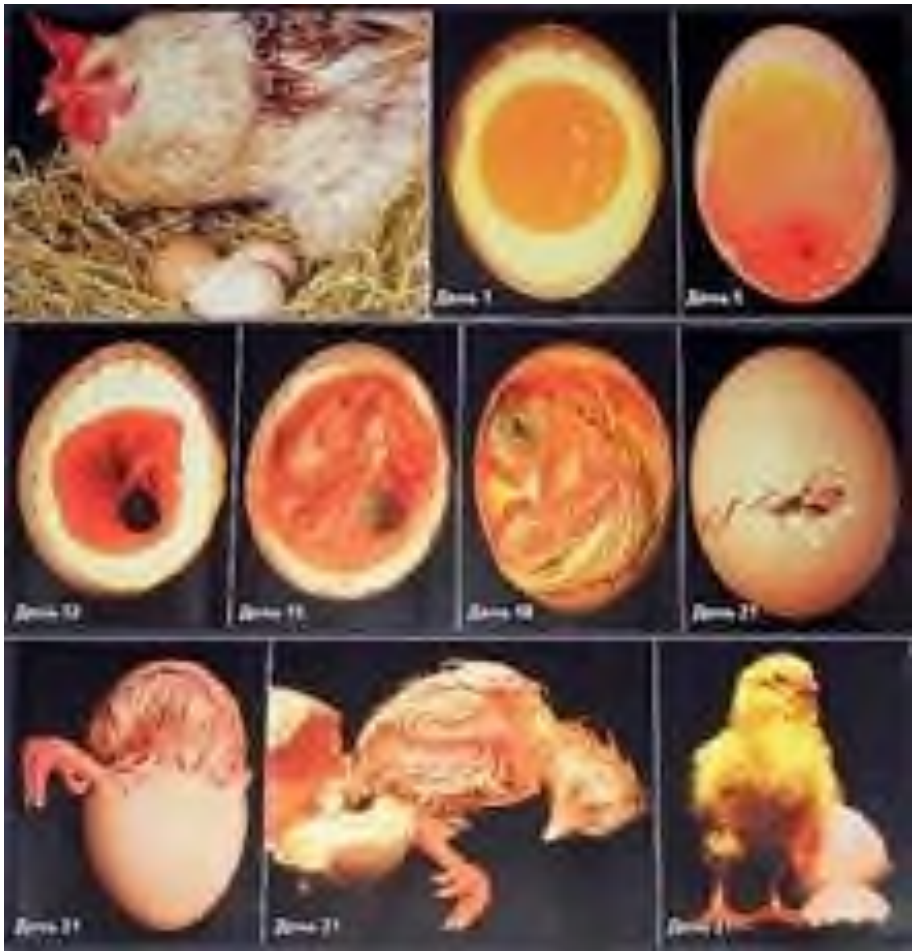

Ембріогенез плацентарних ссавців. Яйцеклітина плацентарних ссавців і відповідно зигота оліголецитальні, як у ланцетника.

Гаструляція у плацентарних ссавців відбувається, як у птахів. Це пов'язано з тим, що на ранніх етапах ембріогенезу ссавців виявляються особливості їх становлення у філогенезі.

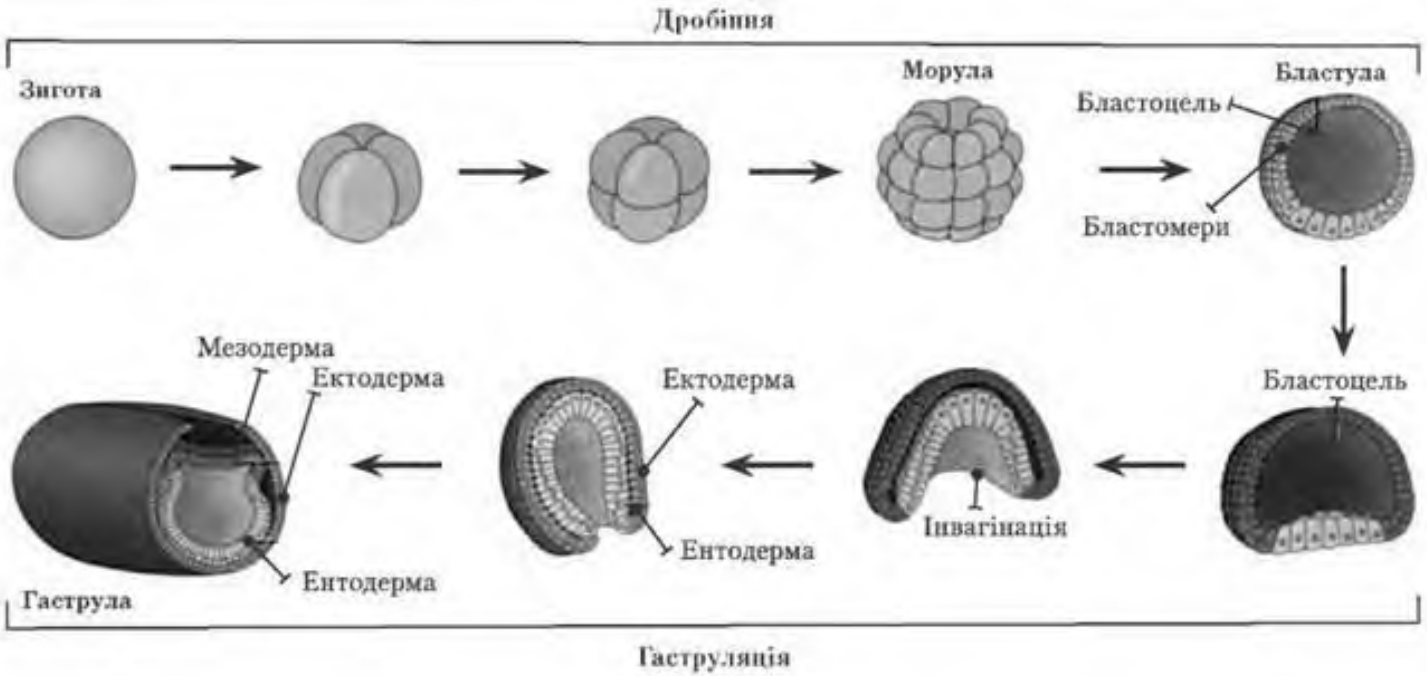

Запліднення у ссавців внутрішнє, відбувається у яйцепроводах.

Дроблення **зиготи починається як повне рівномірне, потім воно закінчується повним нерівномірним і відбувається асинхронно. Таке дроблення називають архаїчним.**

Під час дроблення утворюються два різновиди бластомерів – темні й світлі. Їх скупчення формують *морулу*.

Гаструляція, **диференціація зародкових листків і осьових органів ссавців відбуваються так само, як і у птахів. Починається гаструляція ще до імплантації зародка в слизову оболонку матки.**

Тривалість внутрішньоутробного розвитку свійських ссавців різна:

- **у великої рогатої худоби вона становить 285 – 290 діб,**
- **у коней — 335 – 338,**
- **у овець — 150,**
- **у свиней — 114,**
- **у кролів — 30 діб.**

Внутрішньоутробний розвиток ссавців поділяють на три періоди:

- **зародковий (ембріональний),**
- **передплодовий**
- **плодовий.**

Зародковий період **починається дробленням зиготи і закінчується утворенням плаценти, формуванням тканин і початком розвитку органів тіла зародка (органогенез).**

- **У великої рогатої худоби він триває в перші 35 діб вагітності,**
- **у овець — 25 – 30,**
- **у свиней — 23 доби,**
- **у коней — перші три місяці вагітності.**

Передплодовий період триває:

- ✓ **у великої рогатої худоби з 35-ї по 60-ту добу вагітності,**
- ✓ **у овець — з 30-ї по 45-ту,**
- ✓ **у свиней — з 23-ї по 38-му добу,**
- ✓ **у коней — у першій половині четвертого місяця вагітності.**

У *плодовий період* відбувається подальший розвиток органів, починається їх функціонування і збільшується маса плода.

- **У великої рогатої худоби цей період триває з 60-ї доби вагітності до її закінчення,**
- **у овець — з 46-ї,**
- **у свиней — з 39-ї доби,**
- **у коней — з середини четвертого місяця до закінчення вагітності.**

Дякую за увагу!

Загальна характеристика тканин. Гістогенез

•**ПЛАН**

1. **Методи досліджень.**
2. **Поняття про тканину. Класифікація тканин.**
3. **Гістогенез.**
4. **Органогенез**

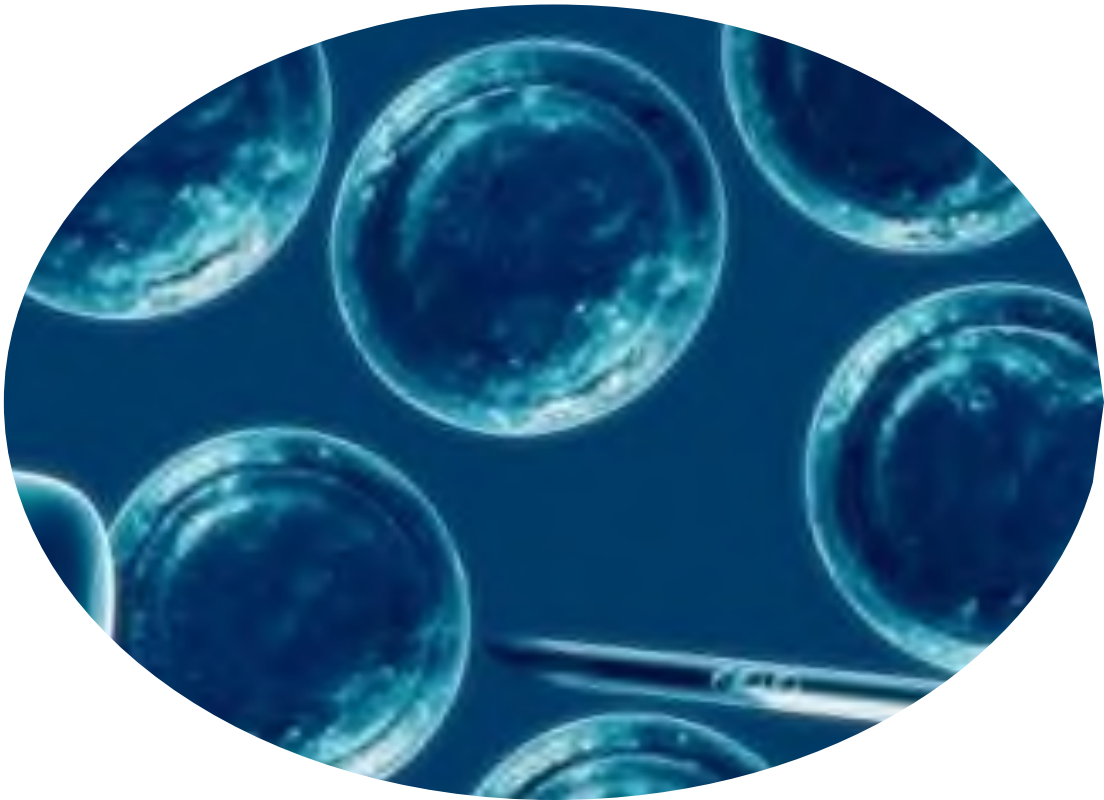

РЕКОМЕНДОВАНА ЛІТЕРАТУРА

1. Вахаюк Т. Гістологія з технікою гістологічних досліджень. Київ. 2018 . 260с.
2. Гістологія. Цитологія. Ембріологія : підруч. для студентів / за ред. : О. Д. Луцика, Ю. Б. Чайковського . Вінниця : Нова Кн., 2020. 496 с.
3. Горальський Л. П. Хомич В. Т., Кононський О. І.Основи гістологічної техніки і морфофункціональні методи досліджень у нормі та при патології . Житомир: «Полісся», 2011. 288 с.
4. Луцик О.Д., Чайковьский Гістологія. Цитологія. Ембріологія . Вінниця. Нова книга. 2018. 592с.
5. Новак В. П. Цитологія, гістологія, ембріологія. Біла Церква, 2005. 256 с.
6. Степанеко О., Міршнченко О., Зайченко Л. Гістологія, цитологія та ембріологія. Атлас. 2020. 152с.
7. Побережець Ю. М. Методичні вказівки для виконання лабораторних робіт та організації самостійної роботи з дисципліни «Цитологія, гістологія, ембріологія» для студентів спеціальності 212 «Ветеринарна гігієна, санітарія і експертиза» для аграрних вищих навчальних закладів III-IV рівнів акредитації. 2018. 112 с.
8. Шепітько В. І., Єрошенко Г. А., Лисаченко О. Д., Борута Н. В., Вільхова О. В. Гістологія, цитологія, ембріологія. Навчальний посібник. Полтава. 2017. 130с.

1.

Залежно від стану об`єкта досліджень методи поділяють на прижиттєві і посмертні.

Найбільш вживані *прижиттєві методи* – це метод культур тканин, метод прозорих камер і метод з використанням мікроскопів – ілюмінаторів.

Метод культур **тканин дає змогу спостерігати ріст і розмноження клітин.**

За допомогою *методу прозорих камер*, які вставляють у вушну раковину кроля прослідковується ріст кровоносних і лімфатичних судин.

Метод з використанням *мікроскопів-ілюмінаторів* застосовується, переважно, в навчальній роботі. За його допомогою можна спостерігати рух крові в кровоносних судинах брижі кишечнику дрібних тварин.

Посмертні методи **досліджень найбільш поширені. Вони дають змогу виготовити постійні гістологічні препарати, які використовують у навчальній та науковій роботі. На цих препаратах вивчають будову клітин, тканин і органів.**

Процес виготовлення постійного гістологічного препарату включає в себе низку етапів:

- **одержання матеріалу,**
- **фіксація,**
- **промивання,**
- **обезводнення та ущільнення,**
- **виготовлення зрізів з ущільненого матеріалу,**
- **фарбування зрізів,**
- **обезводнення і просвітлення зафарбованих зрізів,**
- **заведення зафарбованих зрізів у бальзам.**

Фарбування проводять за спеціальними прописами і залежно від мети досліджень використовують різні барвники. Їх ділять за походженням на

- **натуральні (гематоксилін, кармін)**
- **синтетичні (еозин, фуксин).**

2.

Загальна гістологія вивчає розвиток, будову та функції тканин організму.

Тканина — це сформована в процесі історичного розвитку система клітин та їх похідних, яка об'єднана спільністю походження, будови і функції. **Тобто тканина складається із клітин та їх похідних (міжклітинної речовини).**

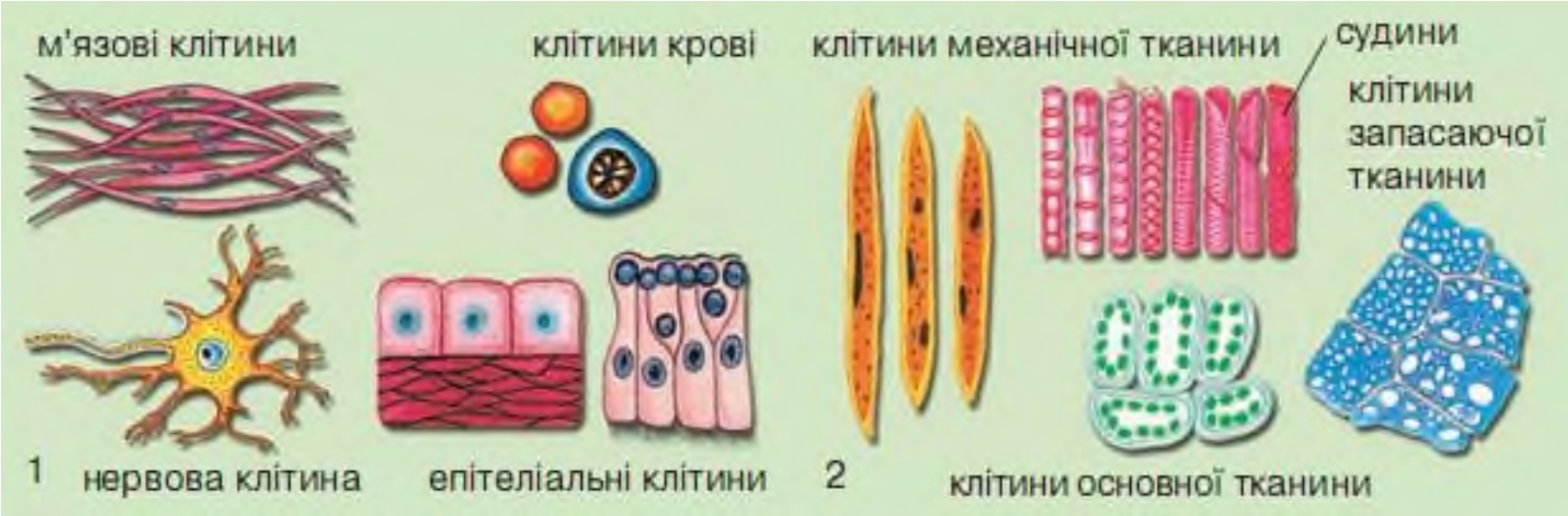

Термін „тканина” вперше ввів у науку англійський вчений-ботанік Н.Грю у 1671 р. За допомогою мікроскопа він вивчав будову розплющених рослин і переплетіння їх волокон нагадувало йому тканину текстилю. У морфології тварин і людини цей термін запропонував використовувати французький морфолог К.Біша у 1801 р.

Н.Грю

Тваринні тканини

Епітеліальні

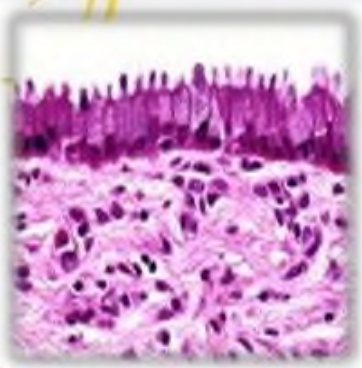

Тканини внутрішнього середовища

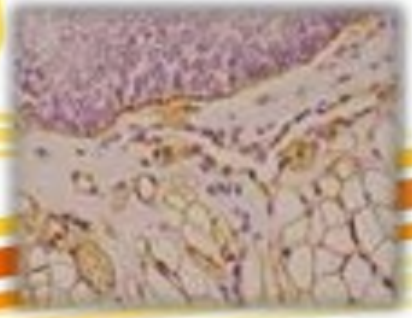

М'язові

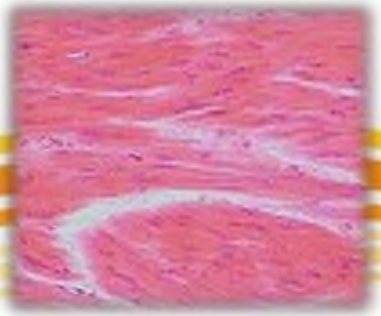

Нервові

© TemplatesWise.com

3

Процес розвитку тканин називають *гістогенезом* (грецьк. *histos* — тканина, *genesis* — походження). Він починається після утворення зародкових листків і має низку закономірностей, основними з яких є листків потрапляють у різні умови життєдіяльності.

Сукупність процесів, які забезпечують в онтогенезі багатоклітинних організмів формування, існування та відтворення різних тканин, має назву гістогенез.

Набуті в результаті диференціації нові морфофункціональні особливості клітин популяцій закріплюються в їхній спадковій інформації. В результаті цього здійснюється адаптація клітин до нових умов їх життєдіяльності.

Створені нові популяції клітин інтегруються (об'єднуються) в тканини, з яких побудовані органи, їх системи та апарати. Одночасно кількість клітин в їх популяції зростає – проліферація.

Розвиток тканин **(гістогенез) відбувається в ембріональному періоді онтогенезу після утворення зародкових листків (ектодерми, ентодерми та мезодерми), які, диференціюючись, утворюють тканини.**

Клітини, що беруть участь у гістогенезі, бувають:

- **стовбуровими,**
- **напівстовбуровими (клітини-попередники)**
- **дозрілими (диференційованими).**

4.

Органогенез у тварин — утворення і розвиток органів.

Процеси утворення зачатків органів та їхнє диференціювання під час онтогенезу називають органогенезом - (від грец. органон — орган та генезіс).

Розрізняють онтогенетичний органогенез, який досліджується ембріологією і біологією розвитку, і філогенетичний органогенез, досліджуваний порівняльною анатомією.

У органогенезі тварин виділяють фази утворення комплексу осьових органів (нервової трубки, хорди, кишечнику), формування інших органів та їхніх систем.

Під час останньої фази різні ділянки організму набувають особливостей будови, притаманних дорослим особинам певного виду. Нервова трубка починає формуватися після початку утворення мезодерми. Зародок на цій фазі розвитку має назву нейрули (від. грец. нейрон - нерв).

Первинний органогенез. Після завершення гаструляції в зародка утвориться комплекс осьових органів: **нервова трубка, хорда, кишкова трубка.**

Починаючи з плоских хробаків в еволюції тваринного світу наступило велике ускладнення: у зародку закладається третій зародковий листок — мезодерма.

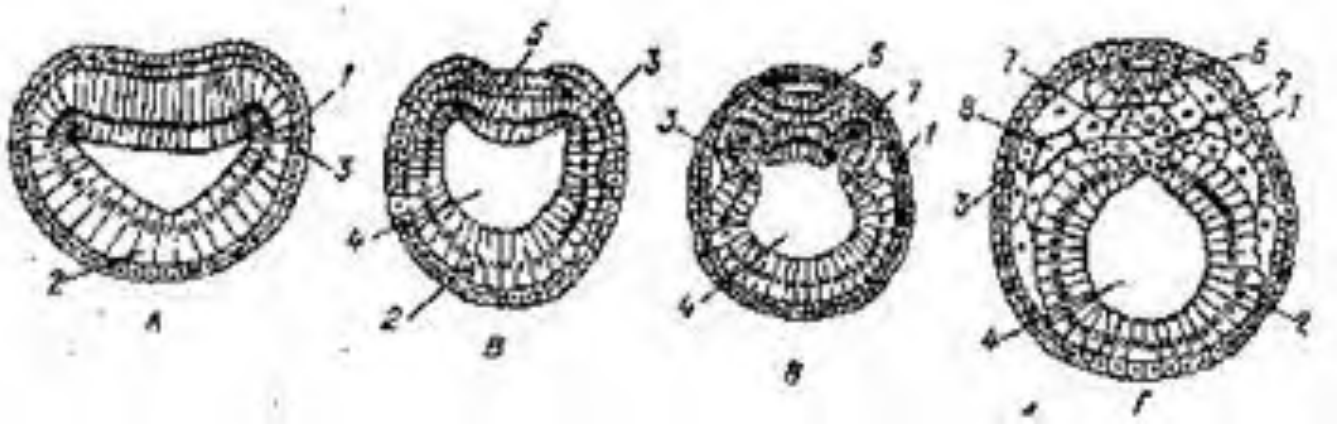

Розвиток багатоклітинного організму тварин об'єднує такі складні, узгоджені між собою, процеси, як поділ клітин, їхня міграція та взаємодія.

Явище взаємодії частин зародка, що розвивається, було підтверджено експериментально: ділянку гаструли земноводних, розташовану над ділянкою первинного рота (з якої в майбутньому мала утворитися спинна частина первинної кишки), пересадили на черевний бік іншого зародка, що перебував на тій самій стадії розвитку (з цієї ділянки мав розвиватись епітелій покривів).

Згодом, під впливом пересадженої ділянки, на черевному боці зародка-хазяїна утворився додатковий зародок, який сполучався з ним своєю черевною частиною.

Мал. 23. Взаємовплив частин зародка, що розвивається: 1 – ділянка, що пересаджується; 2 – стадія гаструли; 3 – стадія нейрули; 4 – розвиток додаткового зародка

Ембріональна індукція (від лат. індукціо - спонукання) - це взаємний вплив різних частин зародка при ембріогенезі.

Частини зародка, які закладаються раніше і здатні впливати на закладання та розвиток інших частин, називають індукторами (організаторами), а ті, що сприймають цей вплив, - реагуючою системою.

Ембріональна індукція може відбуватись лише на ранніх етапах гаструляції, перед початком диференціації ділянок, які пересаджують. Якщо ж пересадити вже диференційовані ділянки, то вони і на новому місці розвиватимуться так само, як і на старому.

Дякую за увагу!

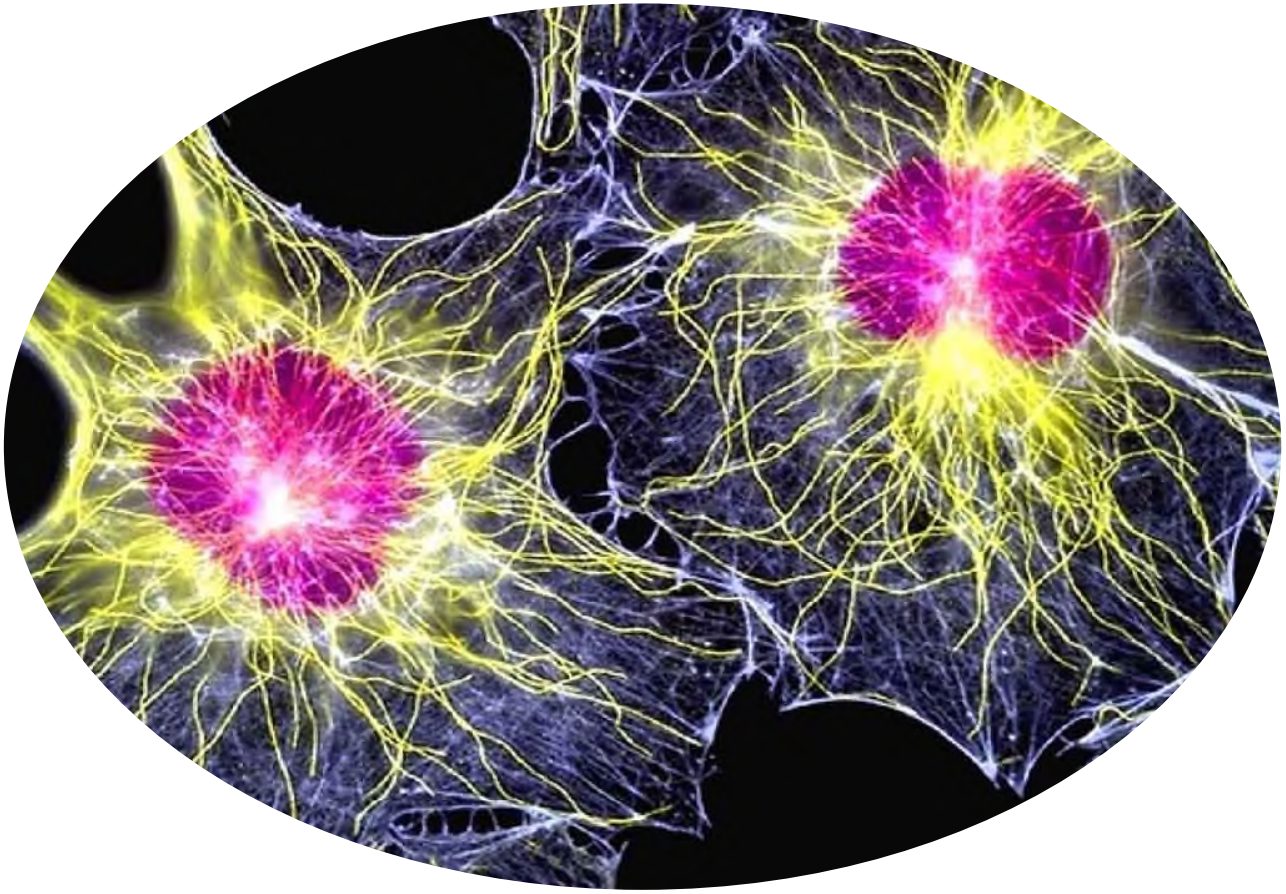

Епітеліальні тканини

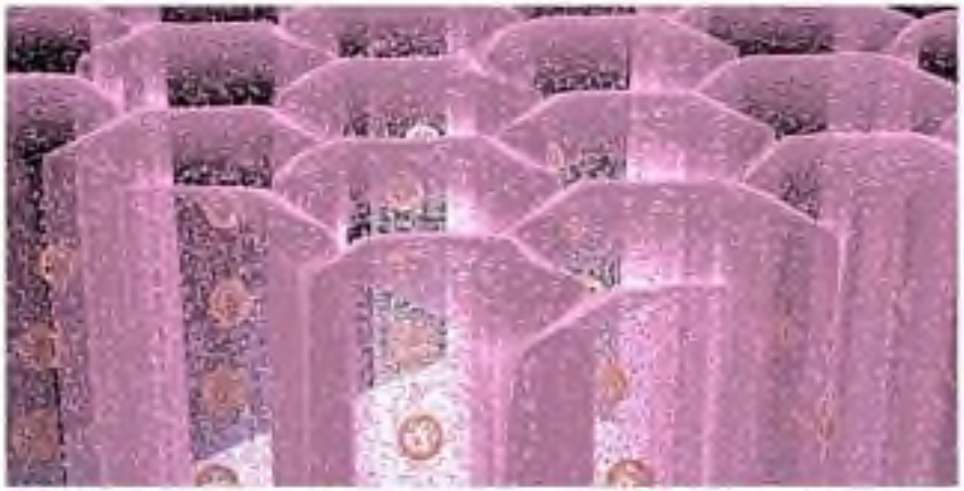



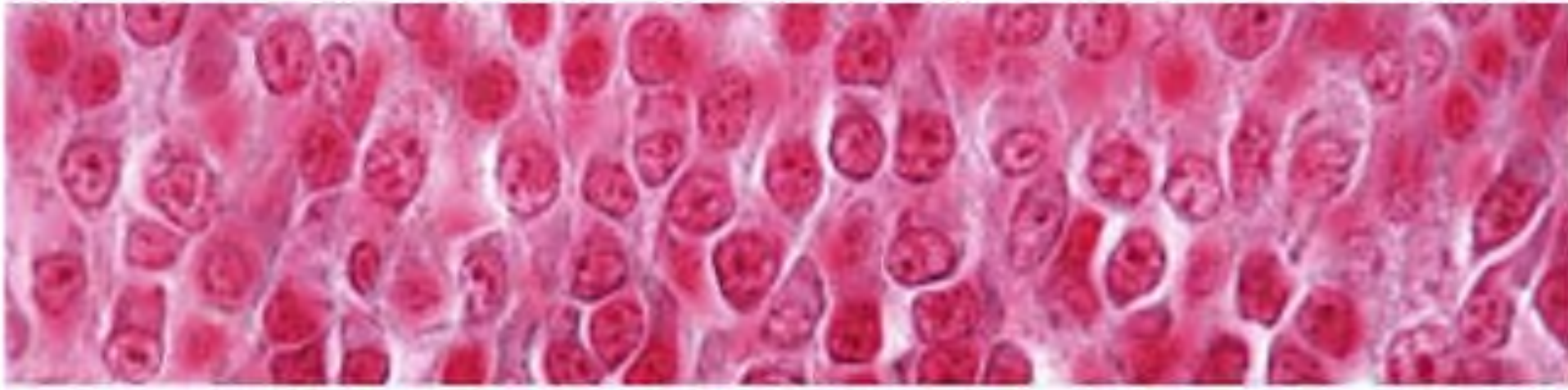

ПЛАН

1. Класифікація епітеліальної тканини.
2. Поверхневий епітелій
3. Одношаровий епітелій
4. Багатошаровий епітелій



РЕКОМЕНДОВАНА ЛІТЕРАТУРА

1. Вахаюк Т. Гістологія з технікою гістологічних досліджень. Київ. 2018 . 260с.
2. Гістологія. Цитологія. Ембріологія : підруч. для студентів / за ред. : О. Д. Луцика, Ю. Б. Чайковського . Вінниця : Нова Кн., 2020. 496 с.
3. Горальський Л. П. Хомич В. Т., Кононський О. І.Основи гістологічної техніки і морфофункціональні методи досліджень у нормі та при патології . Житомир: «Полісся», 2011. 288 с.
4. Луцик О.Д., Чайковьский Гістологія. Цитологія. Ембріологія . Вінниця. Нова книга. 2018. 592с.
5. Новак В. П. Цитологія, гістологія, ембріологія. Біла Церква, 2005. 256 с.
6. Степанеко О., Міршнченко О., Зайченко Л. Гістологія, цитологія та ембріологія. Атлас. 2020. 152с.
7. Побережець Ю. М. Методичні вказівки для виконання лабораторних робіт та організації самостійної роботи з дисципліни «Цитологія, гістологія, ембріологія» для студентів спеціальності 212 «Ветеринарна гігієна, санітарія і експертиза» для аграрних вищих навчальних закладів III-IV рівнів акредитації. 2018. 112 с.
8. Шепітько В. І., Єрошенко Г. А., Лисаченко О. Д., Борута Н. В., Вільхова О. В. Гістологія, цитологія, ембріологія. Навчальний посібник. Полтава. 2017. 130с.

1

Епітеліальні тканини – це сукупність диферонів полярних клітин, які пластами розміщені на межі із зовнішнім або внутрішнім середовищем. Вкривають поверхню тіла, вистеляють порожнини внутрішніх органів, формують залози і входять до складу органів чуття.

Розрізняють три види епітеліальних тканин:

- покривні
- залозисті
- сенсорні (виконують рецепторні функції, які входять до складу органів чуття)

Епітеліальна тканина *(textus epitelialis)* побудована з клітин – *епітеліоцитів* і майже не містить міжклітинної речовини. Епітеліоцити мають будову, яка властива соматичним клітинам. Особливістю їх є те, що вони мають органели спеціального призначення – *тонофібрили*.

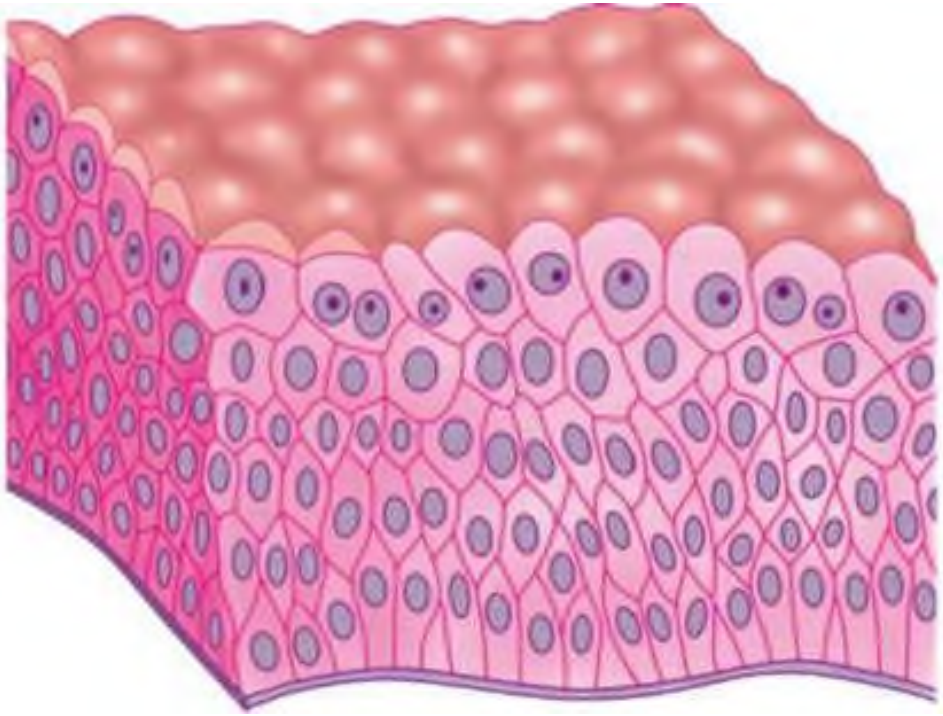

Різноманітність епітеліальних тканин

- Одношаровий епітелій.
- Багатошаровий епітелій.
- Залозистий епітелій.
- Війчастий епітелій.

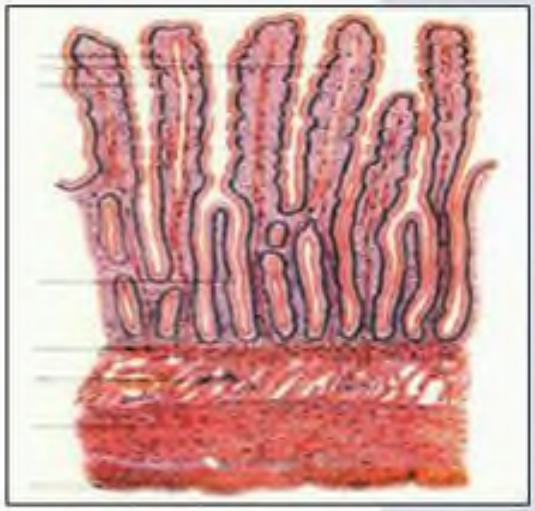

Мал. 5. Різні види епітелію: 1 – покривний багатошаровий; 2 – миготливий: а) війки, б) базальна мембрана; 3 – залозистий: в) протока залози; г) залозисті клітини

Епітелій

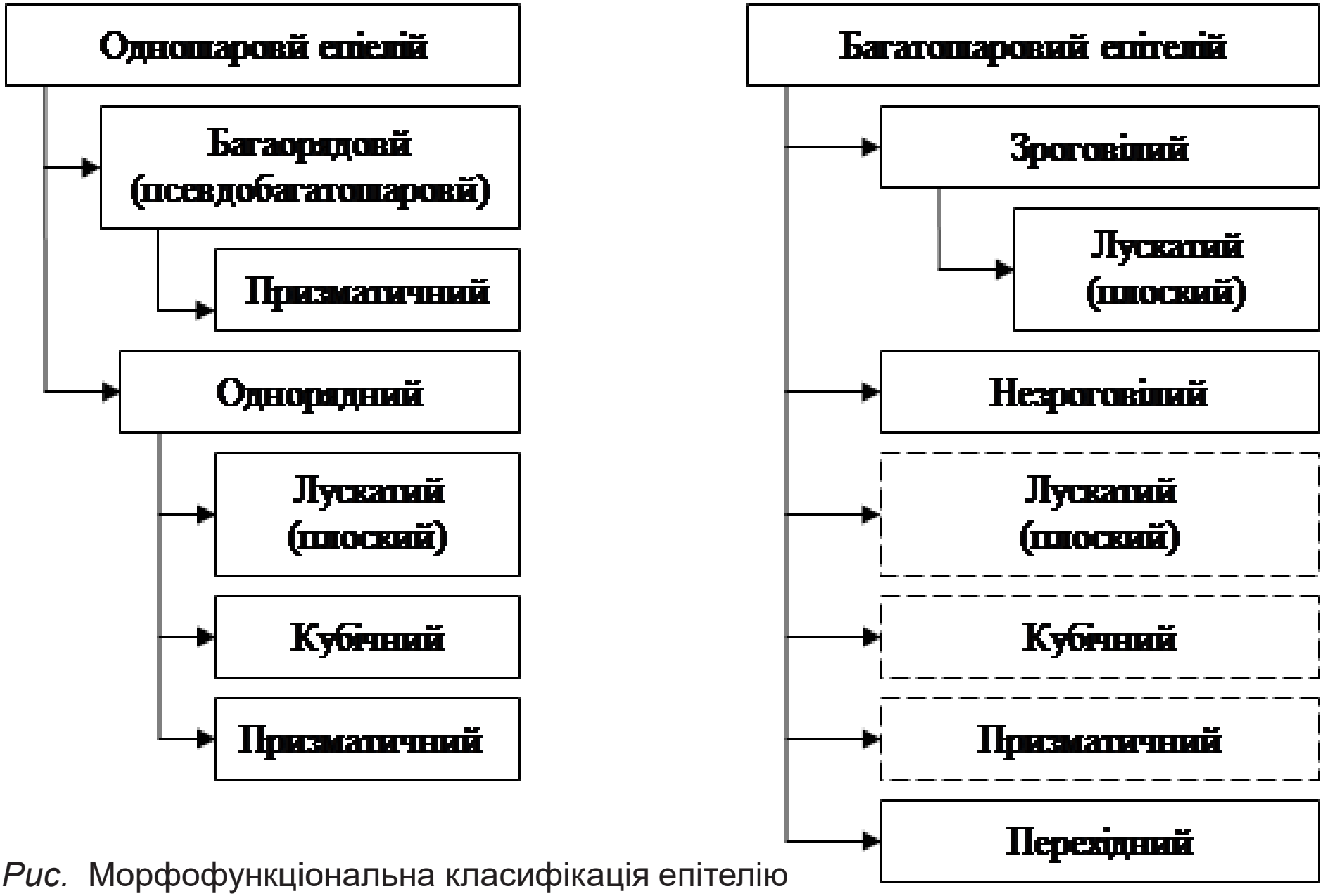

Рис. Морфофункціональна класифікація епітелію

2

Поверхневий епітелій **вкриває шкіру, слизові та серозні оболонки, протоки залоз, утворює ниркові канальці тощо. Він виконує переважно захисну і обмінну функції.**

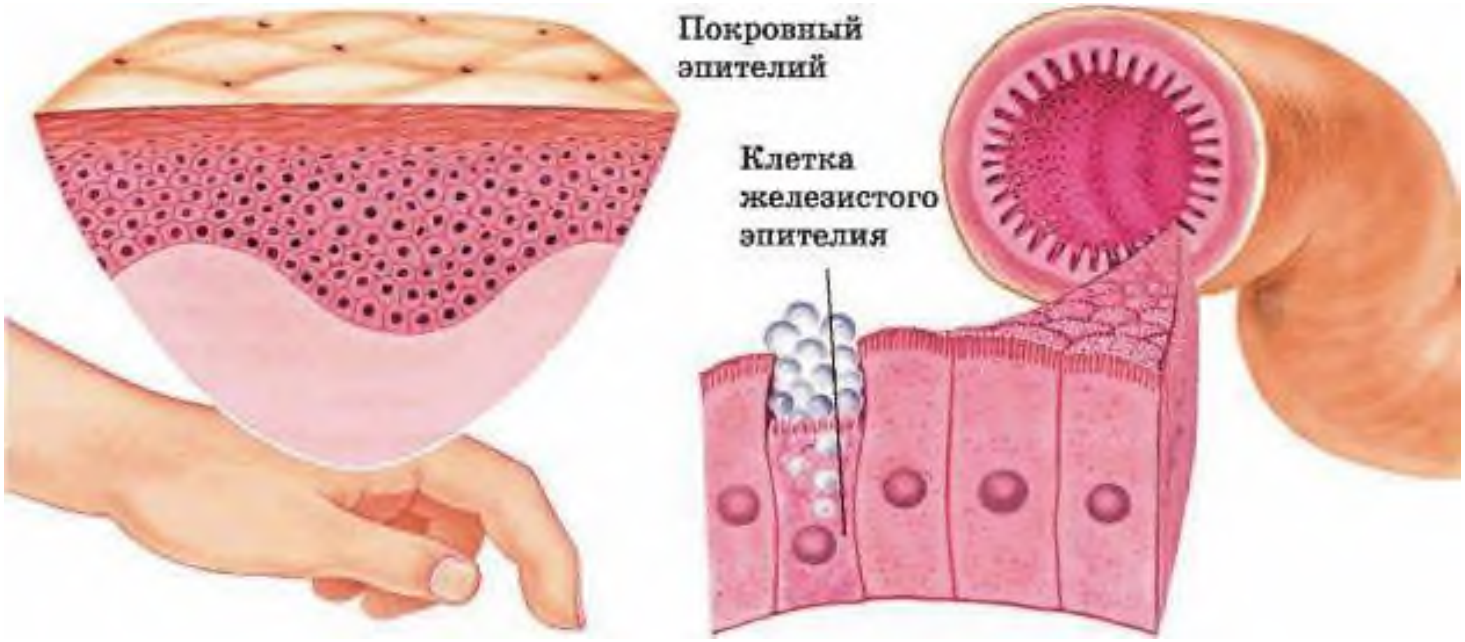

Поряд з цим, через цей епітелій здійснюється обмін речовин. Так, через епітелій кишки всмоктуються в кров і лімфу продукти травлення.

Через епітелій ниркових канальців виділяються продукти обміну речовин.

Епітелій, який вкриває серозні оболонки нутрощів також бере участь в обміні речовин. Він створює необхідні умови для їх взаємного переміщення.

Поверхневий епітелій представлений простим і багатошаровим. Існує низка різновидів простого епітелію.

Одношаровий плоский епітелій ***(epithelium simplex sguamo-sum)*** **в організмі представлений ендотелієм і мезотелієм**

Ендотелій ***(endothelium)*** **вистилає кровоносні та лімфатичні судини, утворений шаром плоских клітин — ендотеліоцитів. Це клітини полігональної форми з нерівними хвилястими краями, цитоплазма їх бідна на органели і містить піноцитозні везикули. Частина клітин містить 2–3 ядра.**

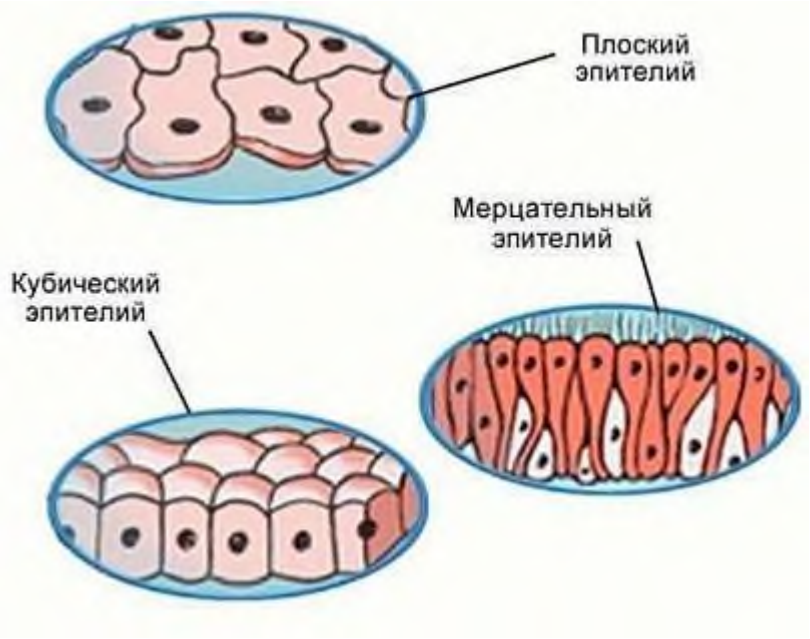

Одношаровий кубічний епітелій *(epithelium simplex cubo-ideum)* вистилає частину ниркових канальців (проксимальні та дистальні), вивідні протоки багатьох залоз, дрібні бронхи легенів.

Клітини цього виду епітелію однакових розмірів за висотою та шириною.

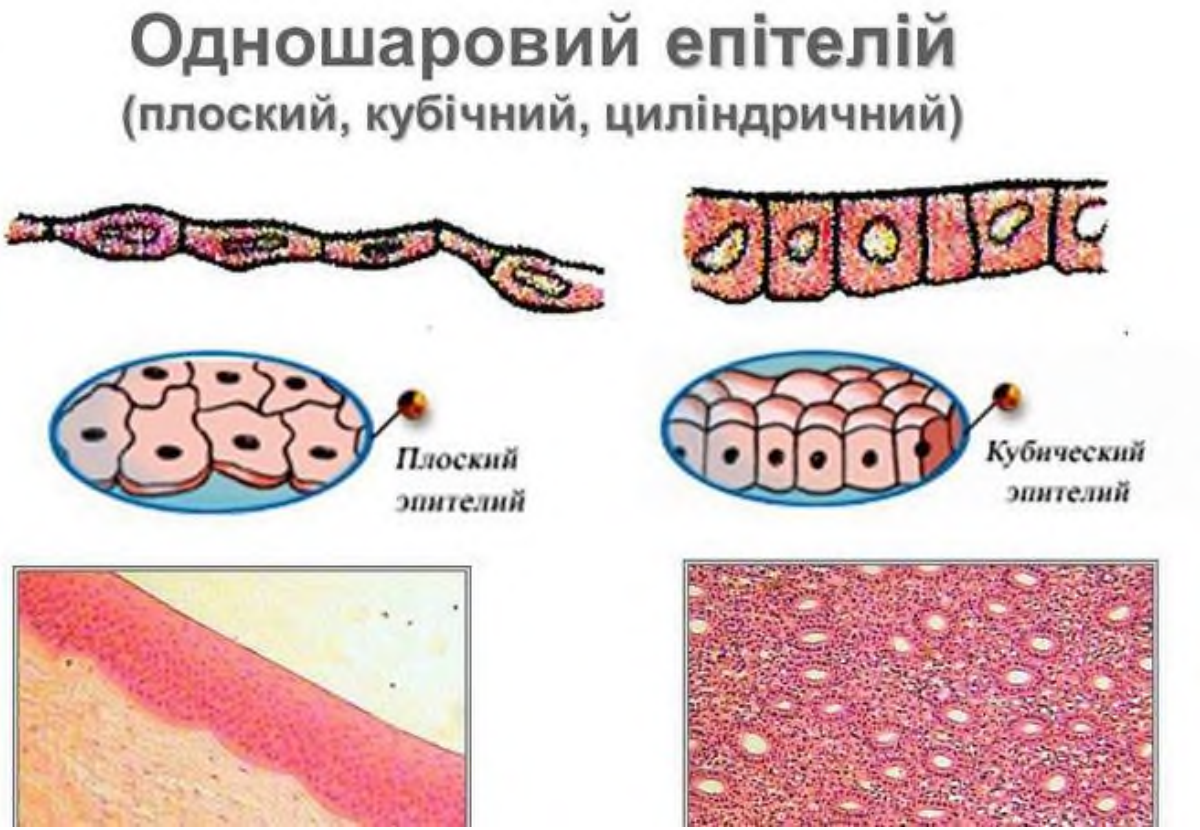

Одношаровий призматичний (циліндричний) епітелій вистилає внутрішню поверхню шлунка, тонкої і товстої кишки, жовчного міхура, деяких проток печінки та підшлункової залози.

Залежно від будови клітин розрізняють такі види цього епітелію:

— *облямований* (місце розташування — кишечник, жовчний міхур);

— *миготливий* (матка, маткові труби);

— *залозистий* (шлунок).

Одношаровий багаторядний (псевдобагатошаровий) епітелій вистилає повітроносні шляхи, носову порожнину, трахею, бронхи, деякі інші органи.

У складі цього епітелію розрізняють чотири види клітин: **війчасті (миготливі), короткі та довгі вставні, слизові (келихоподібні), базально-зернисті (ендокринні).**

3

Багатошаровий плоский незроговілий епітелій **вкриває кон'юнктиву повік і очного яблука, слизову оболонку ротової порожнини, гортанного відділу глотки, відхідникової частини прямої кишки та піхви. Він виконує захисну функцію і складається із трьох шарів: базального, шипуватого (остистого) та поверхневого.**

Клітини базального шару мають циліндричну форму, лежать на базальній мембрані й діляться шляхом мітозу. Новоутворені клітини поповнюють клітини шипуватого шару.

Шипуватий шар складається з епітеліоцитів, розміщених у кілька шарів. Клітини цього шару мають багатокутну форму. Їх цитоплазма утворює шипоподібні вирости, за допомогою яких клітини контактують одна з одною. В цитоплазмі епітеліоцитів шипуватого й базального шарів є спеціальні органели – тонофібрили.

Клітини зернистого шару мають плоску форму і не здатні до розмноження. В їхній цитоплазмі є зерна фібрилярного білка – кератогіаліну.

Блискучий шар утворений неживими клітинами, цитоплазма яких майже повністю заповнена елеїдином – комплексом кератогіаліну й тонофібрил.

Роговий шар складається з рогових лусочок, заповнених кератином та пухирцями повітря. Лусочки втрачають зв'язок між собою і злущуються. Багатошаровий плоский зроговілий епітелій також вкриває слизову оболонку передшлунків жуйних.

Епідерміс шкіри пальців, долонь, підошви складається з 5 шарів:

— *базального* (росткового, камбіального), утвореного циліндричними епітеліоцитами, цитоплазма яких здатна синтезувати специфічні білки, що формують тонофіламенти. У цьому шарі розміщуються стовбурові клітини, здатні ділитися й в процесі диференціації переміщуватися до розташованих вище шарів;

— *шипуватого,* утвореного клітинами полігональної форми, з’єднаними між собою численними десмосомами. У місці десмосом на поверхні клітин формуються вирости — шипики;

— *зернистого,* утвореного сплющеними клітинами, цито-плазма яких містить тонофібрили та зерна кератогіаліну;

— *блискучого,* утвореного плоскими клітинами, цитоплазма яких містить сполуку елеїдин (комплекс кератогіаліну з тонофібрилами). Елеїдин сильно заломлює світло;

— *рогового,* утвореного роговими лусочками, виповненими кератином і пухирцями повітря.

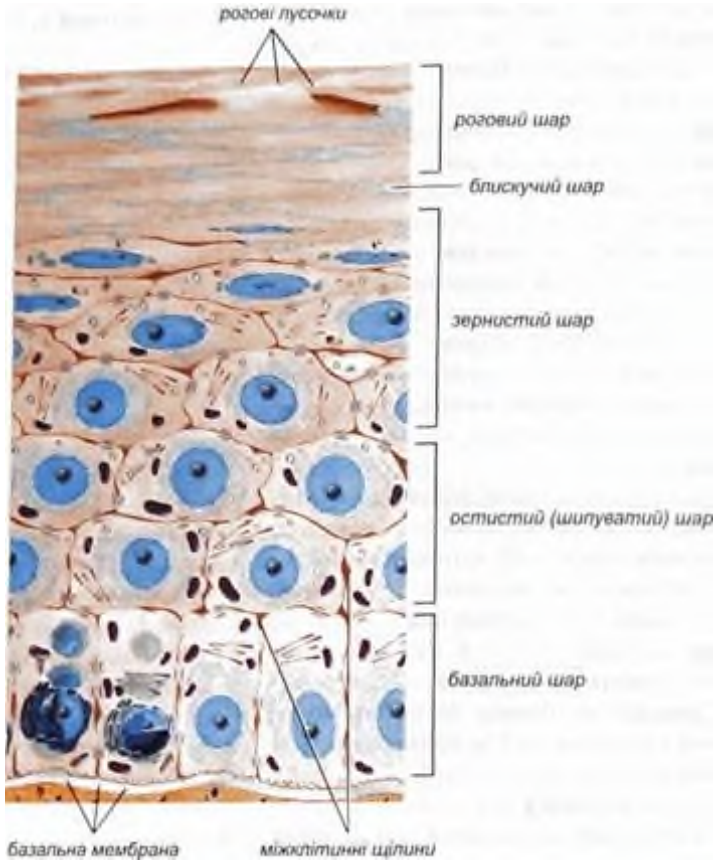

ПЕРЕХІДНИЙ ЕПІТЕЛІЙ СЕЧОВОГО МІХУРА(УРОТЕЛІЙ)

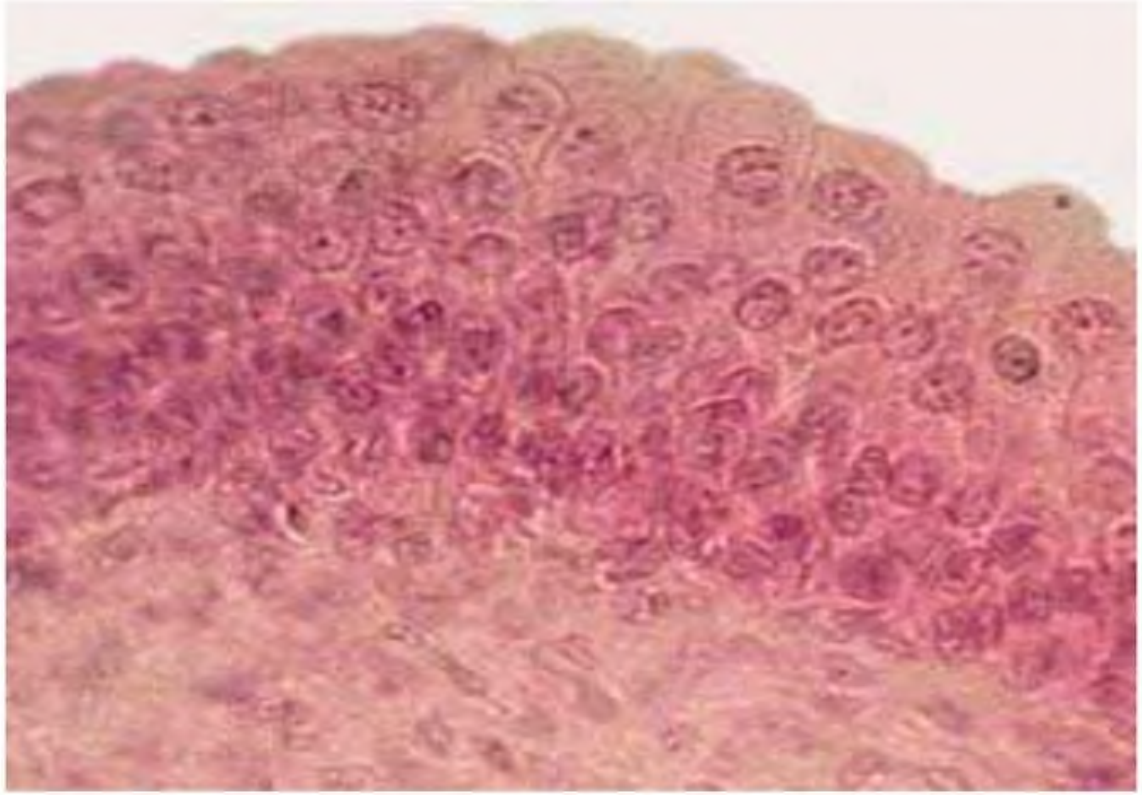

БАЗАЛЬНИЙ ТА ПОКРИВНИЙ ШАРИ
(СТАН РОЗСЛАБЛЕННЯ)

Дякую за увагу!

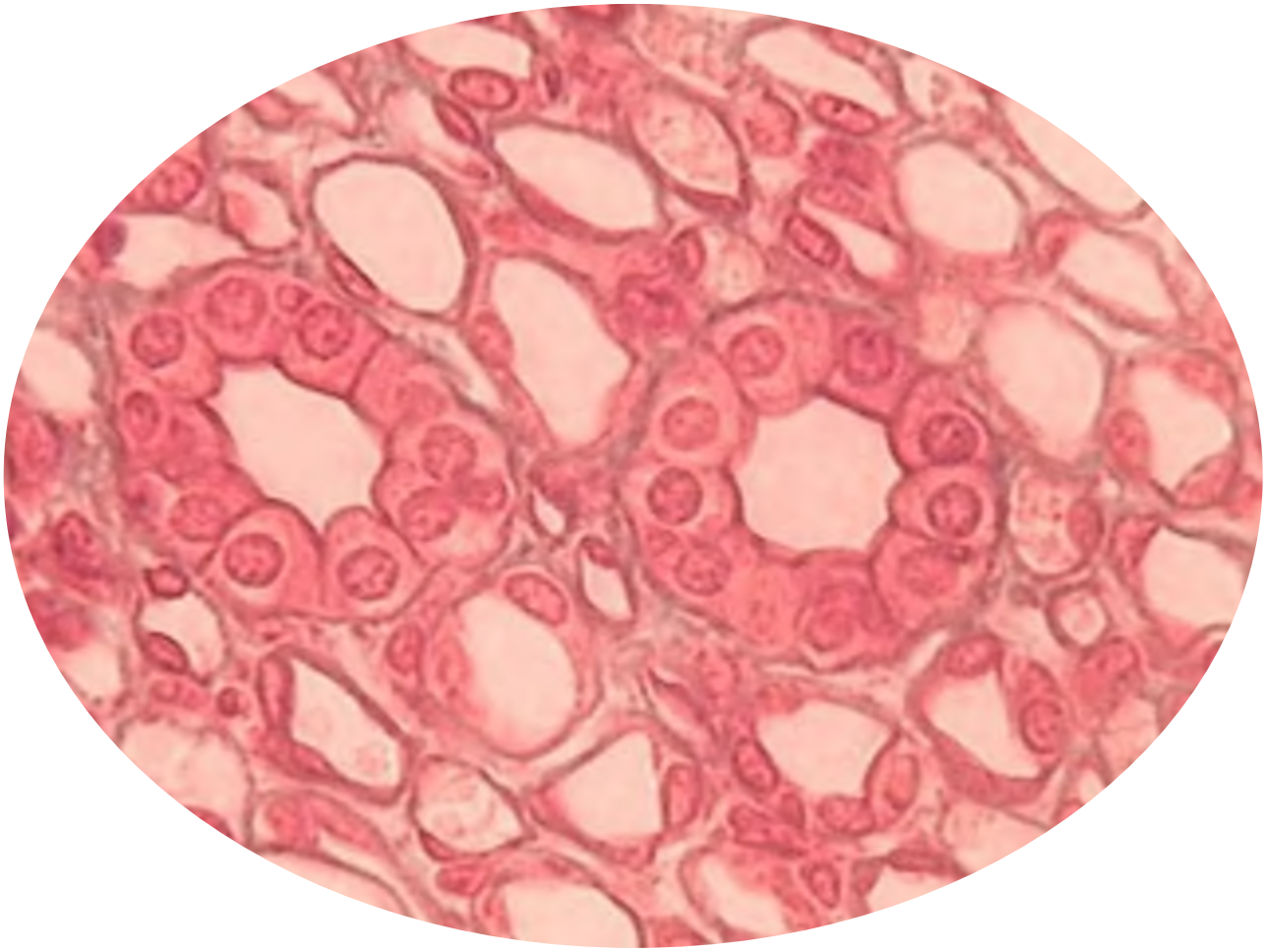

Залозистий епітелій

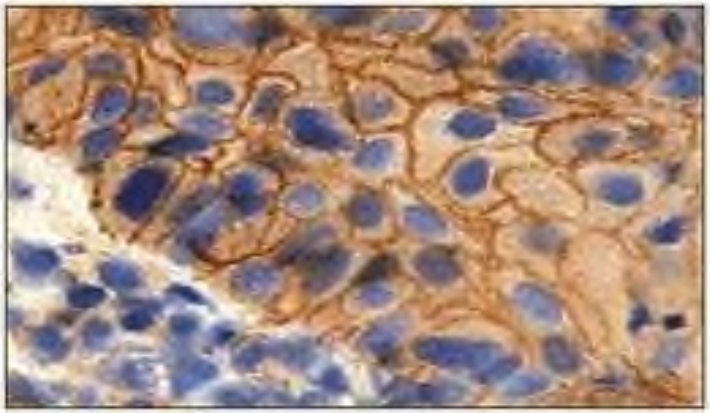

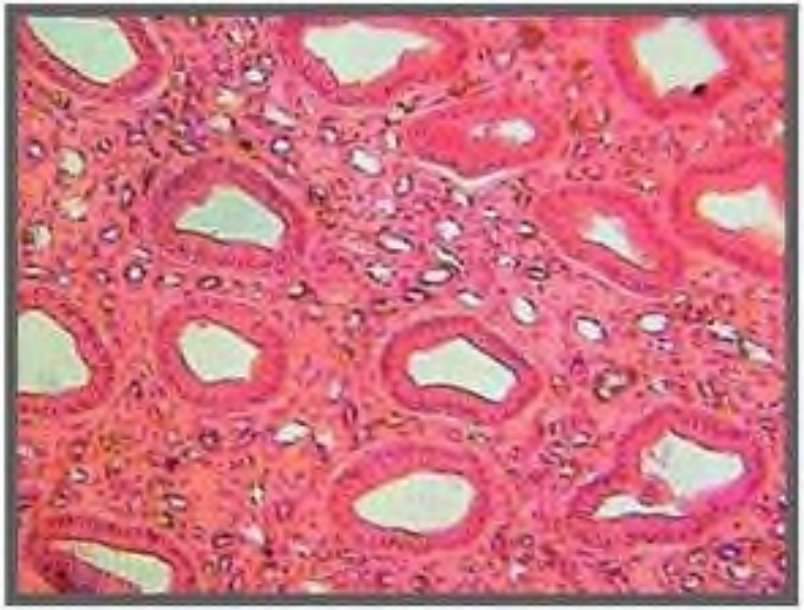

- **План**

1. **Залозистий епітелій**
2. **Класифікація залоз**
3. **Секреторний цикл**
4. **Екзокринні залози (зовнішньої секреції)**

РЕКОМЕНДОВАНА ЛІТЕРАТУРА

1. Вахаюк Т. Гістологія з технікою гістологічних досліджень. Київ. 2018 . 260с.
2. Гістологія. Цитологія. Ембріологія : підруч. для студентів / за ред. : О. Д. Луцика, Ю. Б. Чайковського . Вінниця : Нова Кн., 2020. 496 с.
3. Горальський Л. П. Хомич В. Т., Кононський О. І.Основи гістологічної техніки і морфофункціональні методи досліджень у нормі та при патології . Житомир: «Полісся», 2011. 288 с.
4. Луцик О.Д., Чайковьский Гістологія. Цитологія. Ембріологія . Вінниця. Нова книга. 2018. 592с.
5. Новак В. П. Цитологія, гістологія, ембріологія. Біла Церква, 2005. 256 с.
6. Степанеко О., Міршнченко О., Зайченко Л. Гістологія, цитологія та ембріологія. Атлас. 2020. 152с.
7. Побережець Ю. М. Методичні вказівки для виконання лабораторних робіт та організації самостійної роботи з дисципліни «Цитологія, гістологія, ембріологія» для студентів спеціальності 212 «Ветеринарна гігієна, санітарія і експертиза» для аграрних вищих навчальних закладів III-IV рівнів акредитації. 2018. 112 с.
8. Шепітько В. І., Єрошенко Г. А., Лисаченко О. Д., Борута Н. В., Вільхова О. В. Гістологія, цитологія, ембріологія. Навчальний посібник. Полтава. 2017. 130с.

1

Залозистий епітелій *(epethelium glandulare)* утворений залозистими або секреторними клітинами — *гландулоцитами*.

Залози поділяють на дві великі групи:

- ***екзокринні (залози зовнішньої секреції),***
- ***ендокринні (залози внутрішньої секреції).***

Основна функція: **синтез і виділення специфічних продуктів – секретів на поверхню шкіри, слизових оболонок, і в порожнину деяких внутрішніх органів – зовнішня (екзокринна) секреція, або в кров або лімфу – внутрішня (ендокринна) секреція**

Гландулоцити **- мають різноманітну форму і особливості будови, що зумовлені особливостями їх секреторної функції. Це великі клітини з добре розвиненим ядром і синтезуючими органелами (ендоплазматична сітка, комплекс Гольджі). У їхній цитоплазмі є секреторні включення у вигляді пухирців і зерен**.

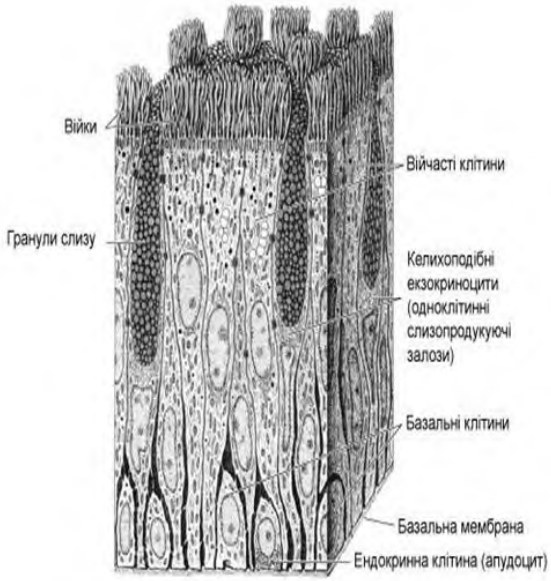

2

Залози поділяють на три групи – екзокринні, ендокринні та змішані.

Екзо- і ендокринні залози можуть бути багатоклітинними й одноклітинними, а змішані – лише багатоклітинними.

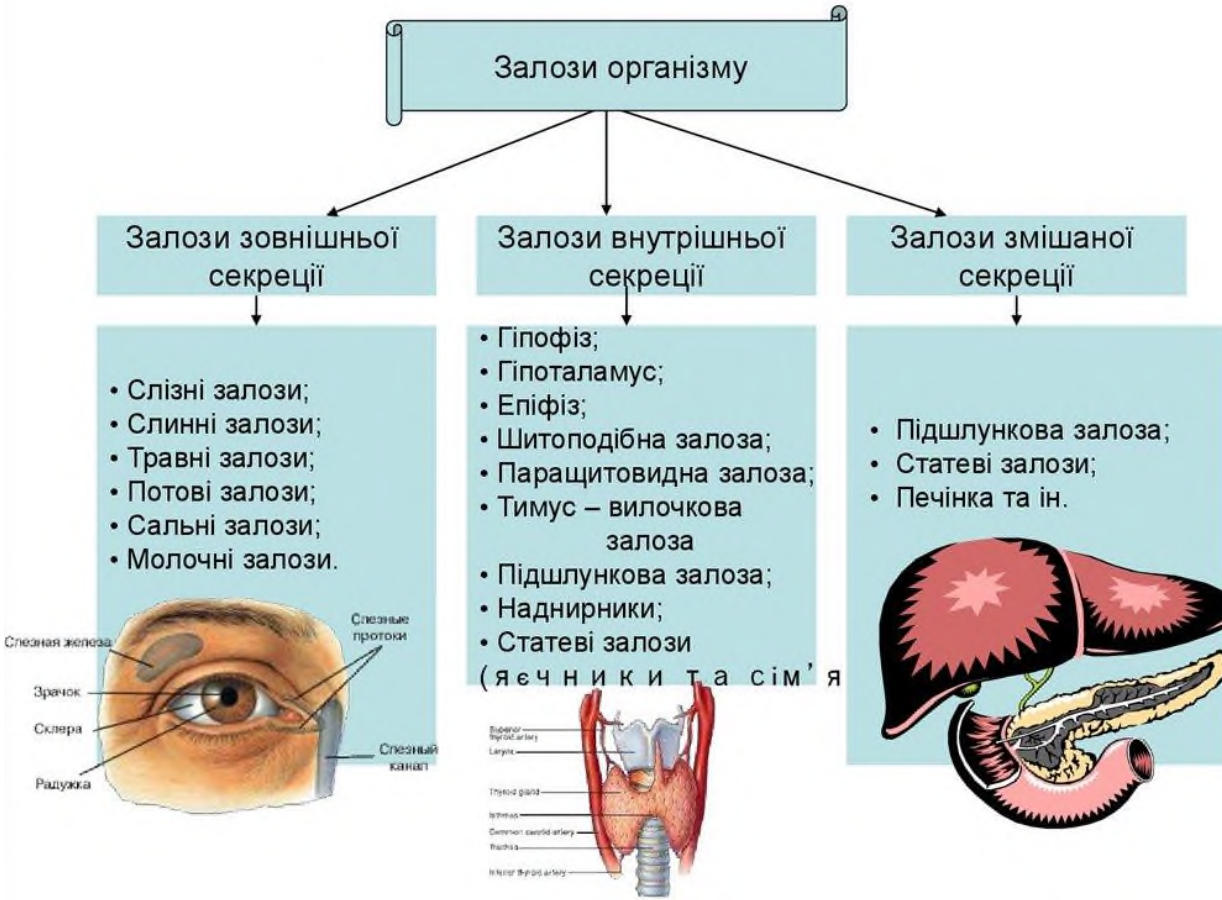

ЗАЛОЗИ

Залози зовнішньої секреції

Виділяють секрет в порожнини або на поверхню орга-нізму

- Потові
- Сльозні
- Слинні
- Молочні

Залози внутрішньої секреції

Не мають спеціальних вивідних проток і виділяють секрет в кров або лімфу

- Гіпофіз
- Епіфіз
- Щитоподібна
- Вилочкова
- Наднирники

Залози змішаної секреції

Складаються з двох різних типів клітин. Виділяють секрет назовні і в кров

- Підшлункова
- Статеві

За напрямком виділення секретів багатоклітинні залози поділяють на *екзокринні* та *ендокринні*.

- **Перші виділяють секрет на вільну поверхню або до внутрішніх порожнин організму (залози зовнішньої секреції),**
- **другі — виділяють секрети в кров (залози внутрішньої секреції). Багатоклітинні залози можна поділити за складом їхнього секрету, а також за типом секреції**

Одноклітинні залози: дисоційовані екзокриноцити (келихоподібні клітини) та ендокриноцити (апудоцити) в складі епітеліального вистелення трахеї.

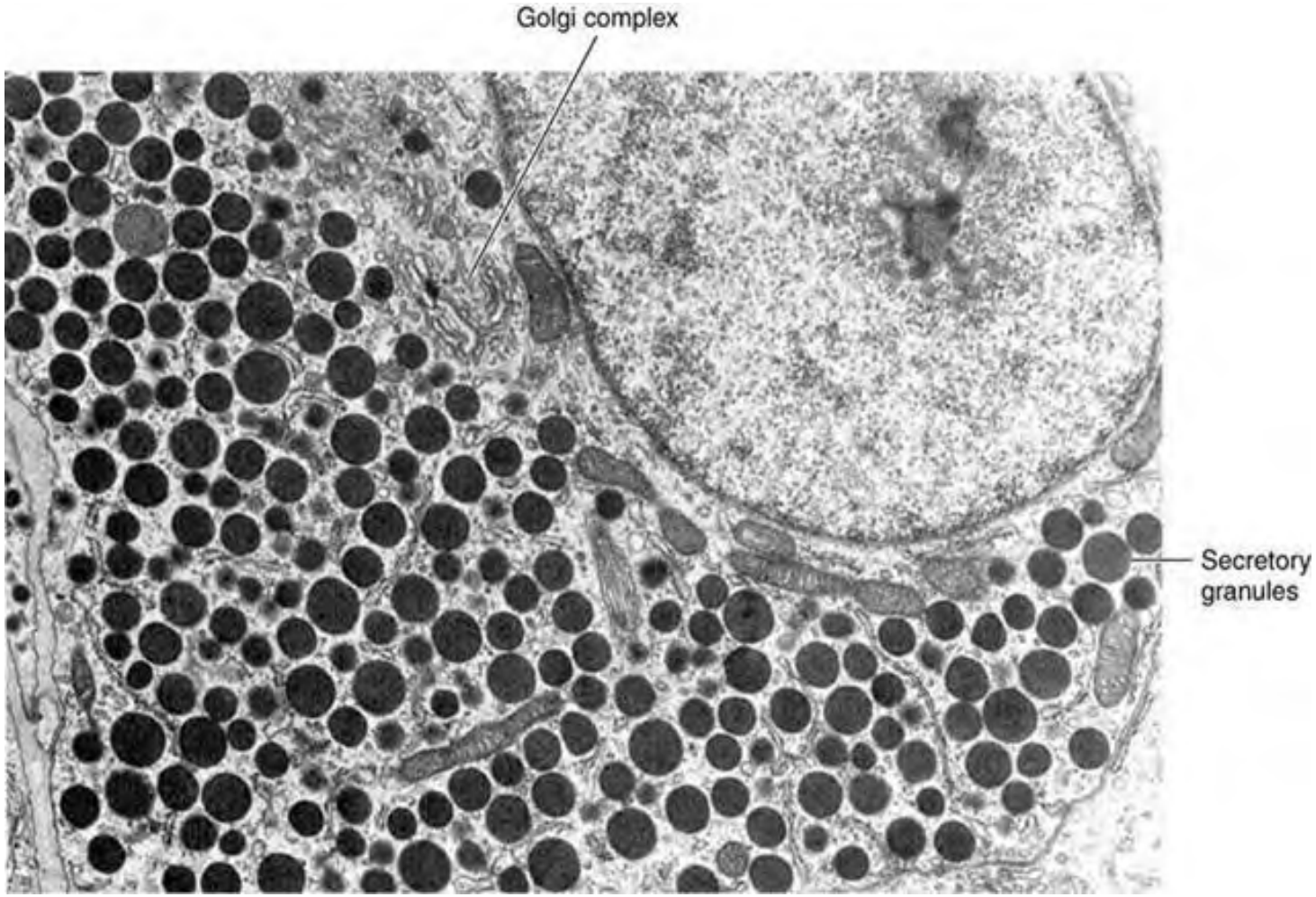

Електронна мікрофотографія ендокриноцита

Багатоклітинні залози **містять клітини двох основних типів:**

— *секреторні* (ацинарні, залозисті), які виробляють специфічний для даної залози секрет;

— *клітини вивідних проток*, якими секрет переміщується чи яких деякий час зберігається, віддаючи надлишок води і солі або поповнюючись слизовими білковими, мінеральними та іншими компонентами.

Будова і функції згаданих клітин різноманітні, але клітини проток нерідко виконують також секреторну функцію, поряд із фільтруючою та механічною.

Секреторні відділи, у свою чергу, бувають розгалуженими і нерозгалуженими. В першому випадку в одну протоку впадає кілька секреторних відділів (розгалужені залози). Якщо кінцеві відділи не розгалужені, то кожна протока завершується одним секреторним кінцевим. Такі залози називають «нерозгалуженими».

Секреція — це складний процес утворення, накопичення та виведення синтезованих клітиною речовин за її межі.

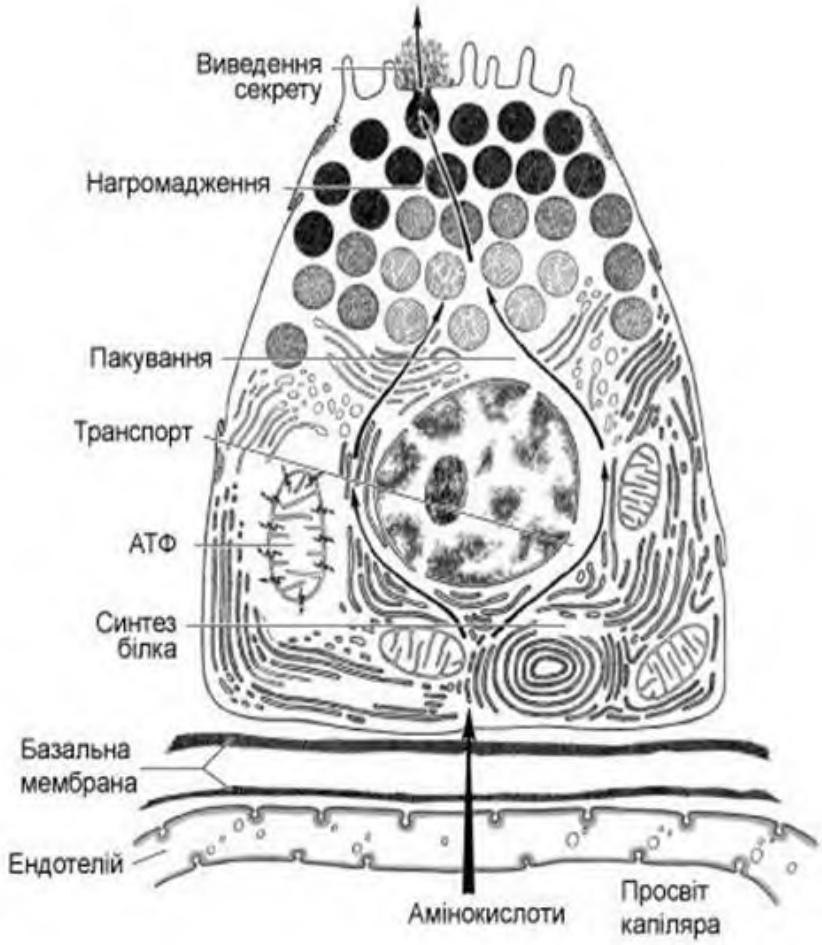

Схематичне відтворення ультраструктури ендокриноцита та фаз секреторного циклу

Секреторний цикл складається з чотирьох фаз:

1. *Абсорбція* - поглинання вихідних продуктів гландулоцитами із крові та лімфи з боку базальної поверхні.
2. Синтез і нагромадження секрету, що здійснюється в гранулярній або агранулярній ендоплазматичній сітці; оформляються секрети в комплексі Гольджі.
3. Виділення секрету з гландулоцитів — екструзія, що здійснюється різними шляхами залежно від типу секреції — мерокринової, апокринової, голокринової.
4. Відновлення вихідного стану залозистої клітини.

Вказані фази можуть іти в гландулоцитах одна за одною циклічно, утворюючи так званий секреторний цикл.

Регенерація. ***У залозах у зв'язку з їх секреторною діяльністю постійно відбуваються процеси фізіологічної регенерації. У мерокринових і апокринових залозах, в яких знаходяться довгоживучі клітини, відновлення вихідного стану гландулоцитів після виділення з них секрету відбувається шляхом внутрішньоклітинної регенерації, а іноді шляхом розмноження. У голокринових залозах відновлення здійснюється за рахунок розмноження спеціальних, стовбурових клітин. У літньому віці зміни в залозах можуть проявлятися зниженням секреторної активності залозистих клітин і зміною складу вироблення секрету, а також ослабленням процесів регенерації і разрос танням сполучної тканини (строми залоз).***

Екзокринні залози (зовнішньої секреції) **продукують і виділяють секрет, який через вивідні протоки потрапляє на поверхню тіла (сальні, потові, молочні) або в порожнини органів (шлункові, печінка та ін.).**

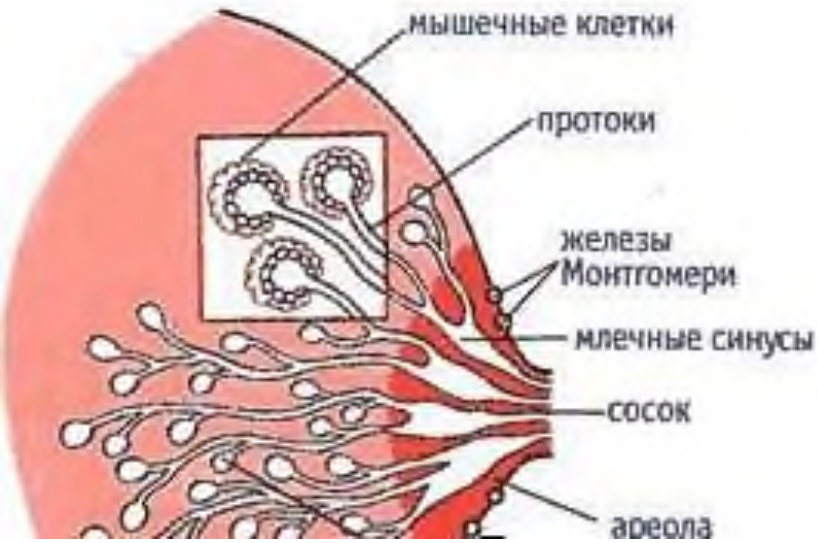

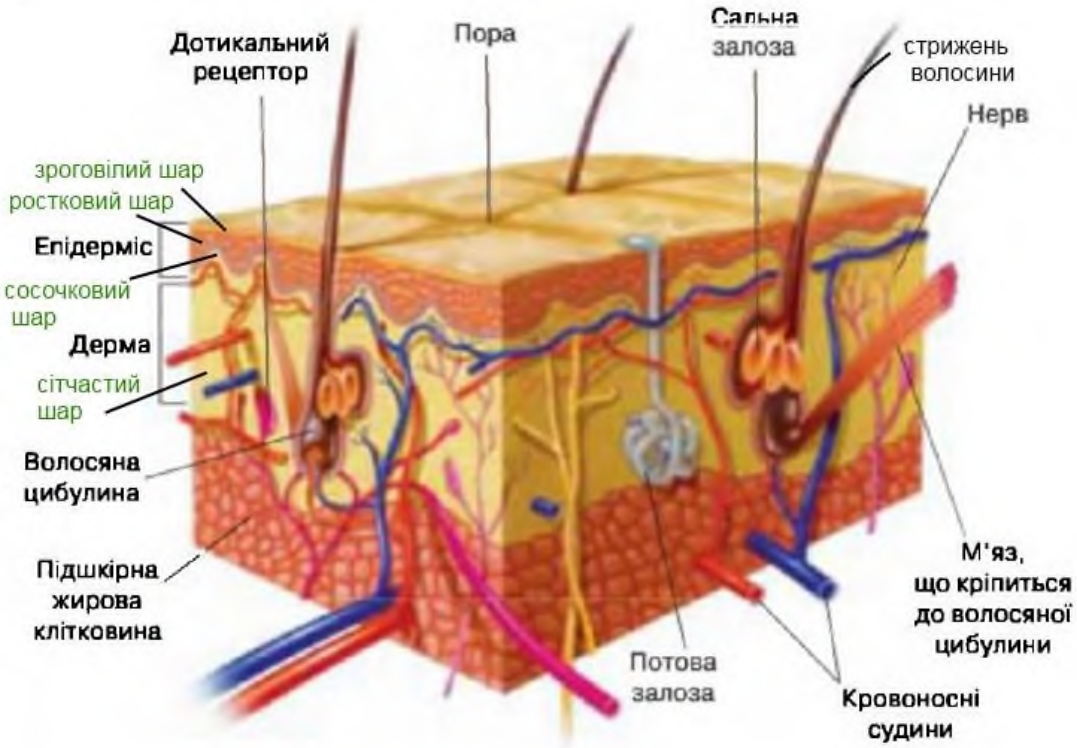

Екзокринні залози складаються з секреторних клітин, що утворюють секреторний (кінцевий) відділ, і вивідної протоки.

До складу секреторного відділу, крім залозистих (секреторних) клітин, можуть входити міоепітеліальні клітини. Вони утворюють довгі відростки, що охоплюють ззовні кінцеві відділи. Скорочуючись, міоепітеліальні клітини полегшують просування секрету в вивідну протоку.

За кількістю вивідних проток екзокринні залози поділяють на прості – мають одну вивідну нерозгалужену протоку і складні – вивідна протока розгалужена.

Прості залози залежно від галуження кінцевих відділів можуть бути розгалуженими та нерозгалуженими.

Розгалужені залози мають розгалужені кінцеві відділи, а нерозгалужені – нерозгалужений. Складні залози бувають лише розгалуженими.

За способом виділення секрету гландулоцитами екзокринні залози поділяють на:

мерокринові **– секрет виділяється шляхом екзоцитозу без руйнування клітини;**

апокринові **– апікальний полюс гландулоцитів відділяється разом із секретом;**

голокринові **– клітина з накопиченим секретом руйнується і входить до складу секрету .**

Ендокринні залози **виробляють біологічно активні речовини – гормони, які надходять безпосередньо в кров. У зв'язку з цим ці залози не мають вивідних проток. Ендокринні залози утворюють ендокринну систему, яка разом з нервовою системою виконують в організмі регуляторну функцію.**

Змішані залози **мають у своєму складі екзо- та ендокринну частини. До них належать підшлункова залоза й статеві залози.**

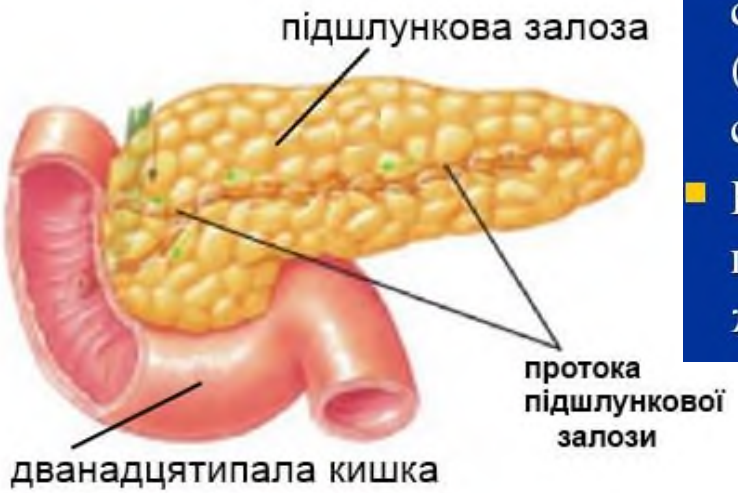

ДЯКУЮ ЗА УВАГУ!

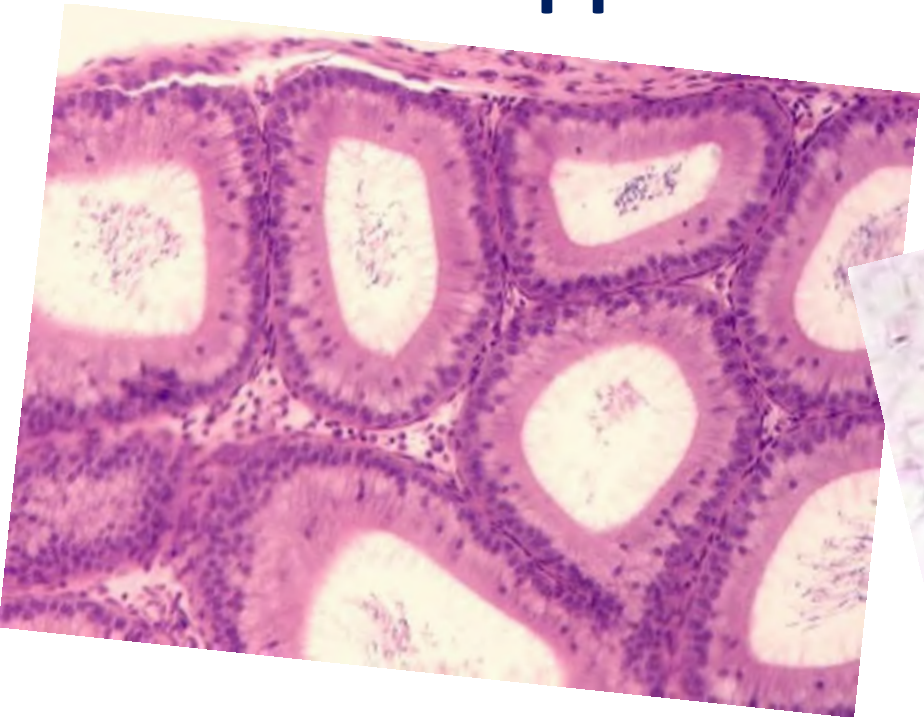

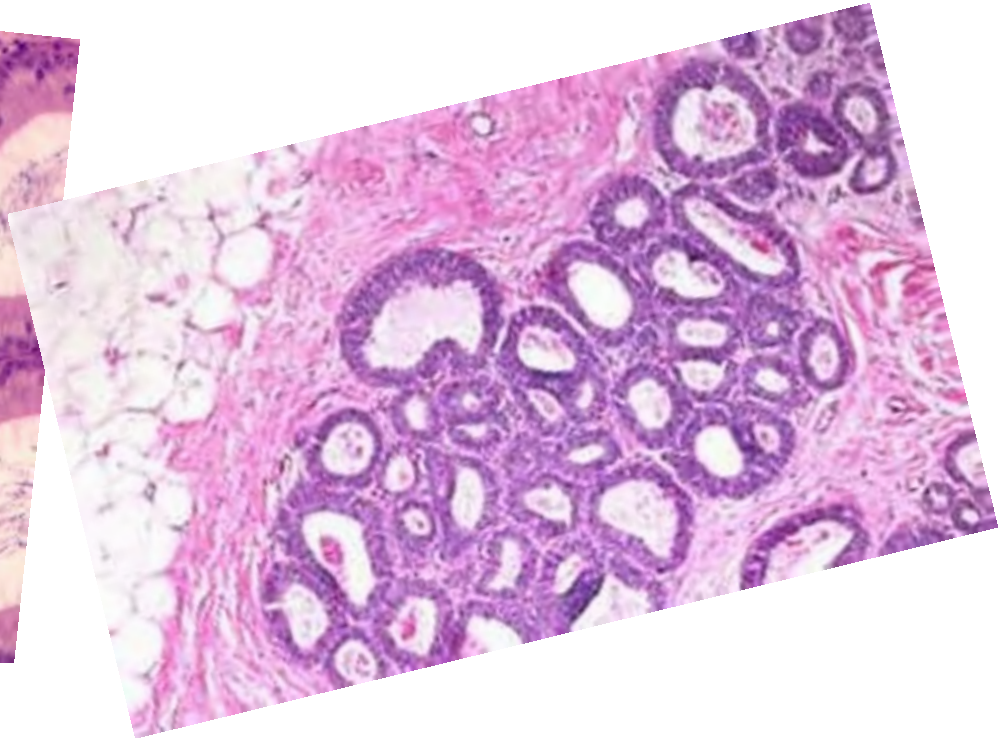

Сполучна тканина. Власне сполучна тканина

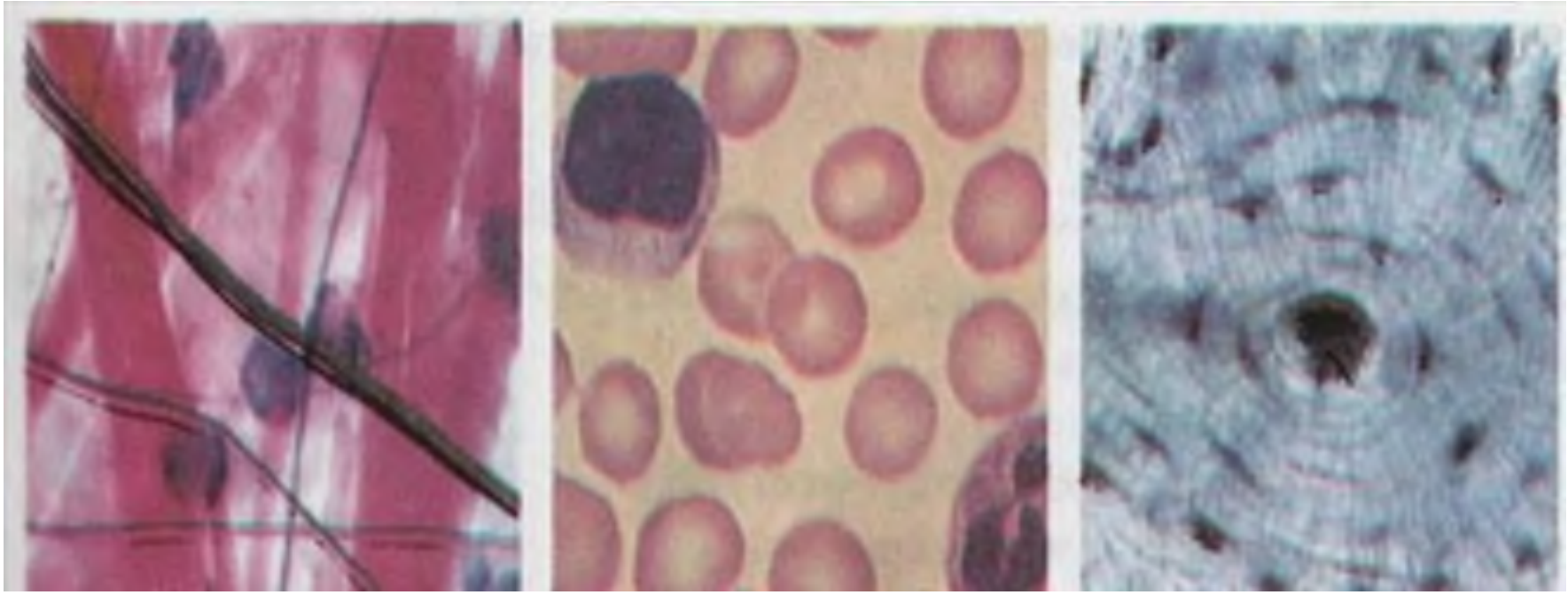

План

1. Характеристика сполучної тканини
2. Волокниста сполучна тканина.
3. Щільна волокниста сполучна тканина
4. Сполучна тканина зі спеціальними властивостям.

РЕКОМЕНДОВАНА ЛІТЕРАТУРА

1. Вахаюк Т. Гістологія з технікою гістологічних досліджень. Київ. 2018 . 260с.
2. Гістологія. Цитологія. Ембріологія : підруч. для студентів / за ред. : О. Д. Луцика, Ю. Б. Чайковського . Вінниця : Нова Кн., 2020. 496 с.
3. Горальський Л. П. Хомич В. Т., Кононський О. І.Основи гістологічної техніки і морфофункціональні методи досліджень у нормі та при патології . Житомир: «Полісся», 2011. 288 с.
4. Луцик О.Д., Чайковьский Гістологія. Цитологія. Ембріологія . Вінниця. Нова книга. 2018. 592с.
5. Новак В. П. Цитологія, гістологія, ембріологія. Біла Церква, 2005. 256 с.
6. Степанеко О., Міршнченко О., Зайченко Л. Гістологія, цитологія та ембріологія. Атлас. 2020. 152с.
7. Побережець Ю. М. Методичні вказівки для виконання лабораторних робіт та організації самостійної роботи з дисципліни «Цитологія, гістологія, ембріологія» для студентів спеціальності 212 «Ветеринарна гігієна, санітарія і експертиза» для аграрних вищих навчальних закладів III-IV рівнів акредитації. 2018. 112 с.
8. Шепітько В. І., Єрошенко Г. А., Лисаченко О. Д., Борута Н. В., Вільхова О. В. Гістологія, цитологія, ембріологія. Навчальний посібник. Полтава. 2017. 130с.

Сполучна тканина – одна з найпоширеніших тканин тваринного організму.

Зі сполучної тканини побудовані кістки, хрящі, сухожилки м'язів, зв'язки, шкіра, каркаси органів.

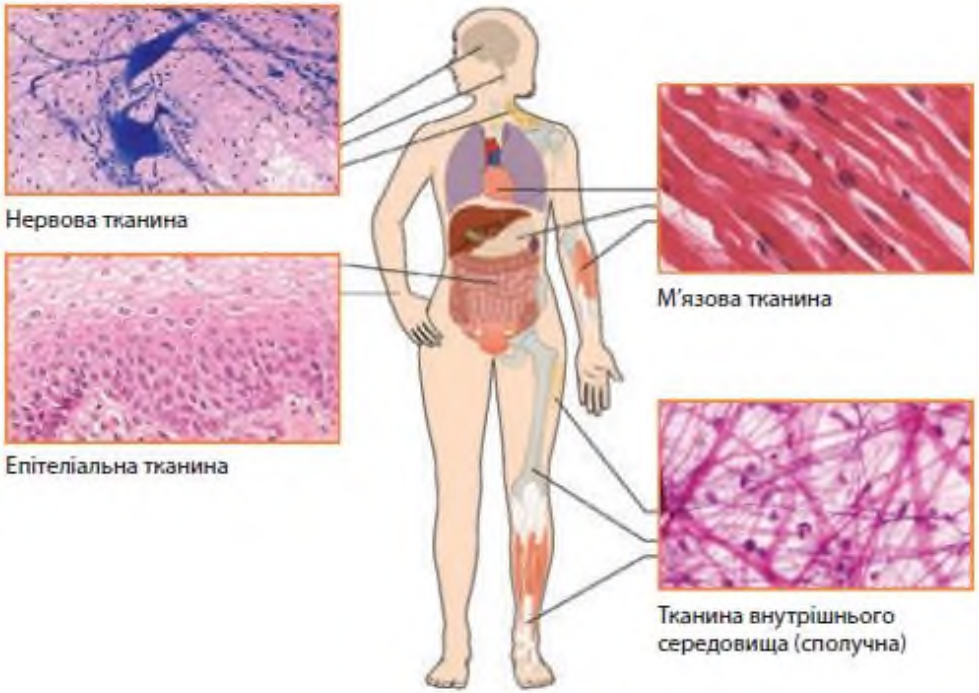

Сполучна тканина
Трофічна
Опорно-трофічна
Опорна
1. Кров
2. Лімфа
1. Пухка (біля судин)
2. Щільна (зв'язки)
3. Жирова
1. Кісткова
2. Хрящова

Види сполучної тканини

Власне сполучна тканина

ЩІЛЬНА НЕОФОРМЛЕНА СПОЛУЧНА ТКАНИНА

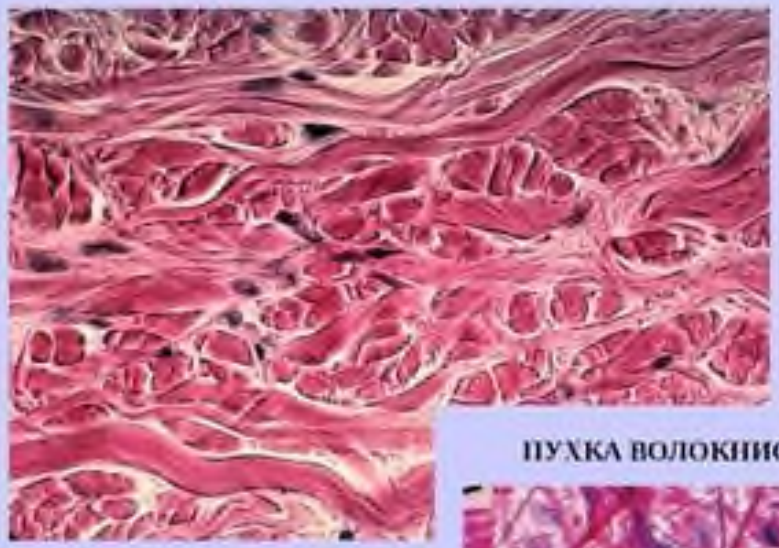

ЩІЛЬНА ОФОРМЛЕНА СПОЛУЧНА ТКАНИНА

ПУХКА ВОЛОКНИСТА СПОЛУЧНА ТКАНИНА

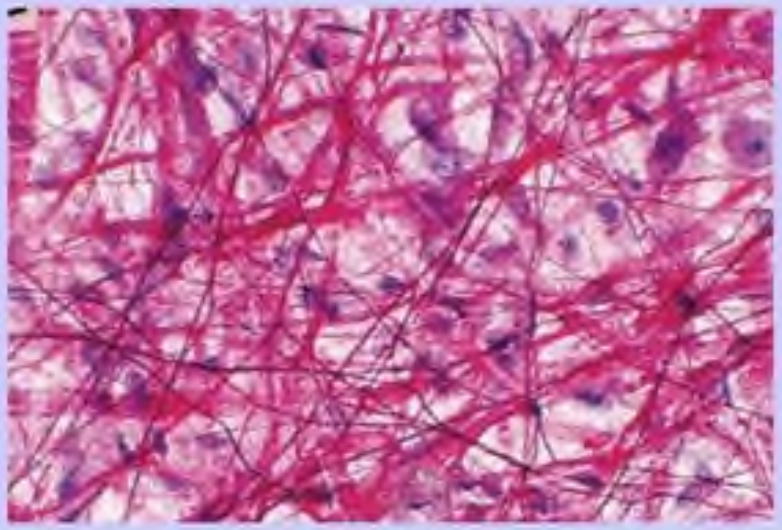

Сполучна тканина поділяється на:

- ***власне сполучну тканину*** **(пухку волокнисту, щільну волокнисту – неоформлену й оформлену),**
- ***сполучну хрящову і кісткову,***
- ***тканини зі спеціальними властивостями*** **(ретикулярну, пігментну, жирову),**
- **тканини внутрішнього середовища, до яких належать** ***власне сполучна тканина, хрящова тканина, кісткова тканина, кров та лімфа.***

2.

Волокниста сполучна тканина, як й інші різновиди сполучної тканини, складається з клітин та міжклітинної речовини, об’єм якої значно перевищує об’єм клітин. Міжклітинна речовина утворена основною речовиною та волокнами. Залежно від співвідношення основної речовини й волокон волокнисту сполучну тканину поділяють на пухку і щільну.

Пухка сполучна тканина виконує три основні функції:

- **трофічна,**
- **опорна**
- **захисна функції.**

Вона також заміщає дефекти, які можуть виникати в органах.

Макрофаги є майже в усіх тканинах і органах.

- **У пухкій волокнистій сполучній тканині це *гістоцити*,**
- **у кістковій тканині – *остеокласти*,**
- **у нервовій тканині – *мікрогліоцити*,**
- **у легенях – *альвеолярні макрофаги*,**
- **у печінці – *клітини Купфера* та інші.**

Ретикулярні волокна **- сформовані фібрилами, які утворені колагеном III типу. Фібрили з`єднані міжфібрилярною речовиною, до складу якої входять поліцукриди.**

Ретикулярні волокна порівняно з колагеновими мають меншу товщину, вони галузяться і анастомозують між собою. Складники ретикулярних волокон синтезують ретикулярні клітини, а їх формування відбувається на поверхні цих клітин.

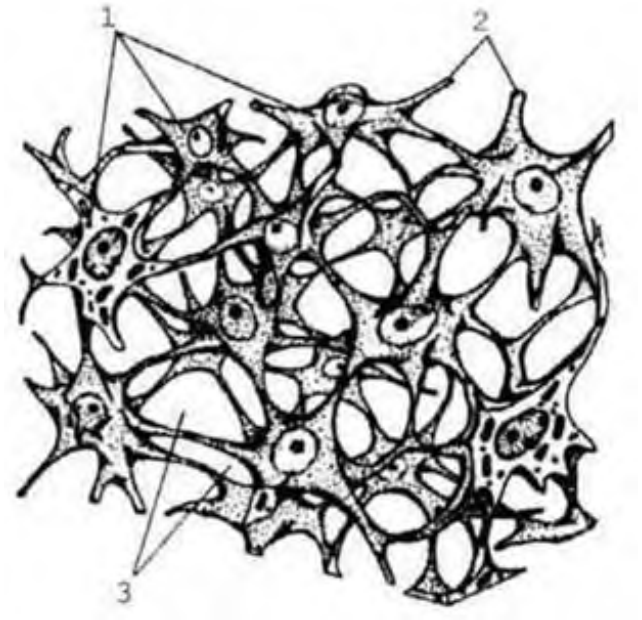

Ретикулярна тканина: 1 - ретикулярна клітина; 2 - відростки ретикулярних клітин; 3 - ретикулярні волокна.

3

Щільна волокниста сполучна тканина **характеризується тим, що в її міжклітинній речовині міститься дуже мало основної речовини і вона утворена переважно колагеновими або еластичними волокнами, які щільно прилягають один до одного**



Щільна волокниста сполучна тканина сухожилка (оформлена):
1 **— колагенові волокна — пучки I порядку;** ***2*** **— пучки II порядку;** ***3*** **— ядра фіброцитів;** ***4*** **— прошарки пухкої волокнистої сполучної тканини**

Щільна оформлена сполучна тканина

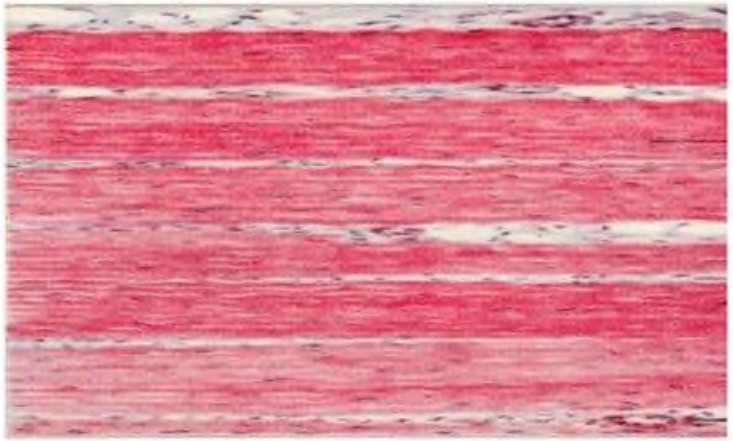

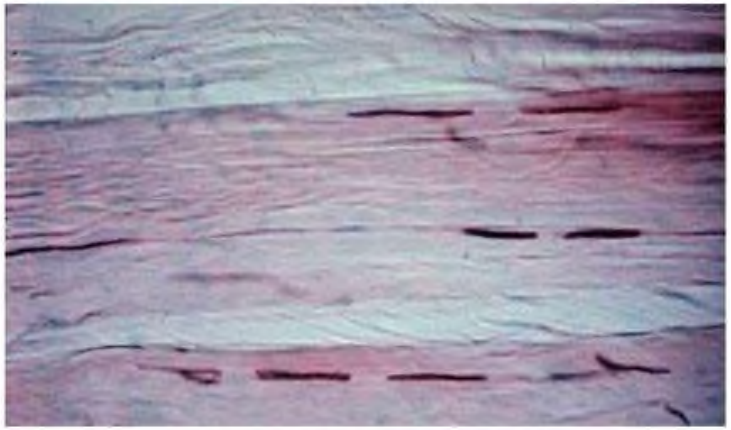

- Сухожилля



- Зв’язки

Щільна сполучна тканина має мало клітин, які представлені переважно фіброцитами – кінцевими формами фібробластів. Фіброцити розміщені між волокнами, не здатні до поділу і характеризуються низькою синтетичною активністю. Між пучками волокон щільної сполучної тканини є прошарки пухкої волокнистої сполучної тканини, яка супроводжує кровоносні судини і нерви.

Залежно від орієнтації волокнистих структур щільну сполучну тканину поділяють на оформлену і неоформлену.

Неоформлена щільна волокниста сполучна тканина **характеризується тим, що в ній товсті пучки колагенових волокон мають різні напрямки й утворюють тривимірні сітчасті системи, які зумовлюють міцність структур, які утворює ця тканина. Крім колагенових волокон у цій тканині є і еластичні волокна. Неоформлена щільна волокниста сполучна тканина утворює сітчастий шар основи шкіри. Вона входить до складу окістя, охрястя, оболонок і капсул багатьох органів.**

ЩІЛЬНА НЕОФОРМЛЕНА СПОЛУЧНА ТКАНИНА

У оформленій щільній волокнистій сполучній тканині **усі волокна розташовані в одному напрямку, що відповідає дії напрямку сили на структури, які утворені цією тканиною. Залежно від типу волокон, які переважно утворюють оформлену щільну волокнисту тканину її ділять на колагенову і еластичну.**

Сполучна тканина зі спеціальними властивостями відрізняється від волокнистої сполучної тканини тим, що для неї характерний переважний розвиток окремих клітинних елементів, а також деякі особливості міжклітинної речовини. Залежно від цього її поділяють на:

- жирову,
- ретикулярну,
- пігментну,
- слизову
- ендотелій.

Жирова тканина **складається зі скупчень адипоцитів, що утворюють часточки, які розділені тонкими прошарками пухкої волокнистої сполучної тканини. В останній розміщені кровоносні судини і нерви.**

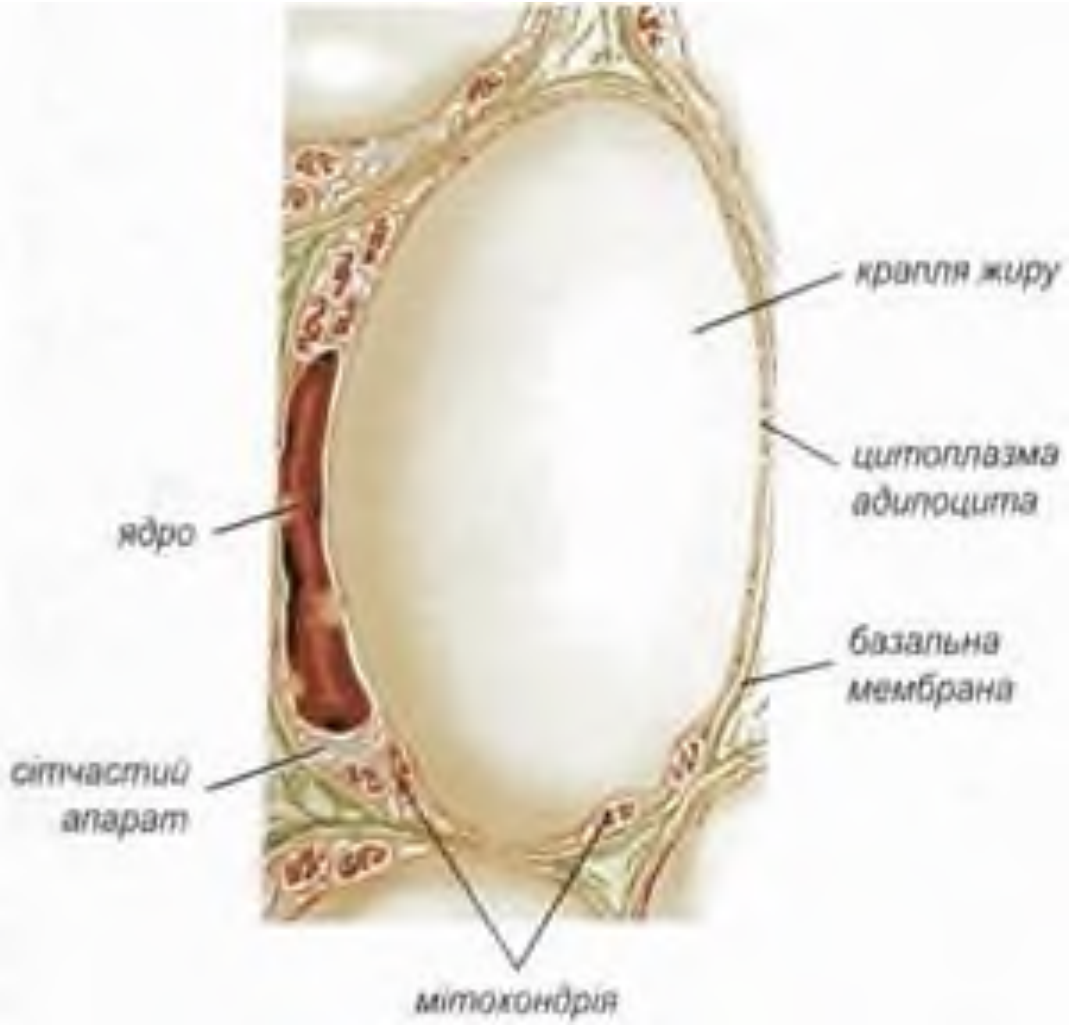

Будова однопухирчастого адипоцита

Ретикулярна тканина **утворює основу паренхіми органів кровотворення та імунного захисту, за винятком тимуса і клоакальної сумки. Вона побудована з ретикулярних клітин і міжклітинної речовини. Ретикулярні клітини розвиваються з мезенхімоцитів. Вони мають різні розміри і зірчасту форму. Ядра ретикулоцитів кулясті, містять 1–2 ядерця. Відростки сусідніх ретикулоцитів контактують один з одним, внаслідок чого формуються сітки.**

Пігментна тканина утворена скупченнями пігментоцитів у волокнистій сполучній тканині. Їх багато міститься у волокнистій сполучній тканині рептилій, амфібій і риб. У свійських ссавців пігментна тканина переважно локалізована в судинній оболонці очного яблука.

Слизова сполучна **тканина розміщена в складі пупкового канатика плода. Клітини цієї тканини представлені клітинами типу фібробластів – мукоцитами. Міжклітинна речовина має желеподібну консистенцію і містить мало волокнистих структур. Її біополімери забезпечують тургор цієї тканини.**

Ендотелій **представлений клітинами ендотеліоцитами. Вони вистеляють внутрішні оболонки стінки серця, кровоносних і лімфатичних судин. Особливості їх будови будуть розглядатись при вивченні будови названих органів.**

ДЯКУЮ ЗА УВАГУ!

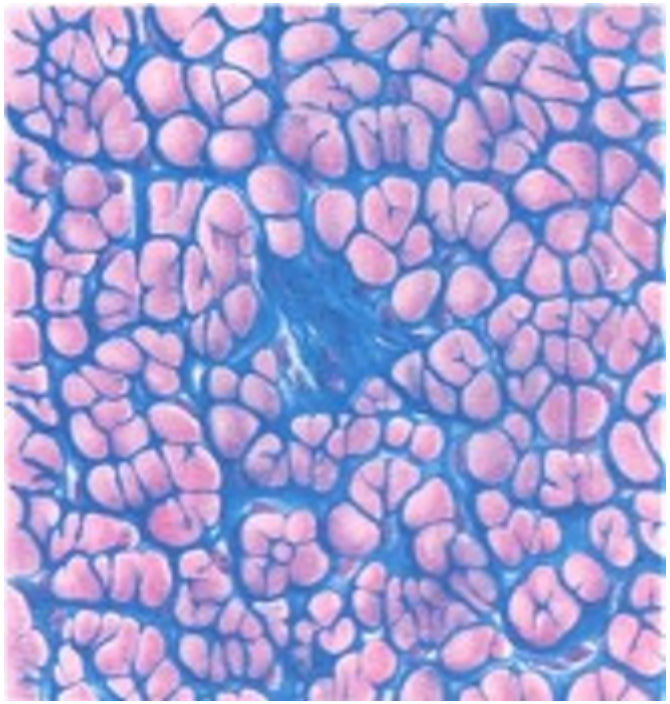

ТКАНИНИ ВНУТРІШНЬОГО СЕРЕДОВИЩА. КРОВ.

ПЛАН

1. Характеристика тканин внутрішнього середовища.
2. Морфологія та функції крові.
3. Клітини крові, їх структура та функції.
4. Кровотворення.

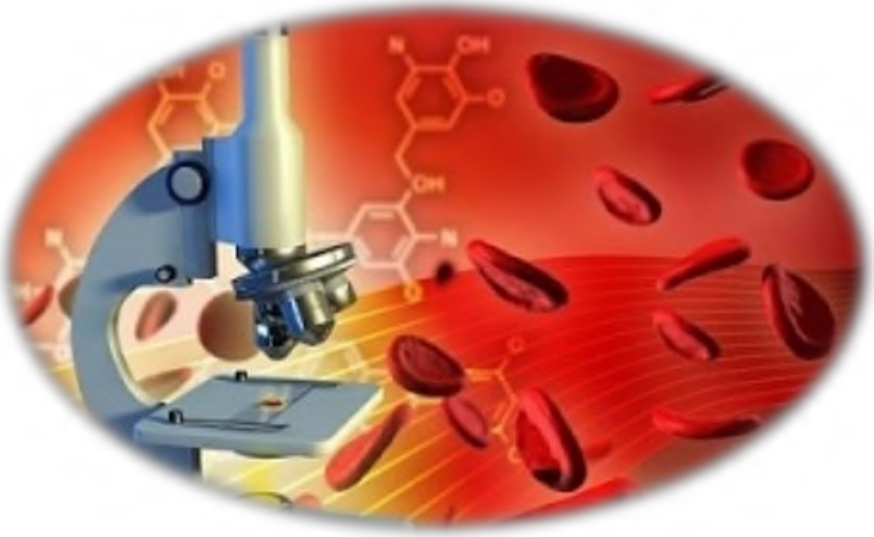

РЕКОМЕНДОВАНА ЛІТЕРАТУРА

1. Вахаюк Т. Гістологія з технікою гістологічних досліджень. Київ. 2018 . 260с.
2. Гістологія. Цитологія. Ембріологія : підруч. для студентів / за ред. : О. Д. Луцика, Ю. Б. Чайковського . Вінниця : Нова Кн., 2020. 496 с.
3. Горальський Л. П. Хомич В. Т., Кононський О. І.Основи гістологічної техніки і морфофункціональні методи досліджень у нормі та при патології . Житомир: «Полісся», 2011. 288 с.
4. Луцик О.Д., Чайковьский Гістологія. Цитологія. Ембріологія . Вінниця. Нова книга. 2018. 592с.
5. Новак В. П. Цитологія, гістологія, ембріологія. Біла Церква, 2005. 256 с.
6. Степанеко О., Міршнченко О., Зайченко Л. Гістологія, цитологія та ембріологія. Атлас. 2020. 152с.
7. Побережець Ю. М. Методичні вказівки для виконання лабораторних робіт та організації самостійної роботи з дисципліни «Цитологія, гістологія, ембріологія» для студентів спеціальності 212 «Ветеринарна гігієна, санітарія і експертиза» для аграрних вищих навчальних закладів III-IV рівнів акредитації. 2018. 112 с.
8. Шепітько В. І., Єрошенко Г. А., Лисаченко О. Д., Борута Н. В., Вільхова О. В. Гістологія, цитологія, ембріологія. Навчальний посібник. Полтава. 2017. 130с.

1

Тканини внутрішнього середовища **– різноманітні за своєю загальною морфологією і окремими функціями різновиди тканин, які мають ряд суттєвих загальних ознак:**

- **спільне походження**
- **виконання опорно-трофічних функцій.**

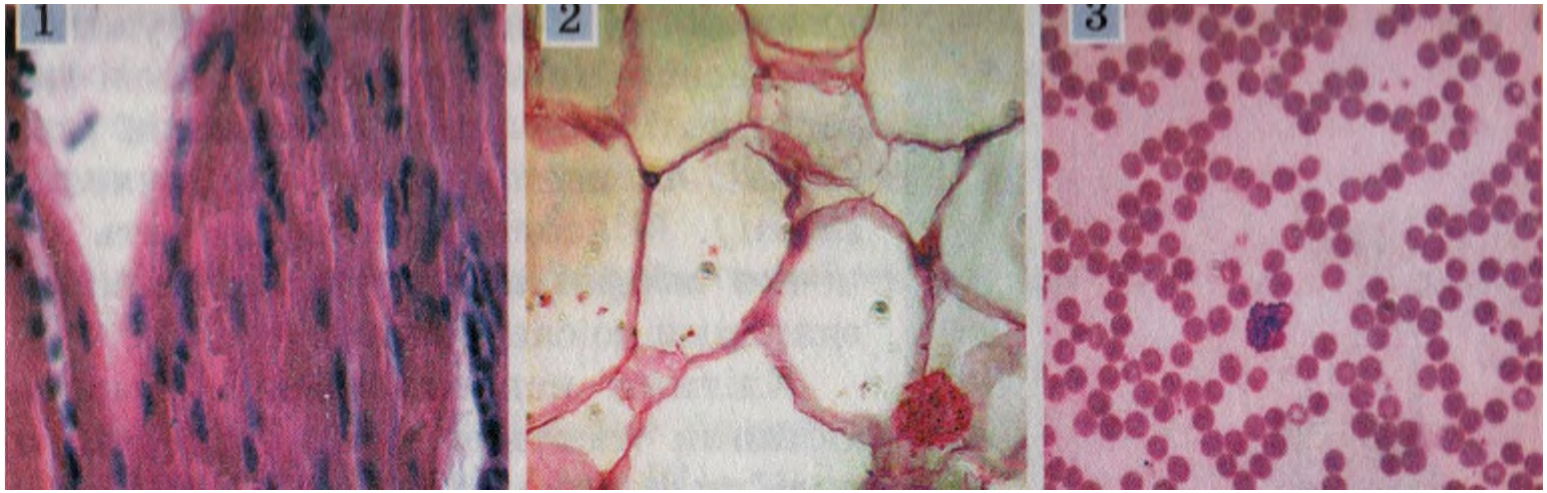

1 - сполучна; 2 - жирова; 3 - кров

За морфо-функціональними ознаками тканини внутрішнього середовища розділяють на такі групи:

Всі тканини внутрішнього середовища виконують функції:

- **трофічну** ***(живлення клітин);***
- **захисну** ***(підтримання імунітету, фагоцитоз);***
- **опорну (механічну)** ***(утворюють різні опорні системи організму: кістки, хрящі, сухожилля, зв'язки, фасції, апоневрози).***

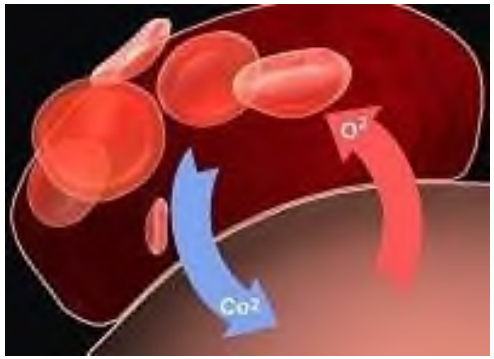

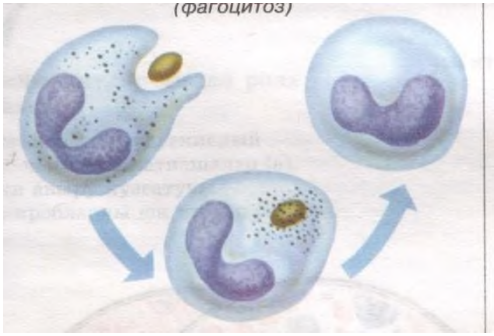

2.

Кров ***(sanguis)*** **— це рідка тканина організму мезенхімного походження, яка циркулює в системі замкнутих судин і утворює внутрішнє середовище організму (гомеостаз). Вона становить 7 – 10 % маси тіла тварини.**

ФУНКЦІЇ КРОВІ

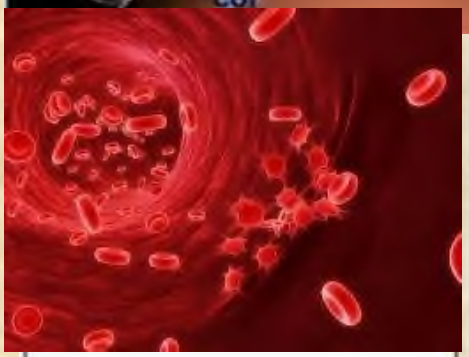

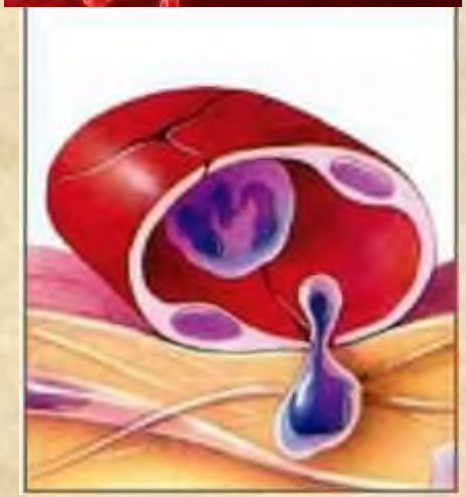

- Дихальна
- Поживна (трофічна)
- Видільна (екскреторна)
- Регуляторна
- Терморегуляторна
- Гомеостатична
- Захисна

Разом з нервовою системою кров встановлює зв'язок між окремими органами, завдяки чому організм функціонує як єдине ціле.

Склад крові

Плазма - 60%

Формені елементи - 40%

- еритроцити;
- лейкоцити;
- тромбоцити.

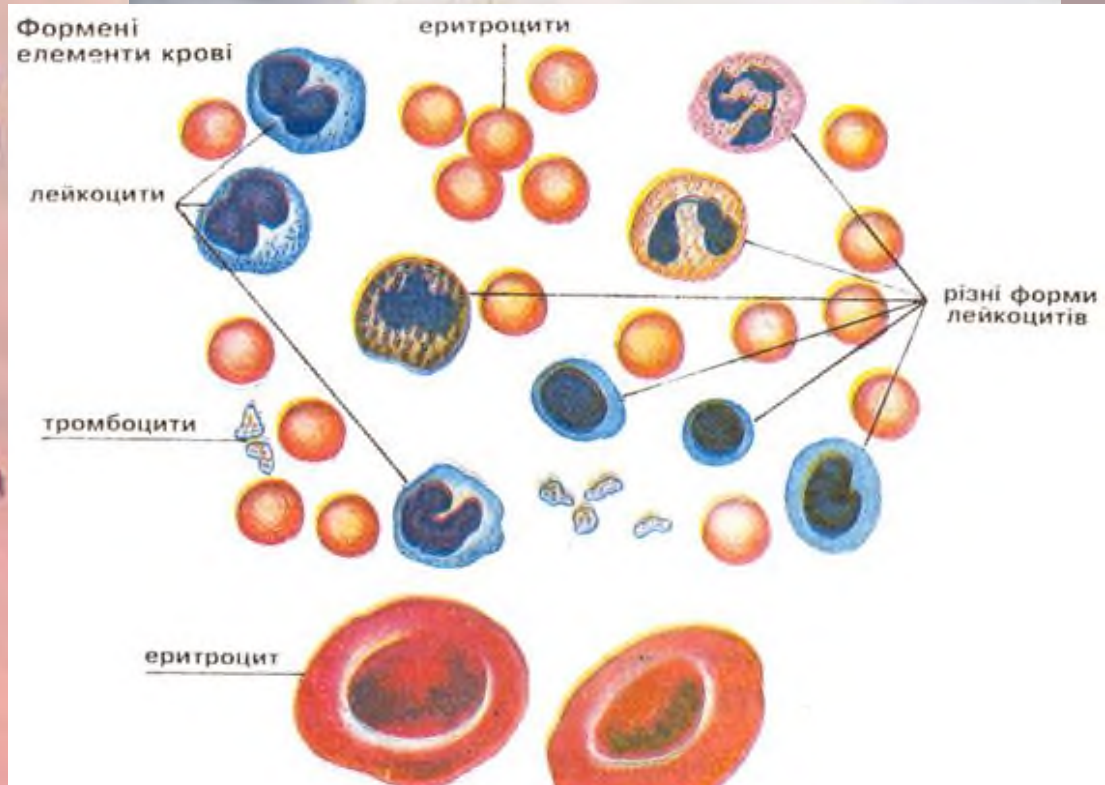

Плазма крові ***(від грец. plasma-сформоване)*** **— це колоїдна система блідо-жовтого кольору, що складається з:**

- ✓ **води (90–93 %),**
- ✓ **органічних сполук (білки: альбуміни 4%, глобуліни 1-3%, фібриноген - 0,2-0,4%),**
- ✓ **вуглеводів,**
- ✓ **ліпідів,**
- ✓ **неорганічних сполук (3%).**

Загальна концентрація мінеральних речовин у плазмі крові становить 0,9 %, pH — 7,36.

3.

До клітин крові належать:

- **еритроцити,**
- **лейкоцити**
- **тромбоцити.**

Співвідношення кількості клітин крові називають *формулою крові* (гемограма).

Форми еритроцитів:

- **дискоцити (80 %);**
- **планоцити (з плоскою поверхнею),**
- **стоматоцити (з куполоподібною поверхнею),**
- **сідлоподібні (двоямкові),**
- **сфероцити (кулеподібні),**
- **ехіноцити (шипоподібні).**

Тобто для еритроцитів властивий *пойкілоцитоз* – різноманітність клітин до 20%.

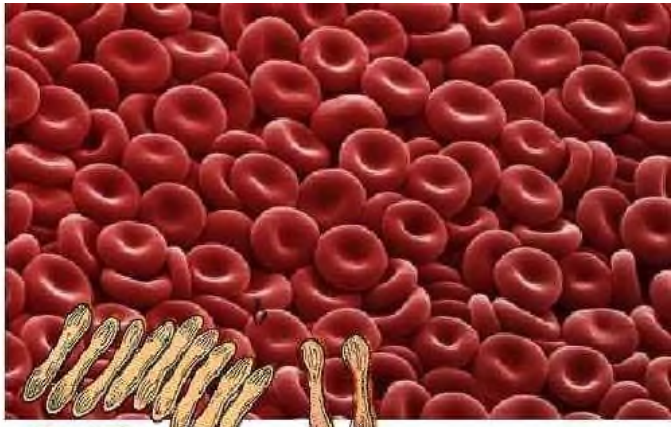







ГЕМОГЛОБІН

Еритроцити
Кисень з легень
Кисень,що надходить в клі тини
Молекули гемоглобіну
Оксигемоглобін
MyShared

Лейкоцити (leucocytus) — білі кулеподібні клітини крові, які містять ядро і всі цитоплазматичні органели, здатні виходити за межі судин й активно пересуватися шляхом утворення псевдоподій. В їхній цитоплазмі є всі органели загального призначення.

Моноцити ***(monocytus)*** **— найбільші клітини крові. Діаметр 15 – 20 мкм. Їх кількість становить 2 – 5 % загальної кількості лейкоцитів.**

Вони мають великі бобо- й підковоподібні ядра. Серед органел найкраще розвинені лізосоми. Функціонально малоактивні вони фагоцитують мікроорганізми та продукти їхньої діяльності.

Лейкоцитарна формула — це відсоткове співвідношення різних видів лейкоцитів у мазку периферійної крові.

Гранулоцити					Агранулоцити	
Базофіли	Еозинофіли	Нейтрофіли			лімфоцити	моноцити
		Метамієлоцити	Паличкоядерні	Сегментоядерні		
0-0,01	0,005-0,05	0-0,01	0,01-0,06	0,47-0,72	0,18-0,37	0,03-0,11

Тромбоцити ***(thrombocytus)*** **ссавців називають кров'яними пластинками, які є без'ядерними частинами гігантських клітин червоного кісткового мозку — мегакаріоцитів. Вони мають неправильну форму й відростки, оточені плазмолемою і беруть участь у процесі згортання крові. Живуть кров`яні пластинки 5–8 діб.**

Гемоцитопоез (haemocytopoesis) — це процес постійного утворення та розвитку формених елементів крові, внаслідок чого підтримується постійність їх кількісного та якісного складу.

Розрізняють:

- **ембріональний гемоцитопоез, який відбувається в ембріональному періоді,**
- **постембріональний, який є процесом фізіологічної регенерації крові.**

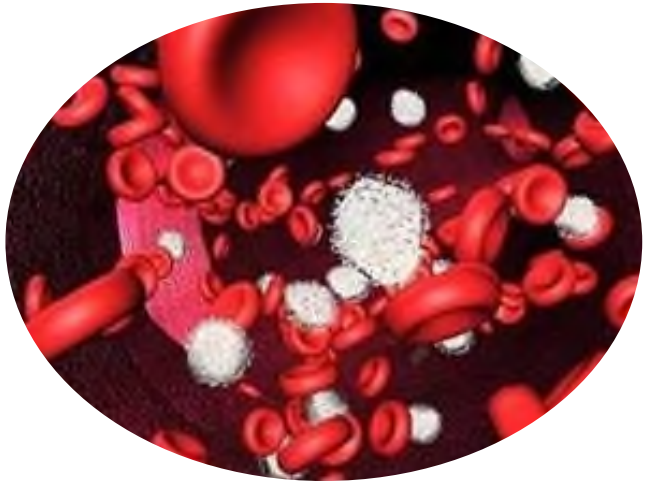

До кровотворних органів належать:

- **червоний кістковий мозок плоских та епіфізів довгих трубчастих кісток - тут утворюються еритроцити, гранулоцити, моноцити, тромбоцити і попередники лімфоцитів - мієлопоез;**
- **селезінка, лімфатичні вузли, тимус - у цих органах здійснюється диференціація і розмноження Т- і В-лімфоцитів та плазмоцитів - лімфопоез.**

Стовбурова клітина має округлу чи овальну форму, діаметром близько 8 мкм.

Ядро діаметром близько 5 мкм, овальної чи округлої форми, з щільними скупченнями хроматину під ядерною мембраною (маргінальний шар).

Цитоплазма має вигляд тонкого обідка, містить багато поодиноких рибосом, невелику кількість мітохондрій, гранулярну ендоплазматичну сітку.

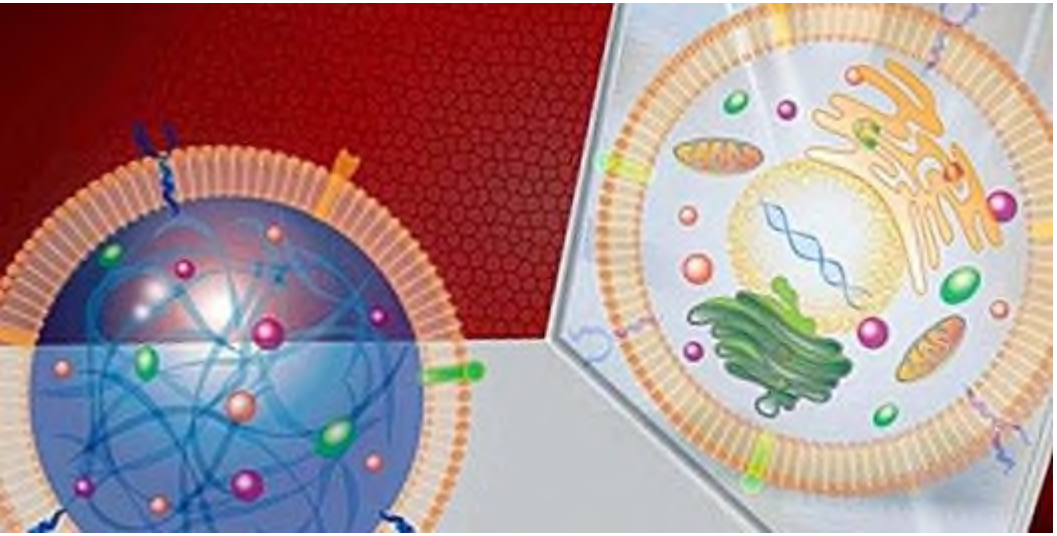

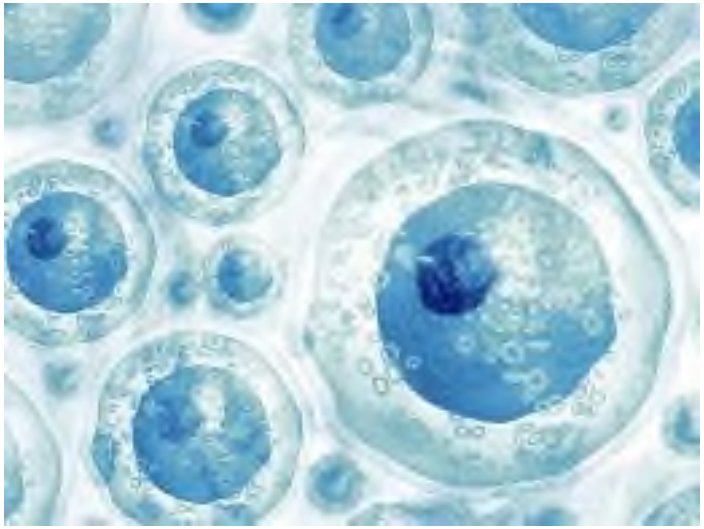

I клас — поліпотентні клітини-попередники, представлені стовбуровими кровотворними клітинами;

II клас — частково детерміновані клітини-попередники — напівстовбурові кровотворні клітини, з них можуть розвиватися не всі види формених елементів;

III клас — уніполярні клітини-попередники, здатні розвиватися тільки в одному напрямку під впливом певного виду гемопоетинів;

IV клас — морфологічно ідентифіковані проліферуючі клітини-попередники;

V клас — дозріваючі клітини, які втрачають здатність до мітотичного ділення;

VI — зрілі клітини, здатні до виходу в кров.

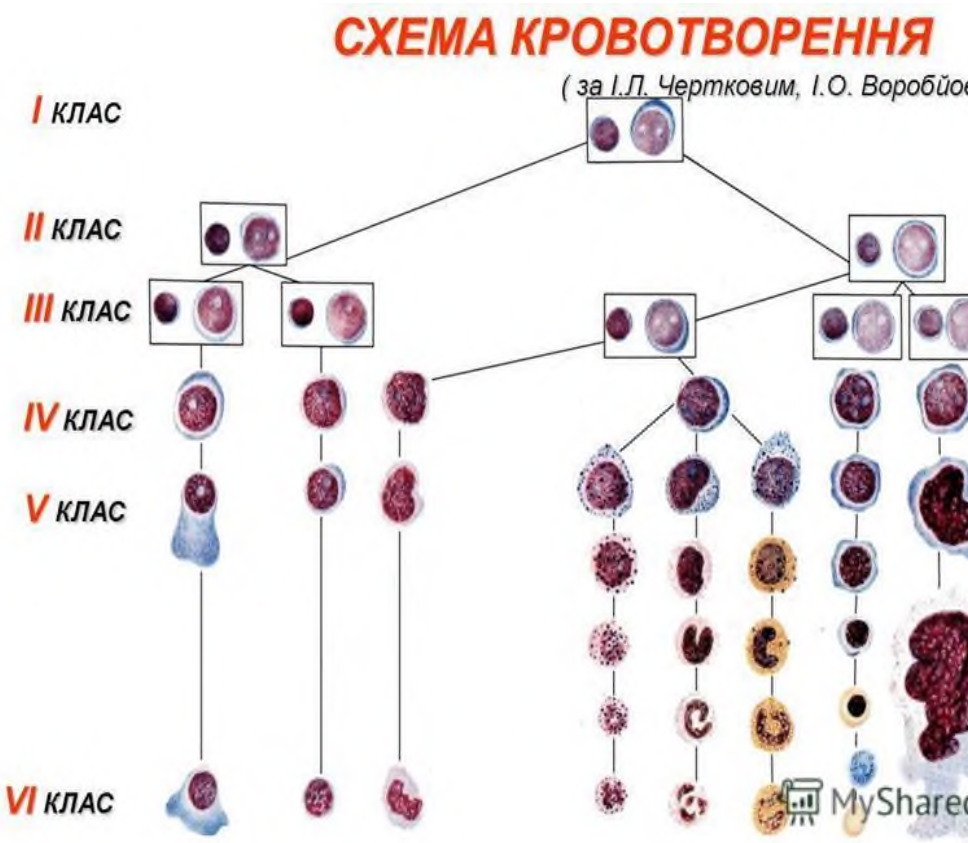

Еритроцитопоез (erythropoesis) — процес утворення та дозрівання еритроцитів, який відбувається в червоному кістковому мозку.

Гранулоцитопоез (granulocytopoesis)— це процес утворення і розвитку гранулоцитів, що відбувається в червоному кістковому мозку. *Мієлоцити (myelocytus)* — клітини розміром від 8,0 до 12,0 мкм (нейтрофільні, еозинофільні, базофільні).

Моноцитопоез (monocytopoesis) — це процес утворення й розвитку моноцитів.

Тромбоцитопоез (trombocytopoesis) — це процес утворення та розвитку тромбоцитів

Лімфоцитопоез (lymphocytopoesis) — процес утворення та розвитку лімфоцитів

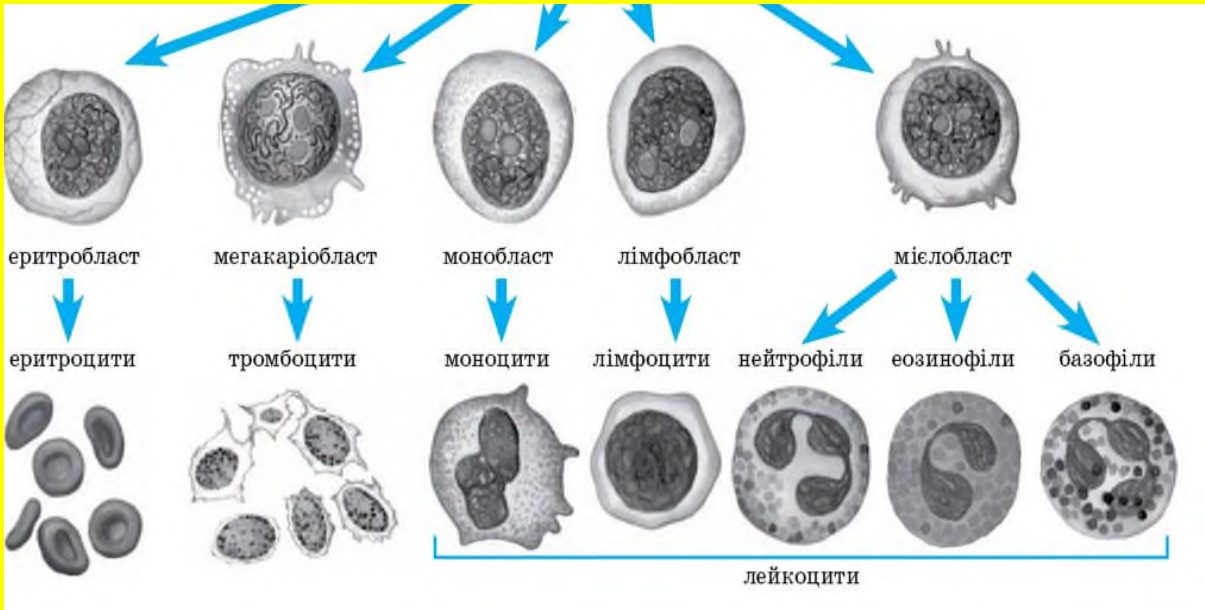

ДЯКУЮ ЗА УВАГУ!

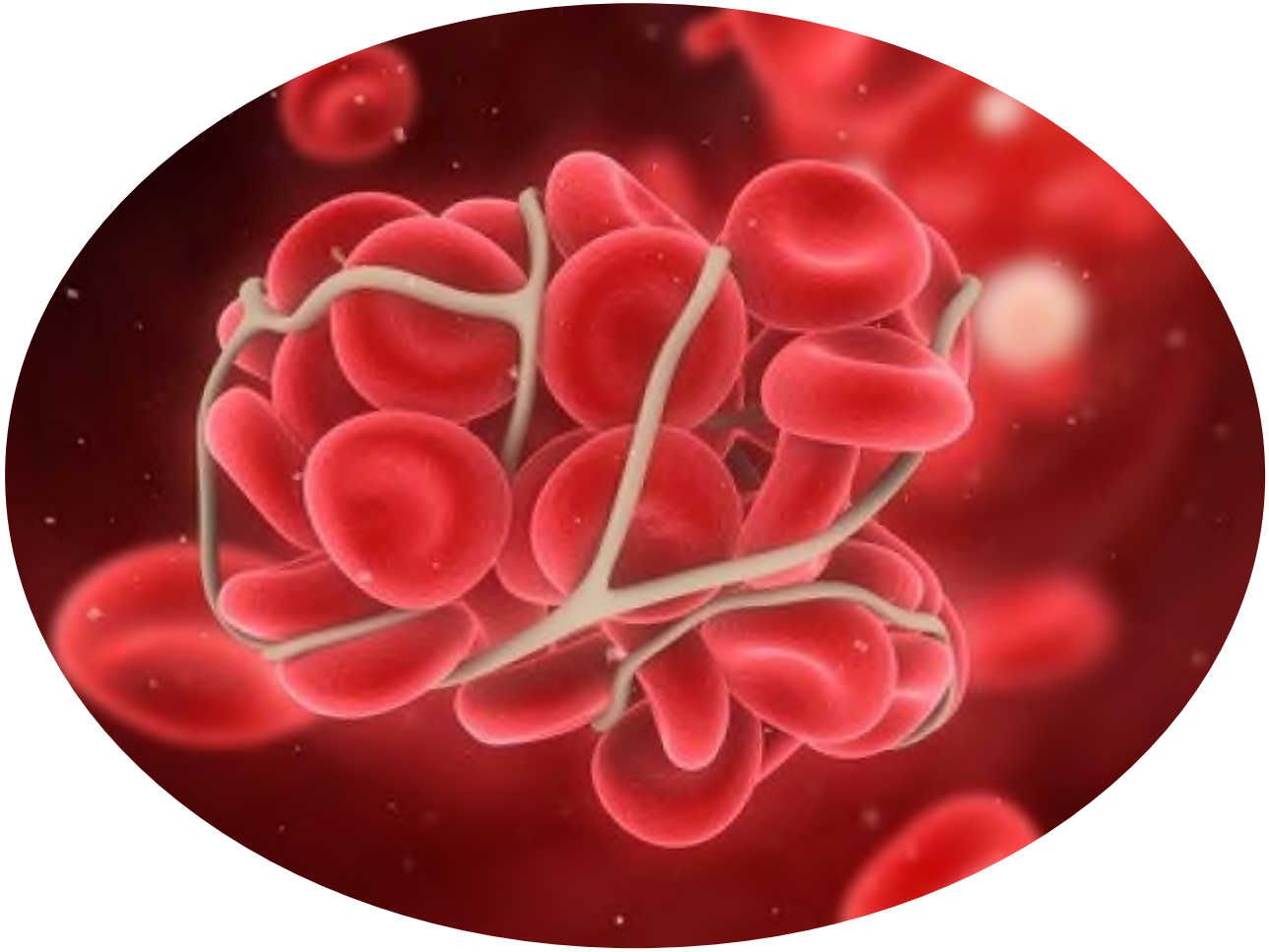

ЛІМФА ТА КРОВОТВОРЕННЯ

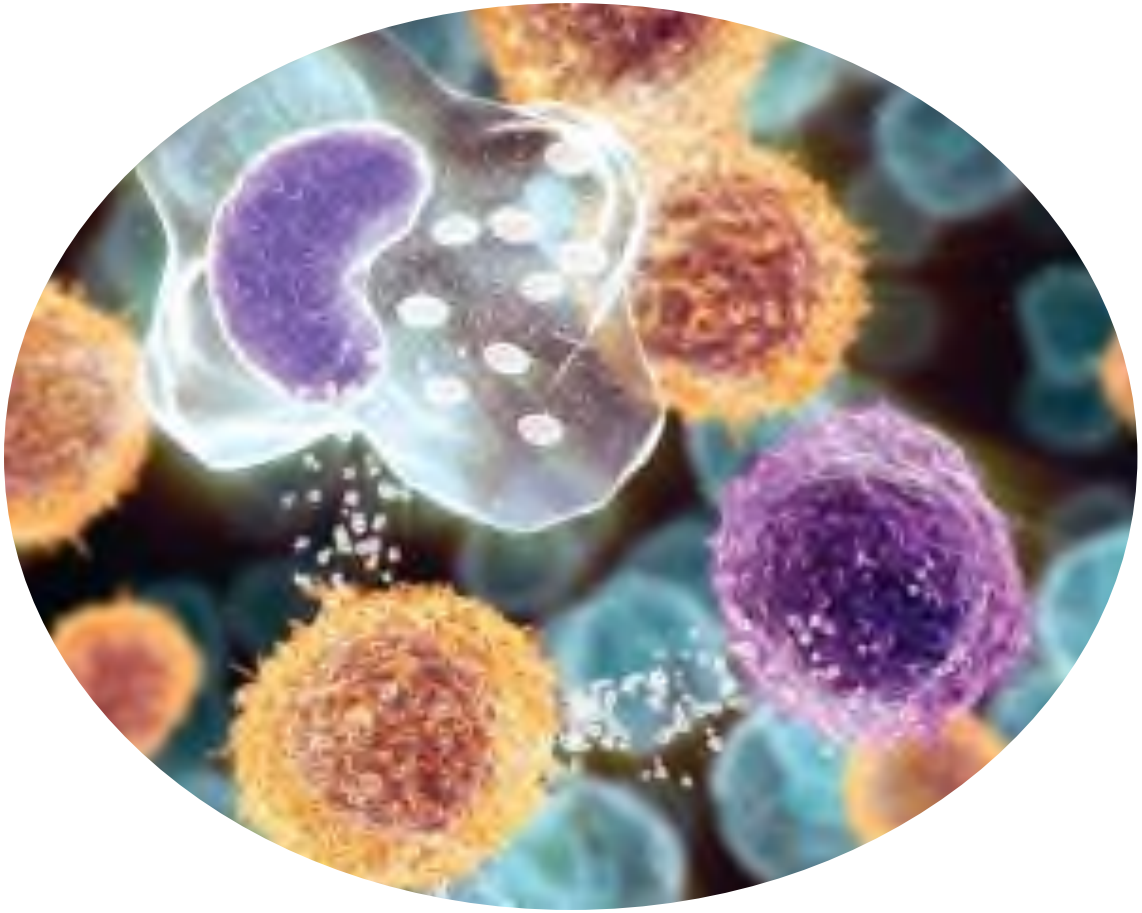

•ПЛАН

1. **Поняття про лімфу**
2. **Види кровотворення**
3. **Постембріональний гемоцитопоез**
4. **Еритропоез**

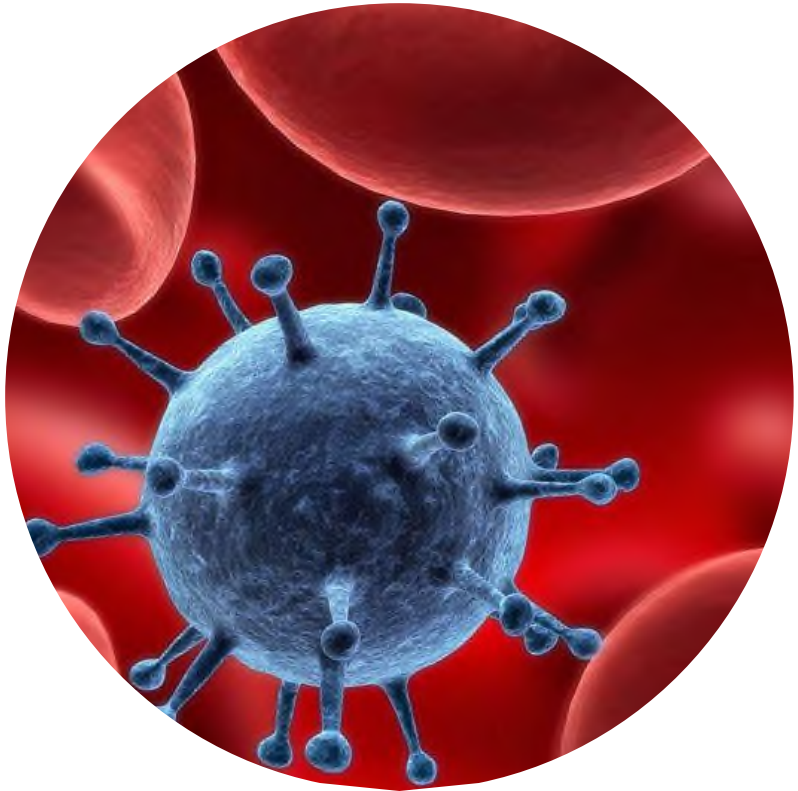

РЕКОМЕНДОВАНА ЛІТЕРАТУРА

1. Вахаюк Т. Гістологія з технікою гістологічних досліджень. Київ. 2018 . 260с.
2. Гістологія. Цитологія. Ембріологія : підруч. для студентів / за ред. : О. Д. Луцика, Ю. Б. Чайковського . Вінниця : Нова Кн., 2020. 496 с.
3. Горальський Л. П. Хомич В. Т., Кононський О. І.Основи гістологічної техніки і морфофункціональні методи досліджень у нормі та при патології . Житомир: «Полісся», 2011. 288 с.
4. Луцик О.Д., Чайковьский Гістологія. Цитологія. Ембріологія . Вінниця. Нова книга. 2018. 592с.
5. Новак В. П. Цитологія, гістологія, ембріологія. Біла Церква, 2005. 256 с.
6. Степанеко О., Міршнченко О., Зайченко Л. Гістологія, цитологія та ембріологія. Атлас. 2020. 152с.
7. Побережець Ю. М. Методичні вказівки для виконання лабораторних робіт та організації самостійної роботи з дисципліни «Цитологія, гістологія, ембріологія» для студентів спеціальності 212 «Ветеринарна гігієна, санітарія і експертиза» для аграрних вищих навчальних закладів III-IV рівнів акредитації. 2018. 112 с.
8. Шепітько В. І., Єрошенко Г. А., Лисаченко О. Д., Борута Н. В., Вільхова О. В. Гістологія, цитологія, ембріологія. Навчальний посібник. Полтава. 2017. 130с.

1

Лімфа (лат. *lympha* — волога) — жовтувата рідина білкової природи, що протікає в лімфатичних судинах і капілярах.

Лімфа складається з лімфоплазми і формених елементів. *Лімфоплазма* за своїм складом близька до плазми крові, але містить менше білка. Серед фракцій білка лімфоплазми альбуміни переважають над глобулінами. Частина білків представлена ферментами : діастазою, ліпазою і гліколітичними ферментами. Крім того, лімфоплазма містить також нейтральні жири, вуглеводи, NaCl, Na_2CO_3, сполуки, до складу яких входять кальцій, магній, залізо.

Основними клітинами лімфи є лімфоцити. Вони становлять 80 – 90 % загальної кількості клітин лімфи. На лімфоцити збагачується лімфа, яка тече лімфатичними судинами лімфоїдних органів і утворів. У лімфі є й інші клітини, які є в крові, однак їх кількість дуже мала.

Склад лімфи постійно змінюється, тому розрізняють:

- **периферійну лімфу (від тканин до лімфатичних вузлів),**
- **проміжну (після проходження через лімфатичні вузли),**
- **центральну (лімфа грудної та правої лімфатичних проток).**

Кровотворення у печінці. Закладка печінки відбувається приблизно на 3–4-му тижні ембріонального періоду, на 5-му тижні вона стає центром кровотворення. В печінці кровотворення відбувається *екстраваскулярно* за ходом капілярів, які вростають разом із мезенхімою всередину печінкових часток.

Джерелом кровотворення у печінці є стовбурові клітини, які мігрували з жовткового мішка. З них утворюються бласти, які диференціюються у вторинні еритроцити.

Водночас у печінці утворюються зернисті лейкоцити, головним чином нейтрофільні та еозинофільні. Окрім гранулоцитів, у печінці формуються гігантські клітини — *мегакаріоцити*.

Кровотворення в тимусі. Закладка тимуса відбувається наприкінці 1-го місяця ембріонального періоду, на 7–8-му тижні епітелій тимуса починає заселятися стовбуровими клітинами крові, які диференціюються в лімфоцити тимуса.

Збільшуючись кількісно, вони дають початок Т-лімфоцитам, які заселяють Т-зони периферійних органів кровотворення.

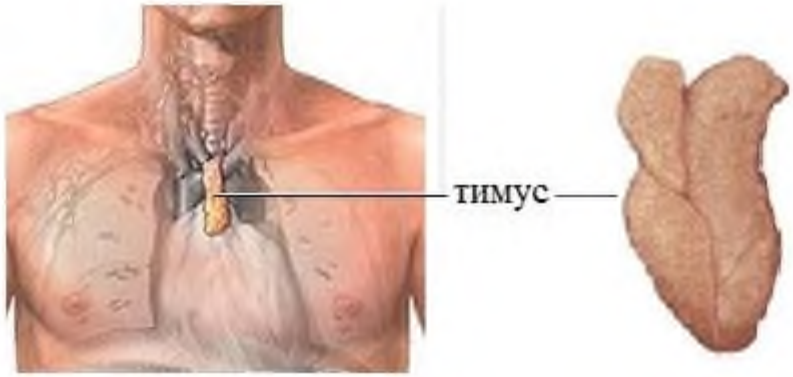

Кровотворення у селезінці. **Селезінка закладається наприкінці 1-го місяця ембріонального розвитку. Із стовбурових клітин, які потрапляють до неї, відбувається екстраваскулярне утворення всіх видів формених елементів, тобто селезінка в ембріональному періоді є універсальним кровотворним органом.**

Утворення еритроцитів і гранулоцитів у селезінці досягає максимуму на 5-му місяці ембріонального розвитку, після чого в ній починає переважати лімфоцитопоез.

3

Постембріональне кровотворення **відбувається після народження. Це процес фізіологічної регенерації крові. Постембріональне кровотворення проходить у червоному кістковому мозку –** ***мієлопоез*** **і в лімфоїдних органах –** ***лімфопоез.***

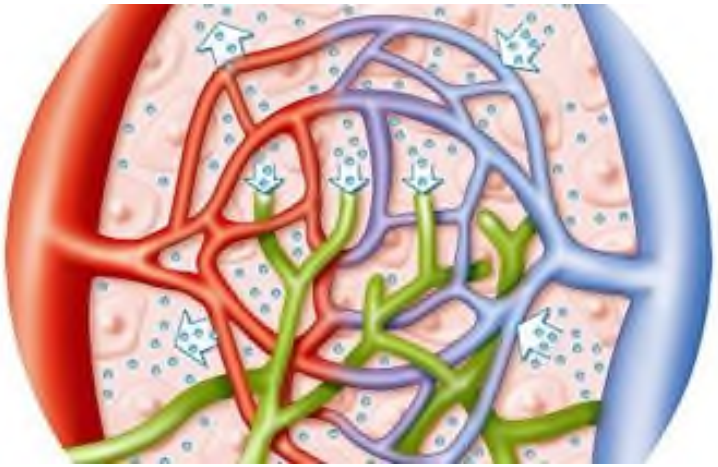

У дорослих ссавців стовбурові кровотворні клітини переважно зосереджені в червоному кістковому мозку, їхня кількість — близько 50 клітин на 105 ядерних клітин, у селезінці — 3,5 клітини, серед лейкоцитів крові — 1,4 клітини. Загальна кількість стовбурових кровотворних клітин у людини дорівнює близько $5 \cdot 10^{10}$.

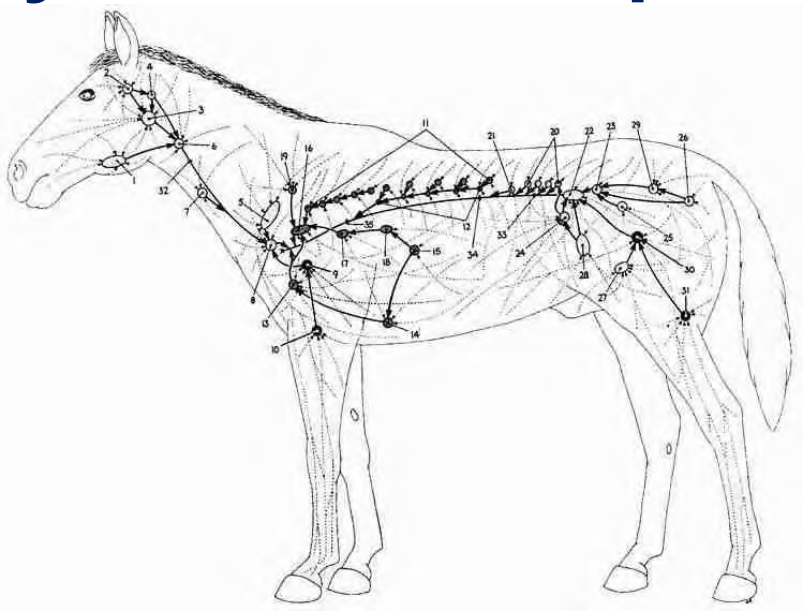

Відповідно назвам клітин крові розрізняють:

- ***еритроцитопоез,***
- ***гранулоцитопоез,***
- ***моноцитопоез,***
- ***лімфоцитопоез;***
- ***тромбоцитопоез (мегакаріоцитопоез).***

Еритроцитопоез *(erythropoesis)* — процес утворення та дозрівання еритроцитів, який відбувається в червоному кістковому мозку.

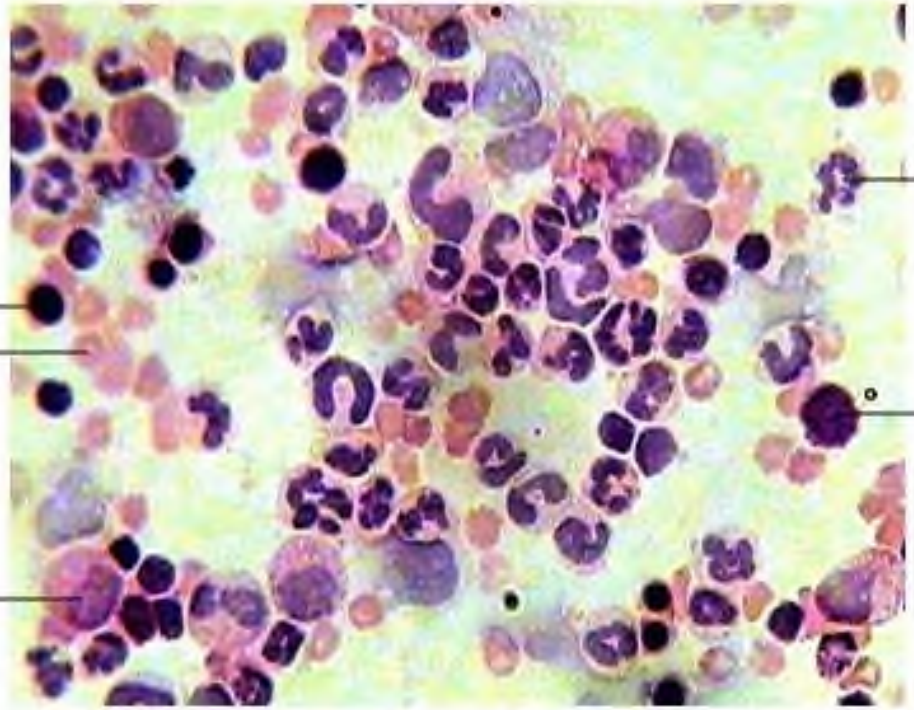

3.3.4 Гістологічний препарат острівців еритропоезу в складі червоного кісткового мозку, х 720

Джерелом розвитку еритроцитів є стовбурова кровотворна клітина (I клас), яка під впливом специфічного мікрооточення строми кісткового мозку в процесі поділу диференціюється в клітину-попередник мієлопоезу (II клас). Цю клітину ще називають колонієутворювальною одиницею гранулоцитів, еритроцитів, моноцитів, мегакаріоцитів (напівстовбурова кровотворна клітина)

З цієї клітини утворюються більш детерміновані попередники двох видів:

— колонієутворювальна одиниця нейтрофільних гранулоцитів та еритроцитів (КУО—ГнЕ);

— колонієутворювальна одиниця мегакаріоцитів та еритро-цитів (КУО—МгцЕ).

Моноцитопоез *(monocytopoesis)* — це процес утворення й розвитку моноцитів.

З клітини-попередника гранулоцитів і моноцитів, макрофагів утворюється уніпотентна клітина-попередник моноцитів, або колонієутворювальна одиниця моноцитів

Промоноцит

Моноцит

Мегакаріоцит (megacaryocytus) **— найбільша клітина червоного кісткового мозку, розміром від 50,0–70,0 до 100,0 мкм.**

Ядро поліморфне, фрагментоване із заглибленнями та вирізами, структура його грубосітчаста, ядерець немає.

Цитоплазма базофільна, містить азурофільну зернистість. За ходом демаркаційних трубочок цитоплазма розбивається на невеликі фрагменти, які відокремлюються від клітини та перетворюються на кров'яні пластинки. З однієї клітини може утворитися 3–4 тис. тромбоцитів.

Мегакариоцитопоэз (тромбоцитопоэз)

- **СКК – КОЕ-ГЭММ – КОЕ-Мег – мегакариобласт – промегакариоцит – мегакариоцит – тромбоциты**

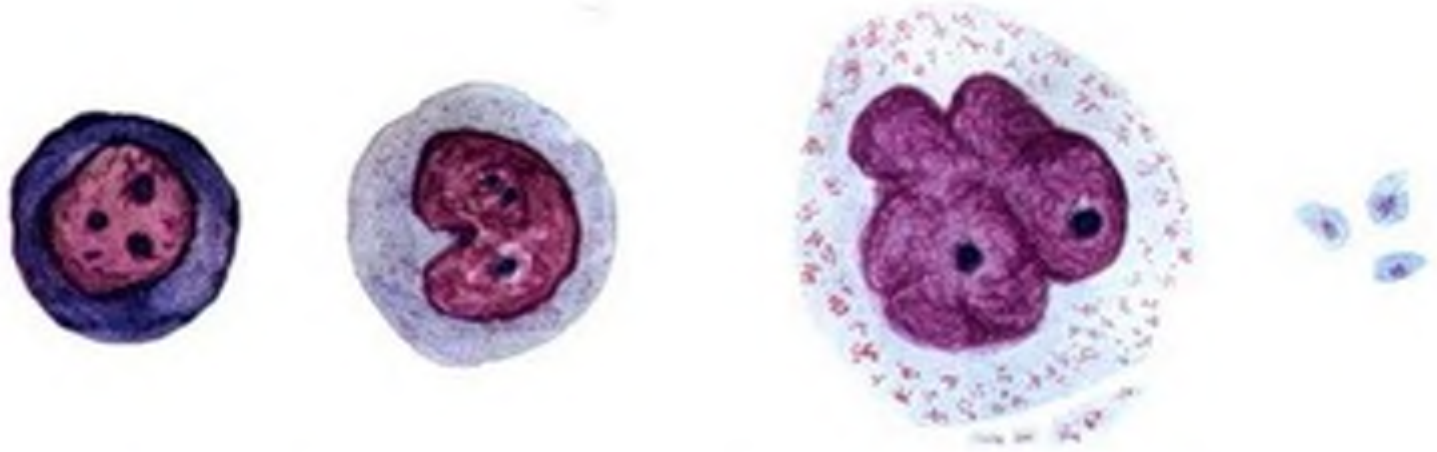

Мегакариобласт → Промегакариоцит → Мегакариоцит → Тромбоциты

Характерною особливістю мегакаріоцитів є те, що вони поліплоїдні, кількість хромосомних наборів у них може сягати 32–64.

Поліплоїдизація цих клітин полягає в тому, що на шляху їх утворення з мегакаріобластів не відбувається поділу, а здійснюється 4–5 ендомітозів, внаслідок чого збільшується об’єм ядра та цитоплазми.

Лімфоцитопоез *(lymphocytopoesis)* — процес утворення та розвитку лімфоцитів, який також складається з кількох послідовних етапів.

Відповідно до положень унітарної теорії кровотворення, джерелом розвитку лімфоцитів є стовбурова кровотворна клітина І класу (СКК), з якої утворюється клітина-попередник лімфопоезу ІІ класу. У подальшому розвиток цієї клітини відбувається у двох напрямках у відповідності з двома різновидами лімфоцитів — Т- і В- . В обох випадках утворюються уніпотентні попередники, які через лімфобласти (Т і В) перетворюються на Т- і В-лімфоцити.

ДЯКУЮ ЗА УВАГУ!

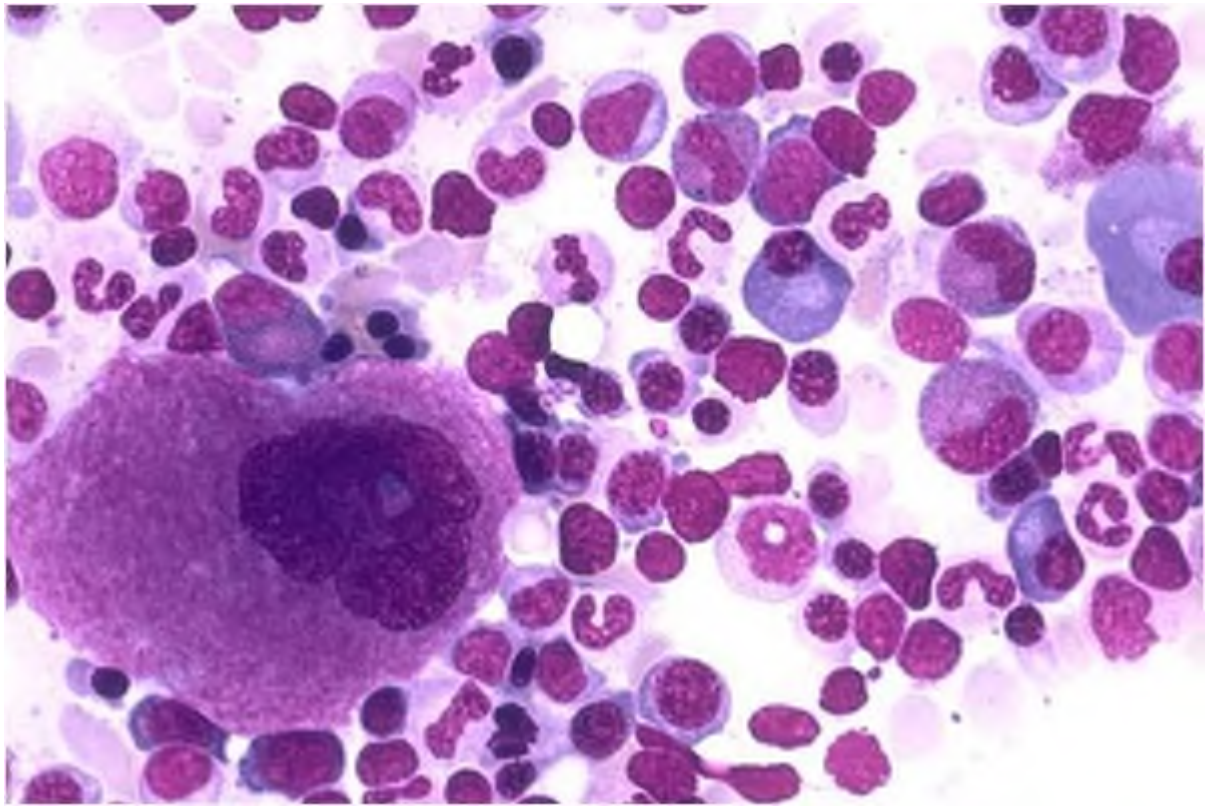

СКЕЛЕТНА ТКАНИНА

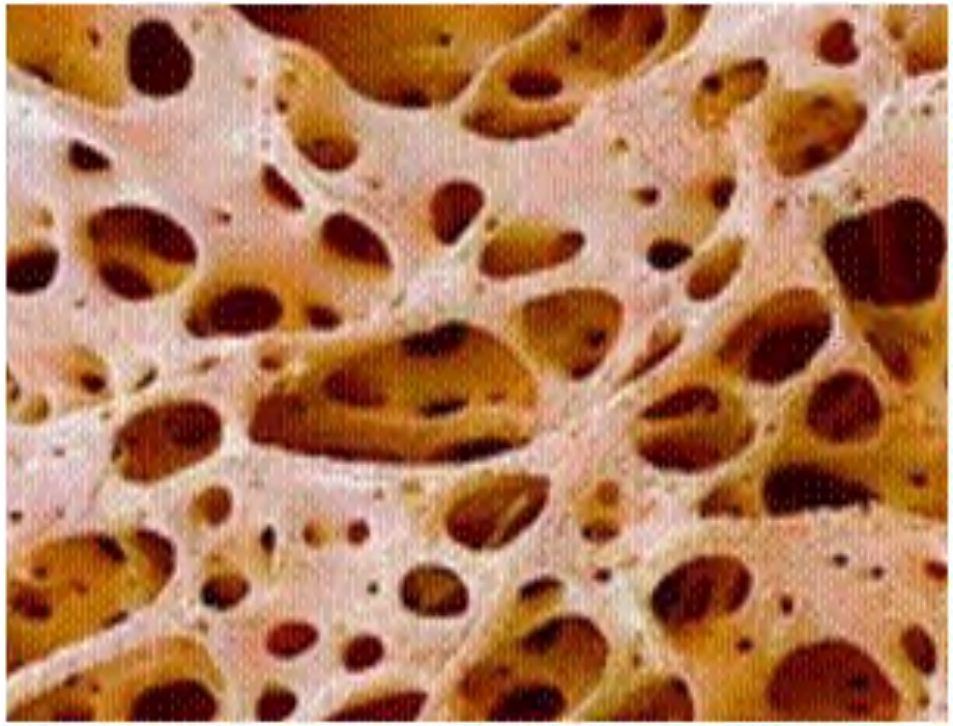

ПЛАН

1. **Будова і функції хрящової тканини та її різновидів.**
2. **Розвиток, ріст, регенерація і вікові зміни хрящової тканини.**
3. **Будова і функції кісткової тканини та її різновидів.**
4. **Розвиток, ріст, регенерація і вікові зміни кісткової тканини.**

РЕКОМЕНДОВАНА ЛІТЕРАТУРА

1. Вахаюк Т. Гістологія з технікою гістологічних досліджень. Київ. 2018 . 260с.
2. Гістологія. Цитологія. Ембріологія : підруч. для студентів / за ред. : О. Д. Луцика, Ю. Б. Чайковського . Вінниця : Нова Кн., 2020. 496 с.
3. Горальський Л. П. Хомич В. Т., Кононський О. І.Основи гістологічної техніки і морфофункціональні методи досліджень у нормі та при патології . Житомир: «Полісся», 2011. 288 с.
4. Луцик О.Д., Чайковьский Гістологія. Цитологія. Ембріологія . Вінниця. Нова книга. 2018. 592с.
5. Новак В. П. Цитологія, гістологія, ембріологія. Біла Церква, 2005. 256 с.
6. Степанеко О., Міршнченко О., Зайченко Л. Гістологія, цитологія та ембріологія. Атлас. 2020. 152с.
7. Побережець Ю. М. Методичні вказівки для виконання лабораторних робіт та організації самостійної роботи з дисципліни «Цитологія, гістологія, ембріологія» для студентів спеціальності 212 «Ветеринарна гігієна, санітарія і експертиза» для аграрних вищих навчальних закладів III-IV рівнів акредитації. 2018. 112 с.
8. Шепітько В. І., Єрошенко Г. А., Лисаченко О. Д., Борута Н. В., Вільхова О. В. Гістологія, цитологія, ембріологія. Навчальний посібник. Полтава. 2017. 130с.

1

Скелетна тканина виконує опорну, рухову і захисну функції, а також бере участь у водно-сольовому обміні. Вона складається з хрящової й кісткової тканин, з яких побудований скелет.

Хрящова тканина виконує переважно опорну функцію та поєднує такі властивості, як міцність і пружність, завдяки чому вона здатна протистояти стисканню.

Властивості хрящової тканини зумовлені її хімічним складом. Вона містить 60 – 80 % води, 10 – 15 % органічних і 4 – 7 % мінеральних речовин.

Тканини скелета

- кісткова
  - клітини
    - остеоцити
    - остеобласти
    - остеокласти
  - міжклітинна речовина (мінеральні речовини, колагенові волокна)

– кровоносні судини
– нервові волокна

- хрящова
  - клітини (хондроцити)
  - міжклітинна речовина
    - хрящі
      - гіаліновий (вкриває суглобові поверхні)
      - еластичний (надгортанник)
      - волокнисті (міжхребцеві диски)

– кровоносні судини відсутні
– живлення за рахунок охрястя

Хрящова тканина



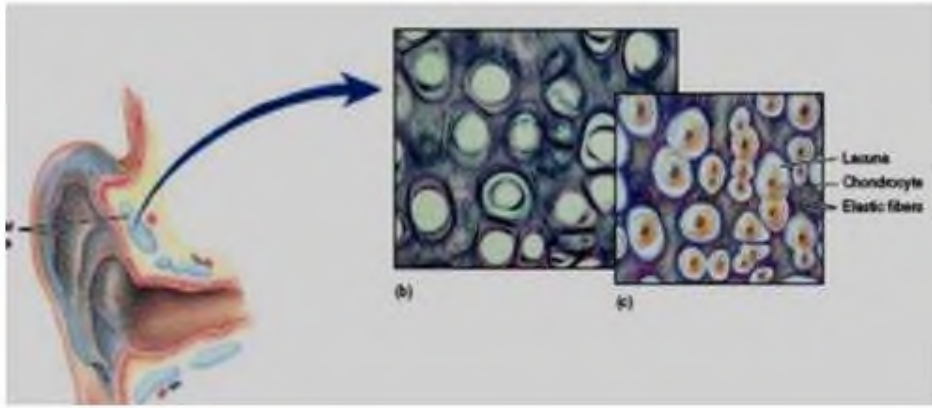

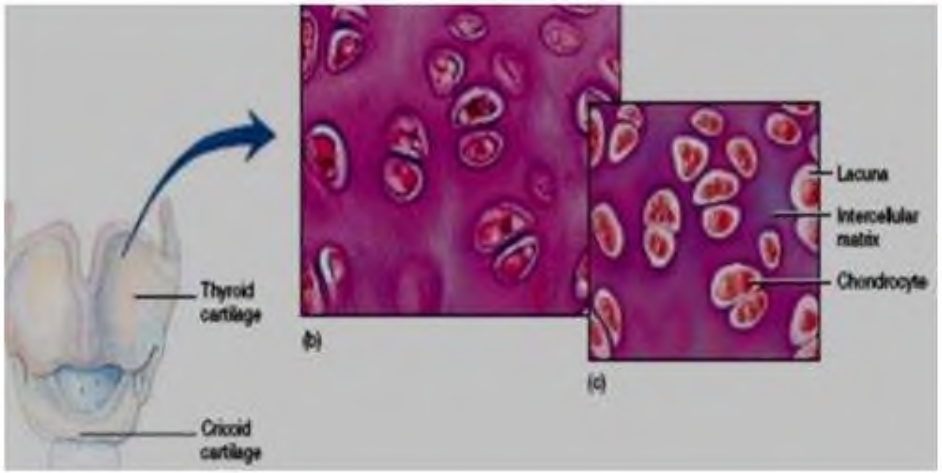

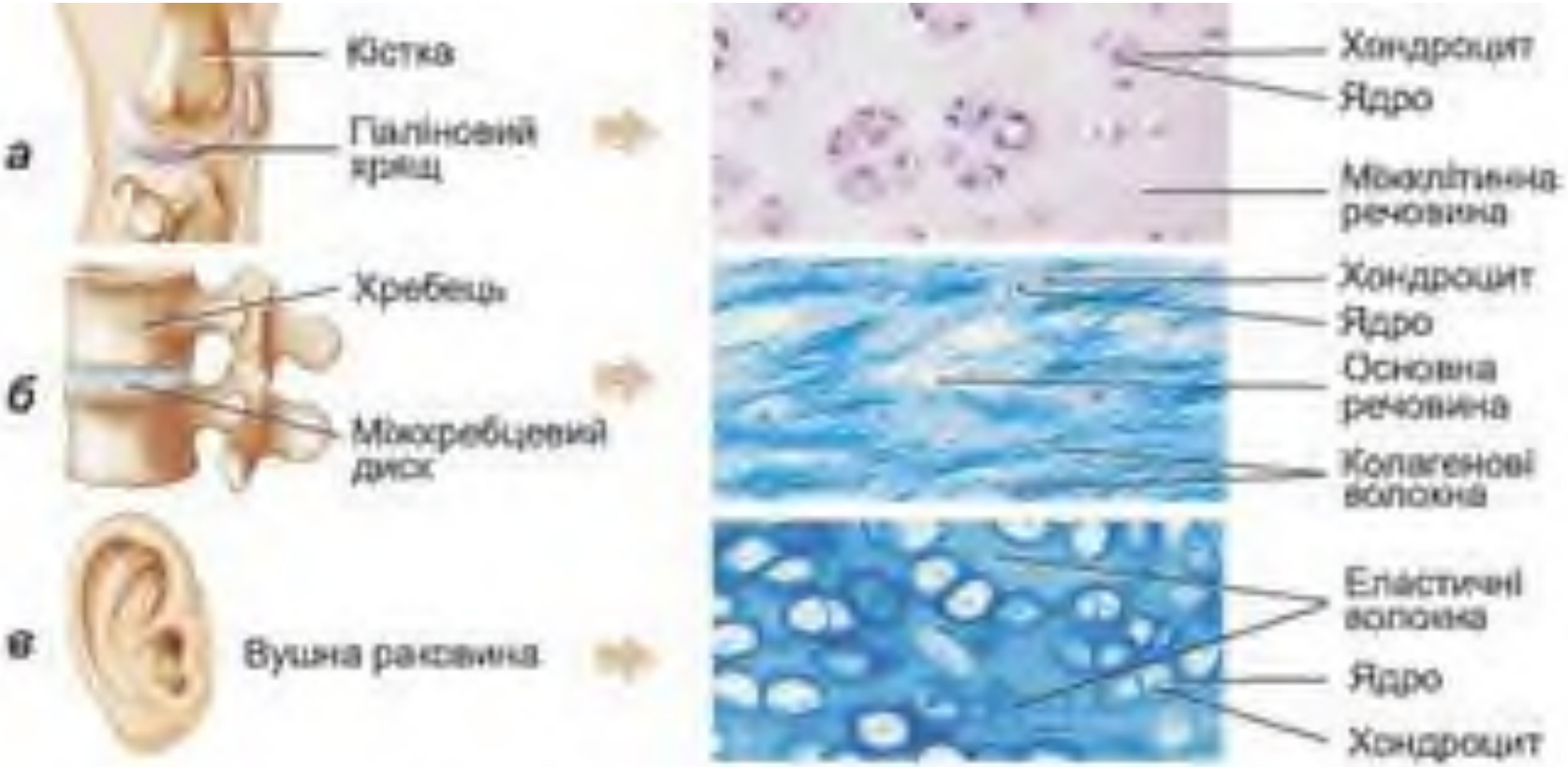

Іл. 80 Види хрящів (хрящової тканини): а — гіаліновий; б — волокнистий; в — еластичний

Міжклітинна речовина **хрящової тканини утворена аморфною основною речовиною і колагеновими та еластичними волокнами. Вона характеризується високою гідрофільністю, що зумовлює її щільність, пружність і сприяє дифузії поживних речовин, води, солей та газів.**

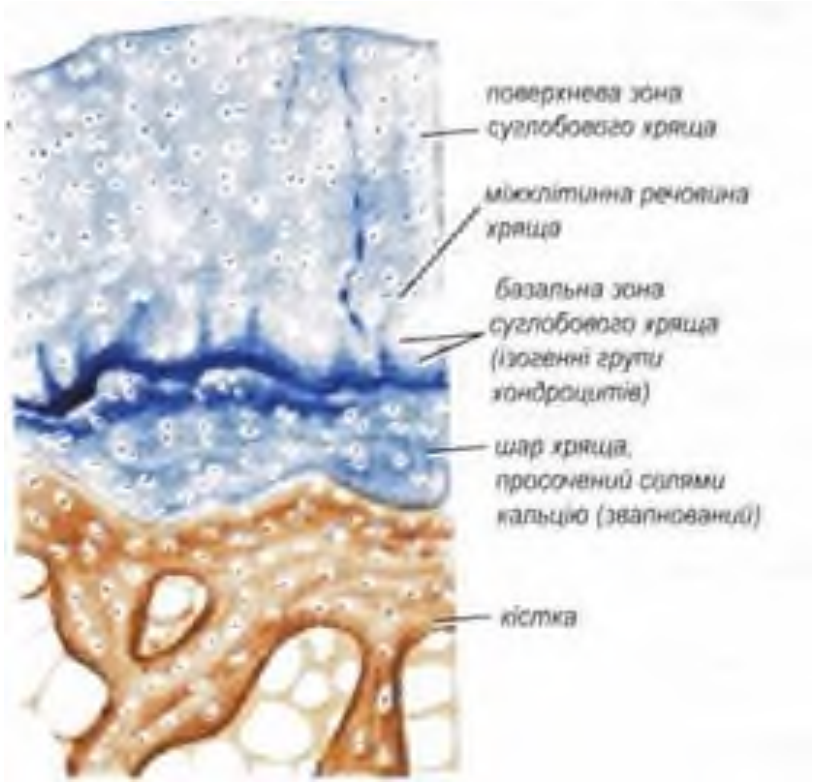

Розвивається хрящова тканина (*хондрогістогенез*) із мезенхіми.

В її розвитку виділяють три стадії:

- **формування хондрогенного острівця;**
- **утворення первинної хрящової тканини;**
- **диференціювання хрящової тканини.**

В першу стадію, у ділянці, де відбувається утворення хряща, мезенхімоцити розташовуються щільно. При цьому вони округляються і гублять відростки. Таким чином утворюється *хондрогенний острівець*. Мезенхімоцити острівця диференціюються у хондробласти.

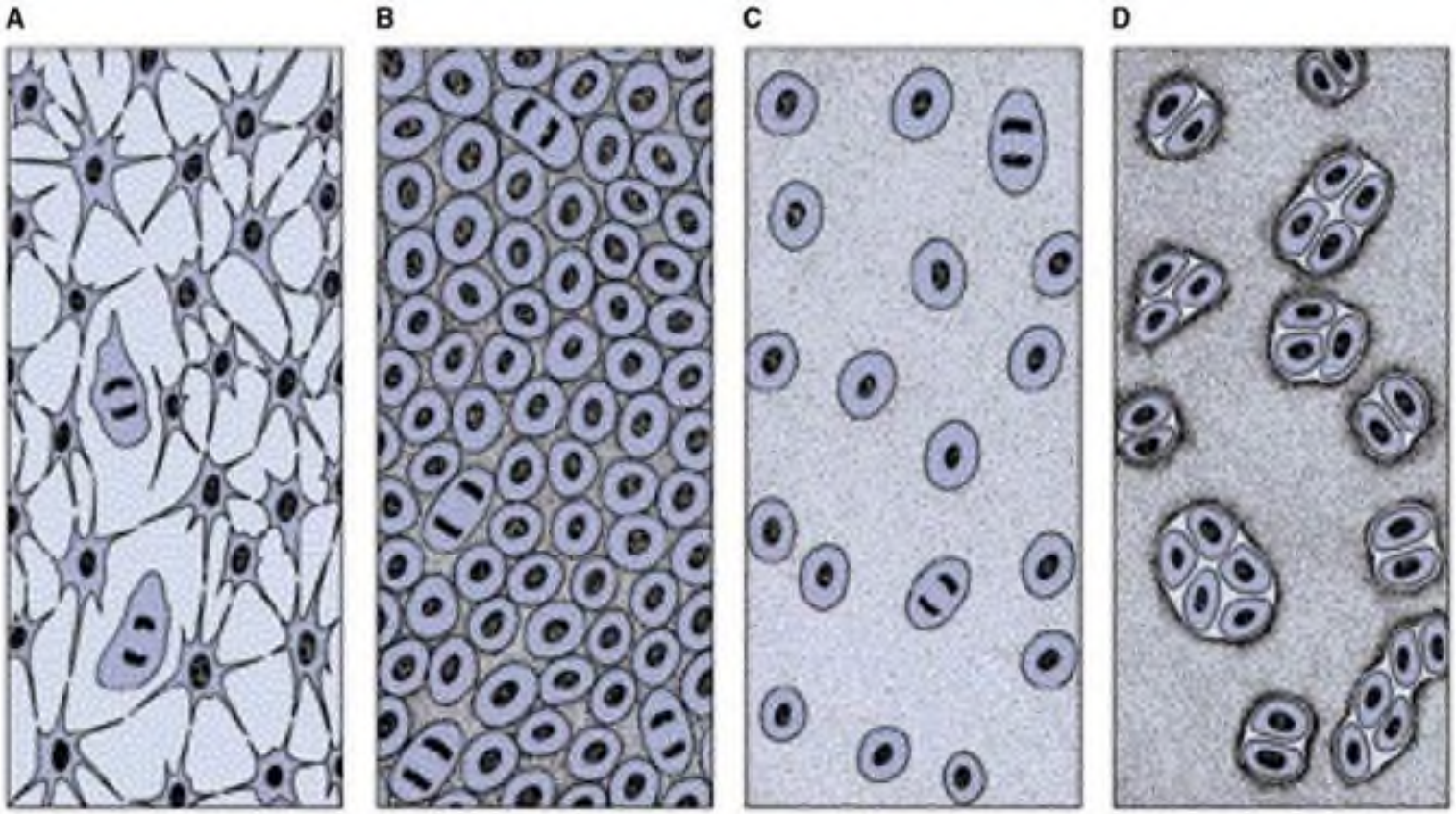

Гістогенез хрящової тканини

Стадії:

1. **Хрящовий зачаток – хондрогенний острівець;**
2. **Утворення первинної хрящової тканини;**

З віком **у хрящовій тканині зменшується вміст клітин і збільшується вміст міжклітинної речовини. У останній зменшується кількість протеогліканів, зростає вміст альбумінів і колагенових волокон. Колагенові волокна накопичують в собі солі кальцію і звапновуються. Унаслідок цього хрящова тканина стає менш гідратованою, втрачає пружні властивості і стає ламкою.**

Кісткова тканина виконує **опорну, рухову і захисну функції,** а також є депо мінеральних речовин. Це тверда, міцна і пружна тканина білого з жовтуватим відтінком кольору, з якої побудовані кістки. Як і всі різновиди сполучної тканини, кісткова тканина складається з клітин та міжклітинної речовини. Характерною її особливістю є високий вміст (до 70 %) мінеральних речовин (серед яких найбільше солей кальцію та фосфору) в міжклітинній речовині.

Кісткова тканина

Клітини - остеоцити

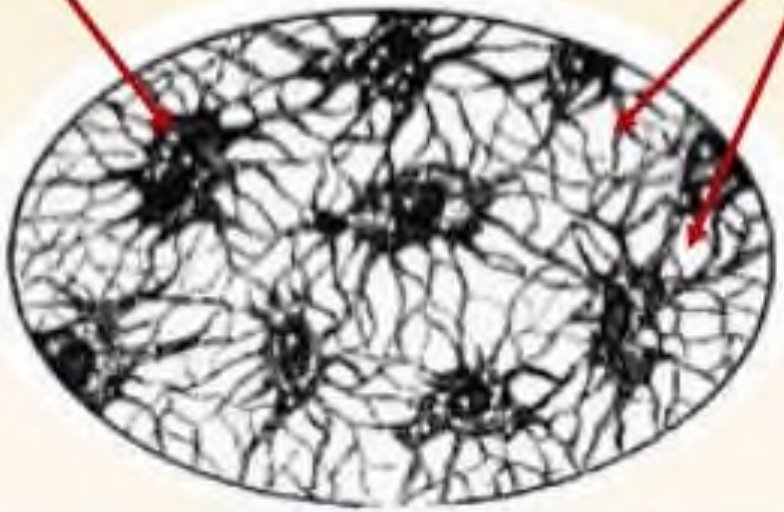

Міжклітинна речовина (органічні+неорганічні речовини)

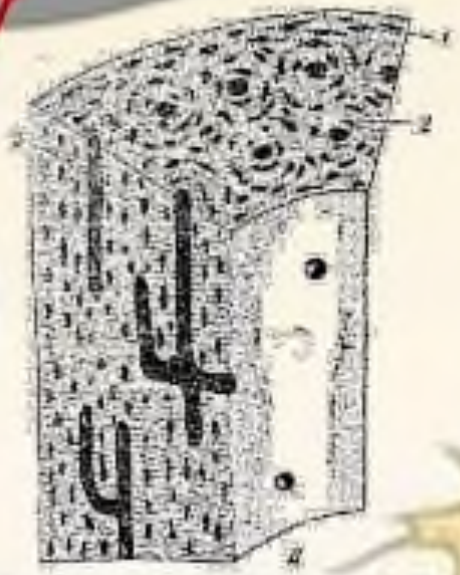

До *клітин* кісткової тканини належать остеобласти, остеоцити і остеокласти.

***Остеобласти* — це молоді одноядерні клітини кісткової тканини розміром 15–20 мкм, що знаходяться в місцях її розвитку (окістя, ендост), а також у ділянках її регенерації і не здатні до поділу.**

Остеобласти продукують міжклітинну речовину і сприяють її мінералізації. Вони мають кубічну або призматичну форму, тонкі відростки, в їхній цитоплазмі є органели загального призначення, особливо добре розвинені ендоплазматична сітка і комплекс Гольджі. Попередниками остеобластів є мітотично активні *остеогенні* клітини.

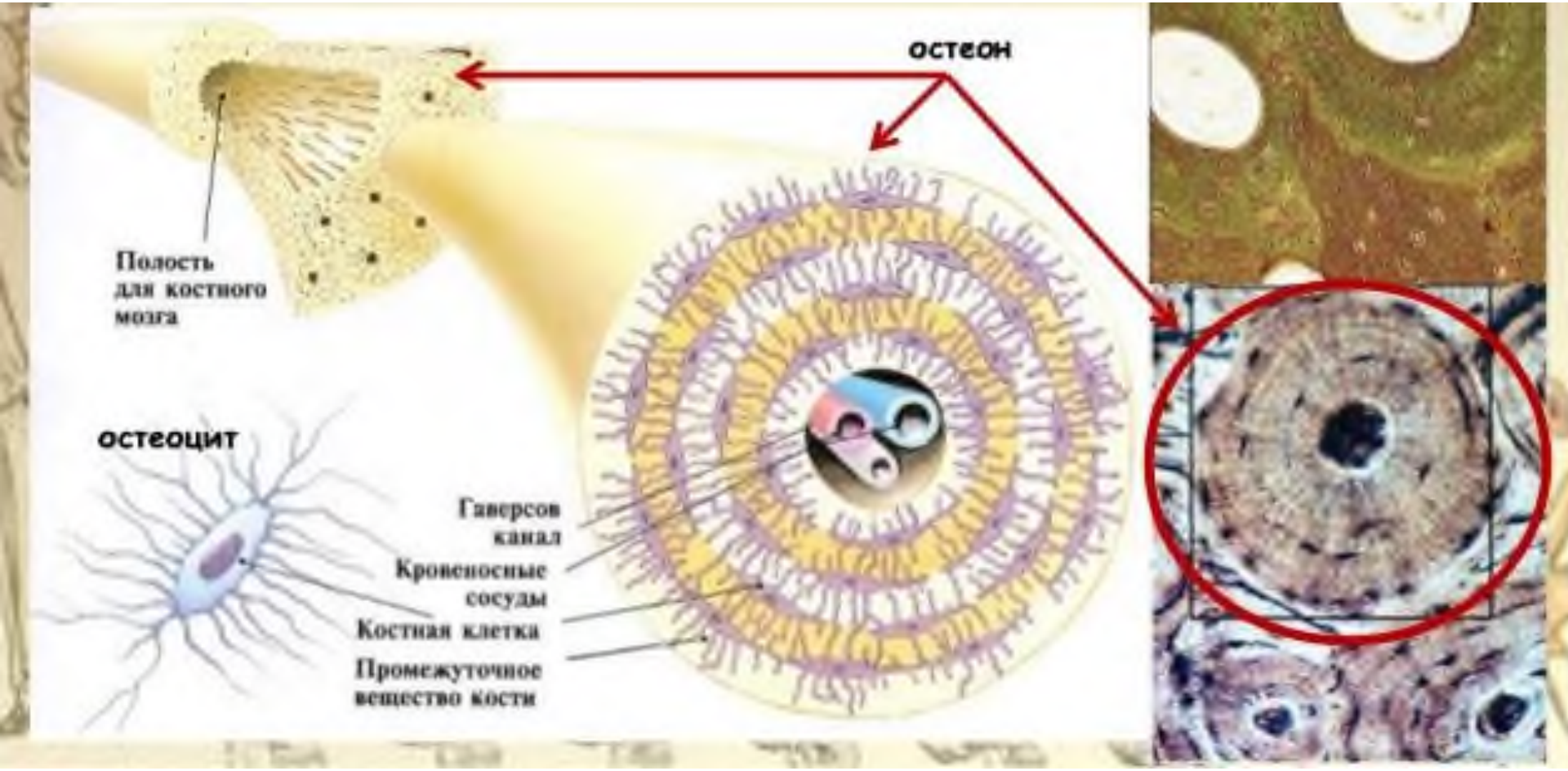
остеон
Полость для костного мозга
остеоцит
Гаверсов канал
Кровеносные сосуды
Костная клетка
Промежуточное вещество кости

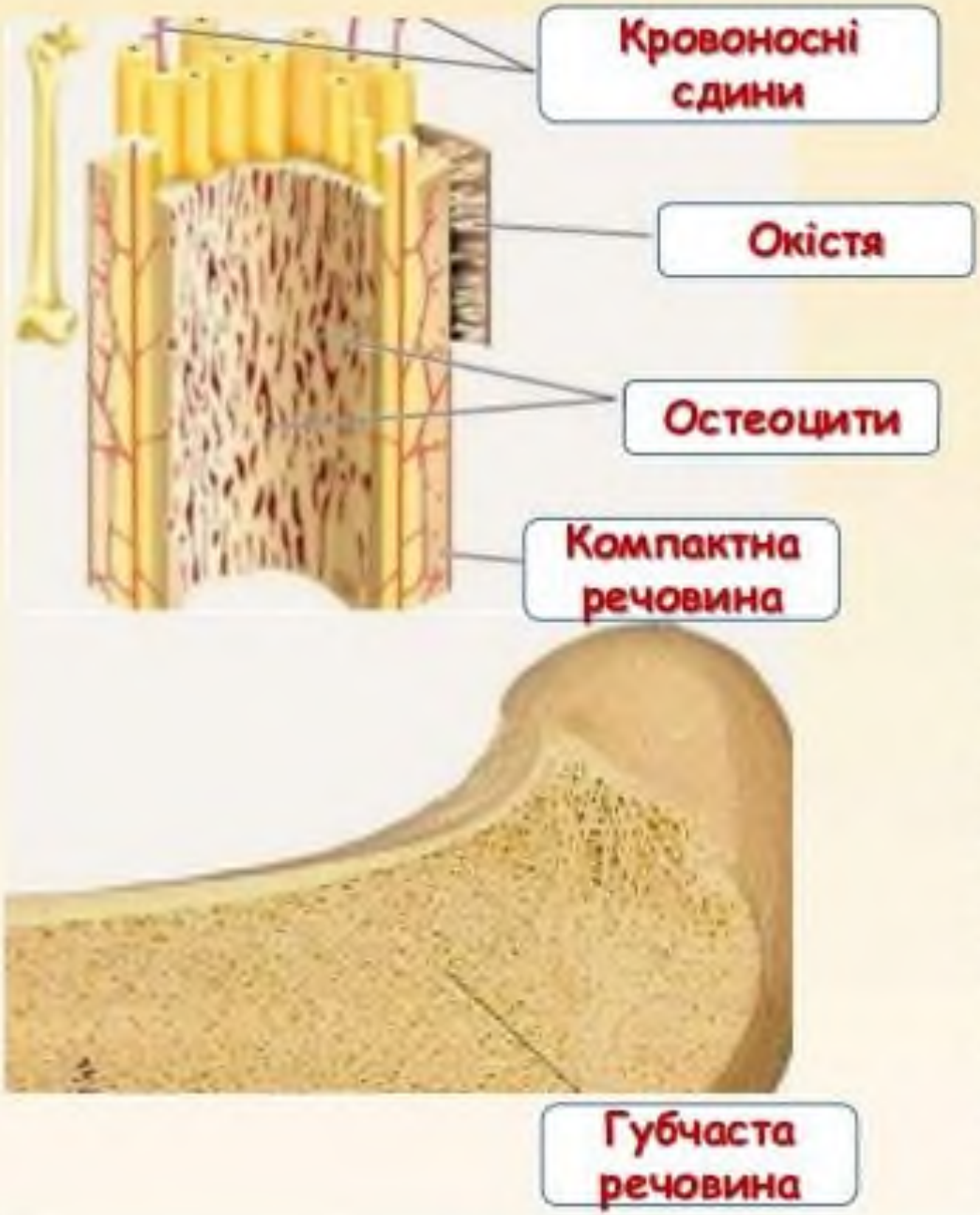

Клітини кісткової тканини (остеоцити) мають численні тонкі відростки, за допомогою яких вони з'єднуються між собою. Міжклітинна речовина кісткової тканини утворена пластинками із щільної, дуже твердої речовини. Розташування пластинок нагадує сітку. Така будова надає їм міцності.

Хрящовий остеогенез **відбувається у більш пізніх стадіях ембріогенезу на хрящових моделях кісток. У ньому також виділяють чотири етапи:**

- **формування хрящової моделі кістки,**
- **перихондральне окостеніння,**
- **енхондральне окостеніння з утворенням діафізарного центру окостеніння,**
- **формування епіфізарних центрів окостеніння.**

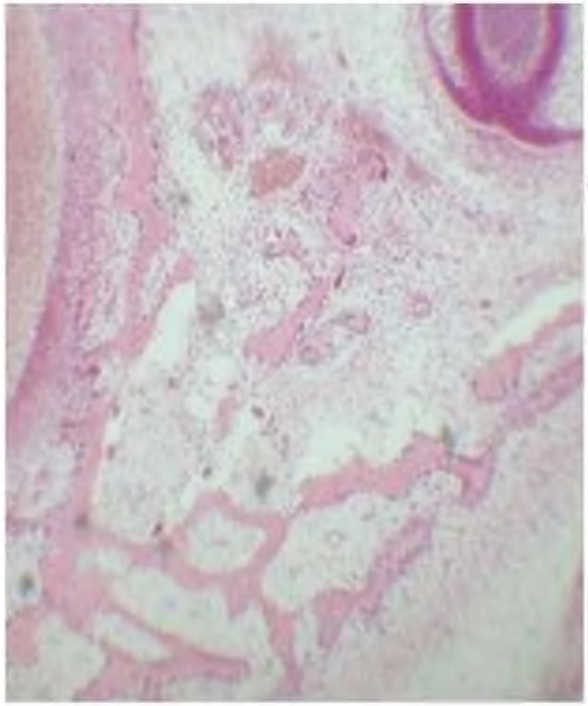

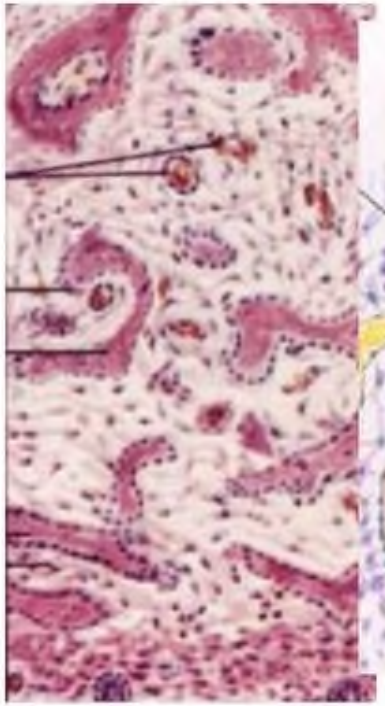

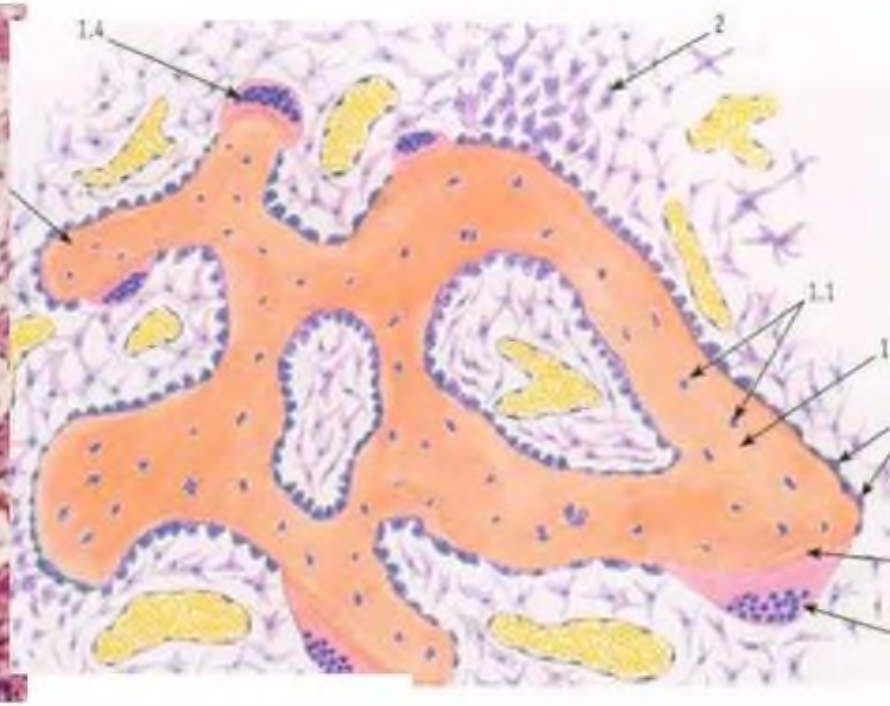

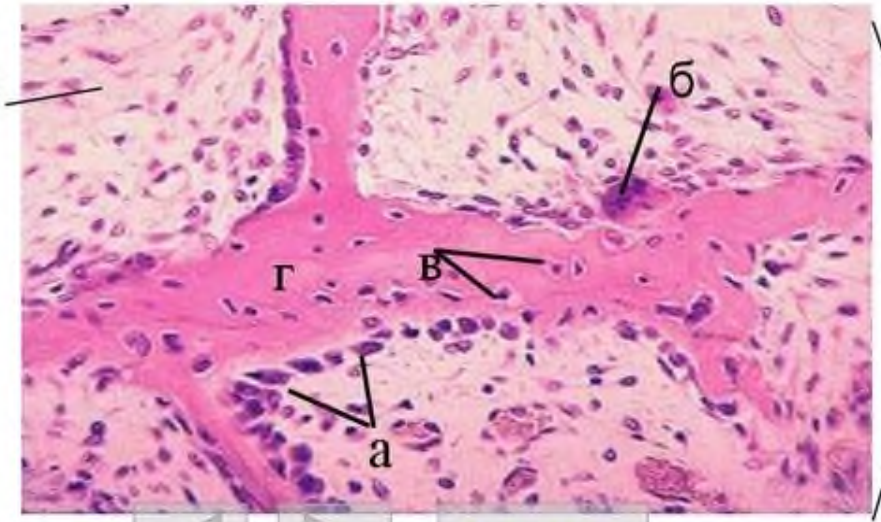

3

1 – Мезенхима;
2 – остеогенный островок;
3 – костная трабекула:
а – остеобласты;
б – остеокласт;
в – остеоциты;
г – межклеточное вещество;
4 – кровеносный сосуд.

У першому етапі формується *хрящова модель кістки.* Вона утворена гіаліновим хрящем і вкрита охрястям.

У другому етапі, на поверхню хрящової моделі в ділянці діафіза виселяються із судин охрястя остеогенні клітини. Вони продукують міжклітинну речовину, яка мінералізується. Внаслідок цього навколо хряща виникають кісткова манжетка – *перихондральне окостеніння.*

Третій етап характеризується тим, що кровоносні судини з мезенхімою, остеобластами і остеокластами із окістя проникають, через отвори кісткової манжетки, всередину діафіза хрящової моделі – формується діафізарний центр окостеніння – остеокласти руйнують хрящову тканину, в ній виникає кістково-мозкова порожнина, яка заселяється клітинами мезенхіми, що дають початок основі кісткового мозку.

У четвертому етапі проходить вростання кровоносних судин з мезенхімою, остеобластами і остеокластами в епіфізи хрящової моделі кістки – утворюються *епіфізарні центри окостеніння.*

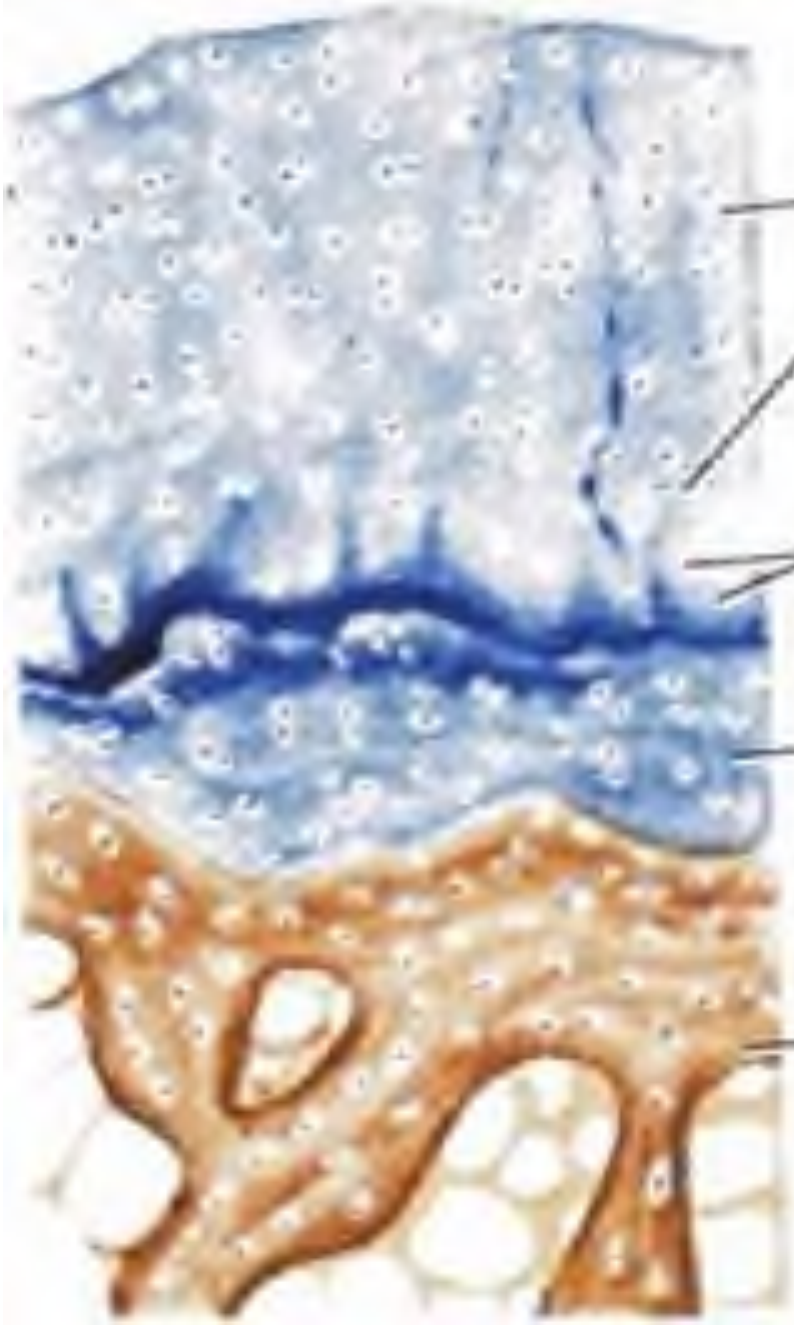
поверхнева зона
суглобового хряща
міжклітинна речовина
хряща
базальна зона
суглобового хряща
(ізогенні групи
хондроцитів)
шар хряща,
просочений солями
кальцію (звапнований)
кістка

Для кісткової тканини характерний тільки *апозиційний ріст* – накладання новоутвореної кісткової тканини на вже існуючу.

***Фізіологічна регенерація* кісткової тканини забезпечується постійною заміною раніше утворених кісткових пластинок новосформованими та утворенням нових остеонів на місці резорбованих.**

ДЯКУЮ ЗА УВАГУ!

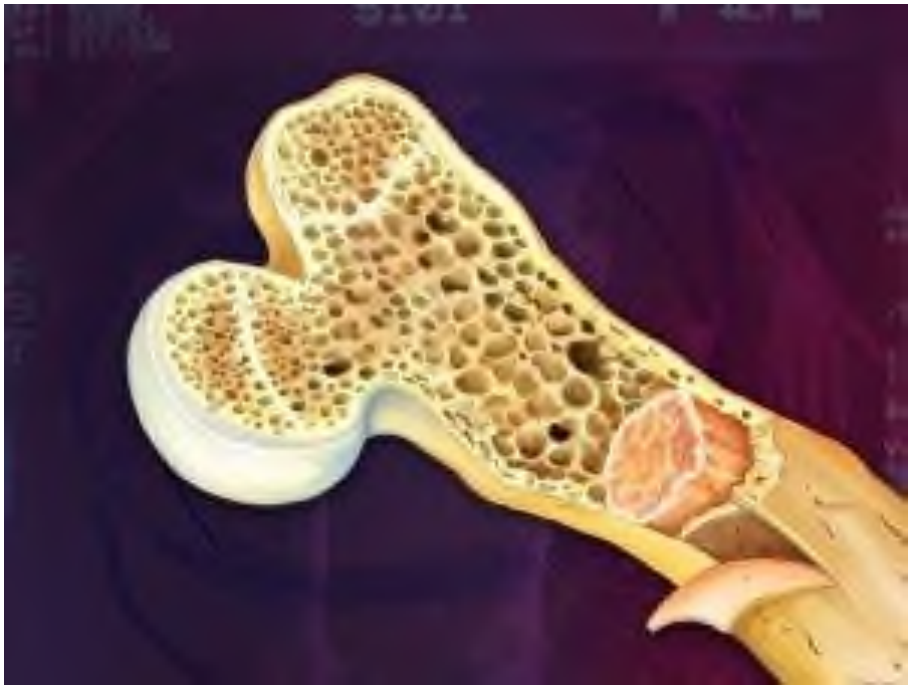

М’язова тканина

План

1. Загальна характеристика і класифікація м’язової тканини.
2. Гладка м’язова тканина.
3. Скелетна м’язова тканина (будова, розвиток, регенерація).
4. Механізм скорочення м’язового волокна.
5. Будова і розвиток серцевої м’язової тканини.

РЕКОМЕНДОВАНА ЛІТЕРАТУРА

1. Вахаюк Т. Гістологія з технікою гістологічних досліджень. Київ. 2018 . 260с.
2. Гістологія. Цитологія. Ембріологія : підруч. для студентів / за ред. : О. Д. Луцика, Ю. Б. Чайковського . Вінниця : Нова Кн., 2020. 496 с.
3. Горальський Л. П. Хомич В. Т., Кононський О. І.Основи гістологічної техніки і морфофункціональні методи досліджень у нормі та при патології . Житомир: «Полісся», 2011. 288 с.
4. Луцик О.Д., Чайковьский Гістологія. Цитологія. Ембріологія . Вінниця. Нова книга. 2018. 592с.
5. Новак В. П. Цитологія, гістологія, ембріологія. Біла Церква, 2005. 256 с.
6. Степанеко О., Міршнченко О., Зайченко Л. Гістологія, цитологія та ембріологія. Атлас. 2020. 152с.
7. Побережець Ю. М. Методичні вказівки для виконання лабораторних робіт та організації самостійної роботи з дисципліни «Цитологія, гістологія, ембріологія» для студентів спеціальності 212 «Ветеринарна гігієна, санітарія і експертиза» для аграрних вищих навчальних закладів III-IV рівнів акредитації. 2018. 112 с.
8. Шепітько В. І., Єрошенко Г. А., Лисаченко О. Д., Борута Н. В., Вільхова О. В. Гістологія, цитологія, ембріологія. Навчальний посібник. Полтава. 2017. 130с.

М’язова тканина *(textus muscularis)* **в процесі історичного розвитку багатоклітинних організмів виникла пізніше від епітеліальної та сполучної. Характерною її особливістю є здатність до скорочення. Завдяки цій особливості м’язова тканина здійснює рухові процеси всередині організму (рух крові та лімфи, скорочення серця, транспортування вмісту органів травлення тощо), а також переміщення організму або його частин у просторі.**

Функції м'язової тканини

- Рухова
- Опорна
- Захисна
- Теплообмінна
- Рух крові та лімфи
- Дихальні рухи
- Комунікаційна

- Гладенькі м'язи забезпечують скорочення внутрішніх органів (шлунково-кишкового тракту, бронхів, сечостатевої системи)

Існують три види м'язової тканини: посмугована скелетна м'язова тканина, серцева посмугована м'язова тканина, гладка м'язова тканина.

Типи м’язових волокон

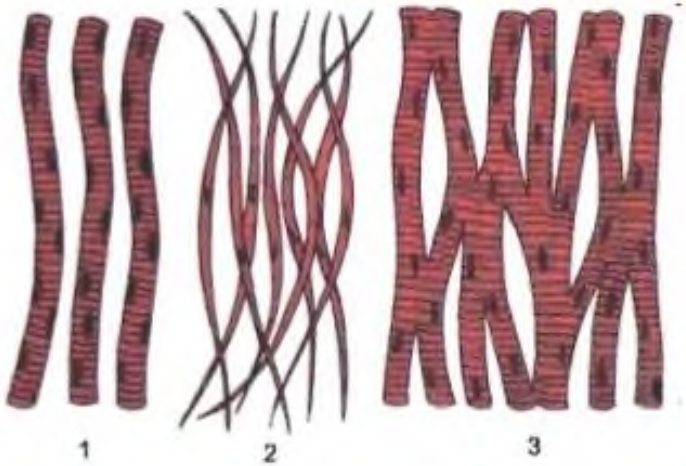

1 — посмуговані;
2 — гладенькі;
3 — серцеві.

Посмугована м’язова тканина

Серцева м’язова тканина

Актинові мікрофіламенти **мають товщину 7 нм. Вони являють собою подвійну спіраль, яка утворена двома ланцюжками молекул білка актину.**

Міозинові мікрофіламенти **утворені молекулами білка міозину і мають товщину 17 нм. Кожна молекула міозину має дві голівки і хвіст. У ділянці переходу голівок у хвіст молекула міозину може згинатись.**

2

Гладка м’язова тканина утворює м’язові оболонки більшості трубчастих внутрішніх органів, а також знаходиться в шкірі, сполучнотканинній стромі селезінки, лімфовузлів і в стінці кровоносних та лімфатичних судин.

Структурно-функціональною одиницею цієї тканини є клітина — *гладка м’язова клітина,* яка має веретеноподібну форму, її довжина коливається від 20 до 200 мкм а товщина – від 3 до 10 мкм. У деяких органах (матка, аорта, сечовий міхур) ці клітини мають відростки.

Гладенькі м’язи

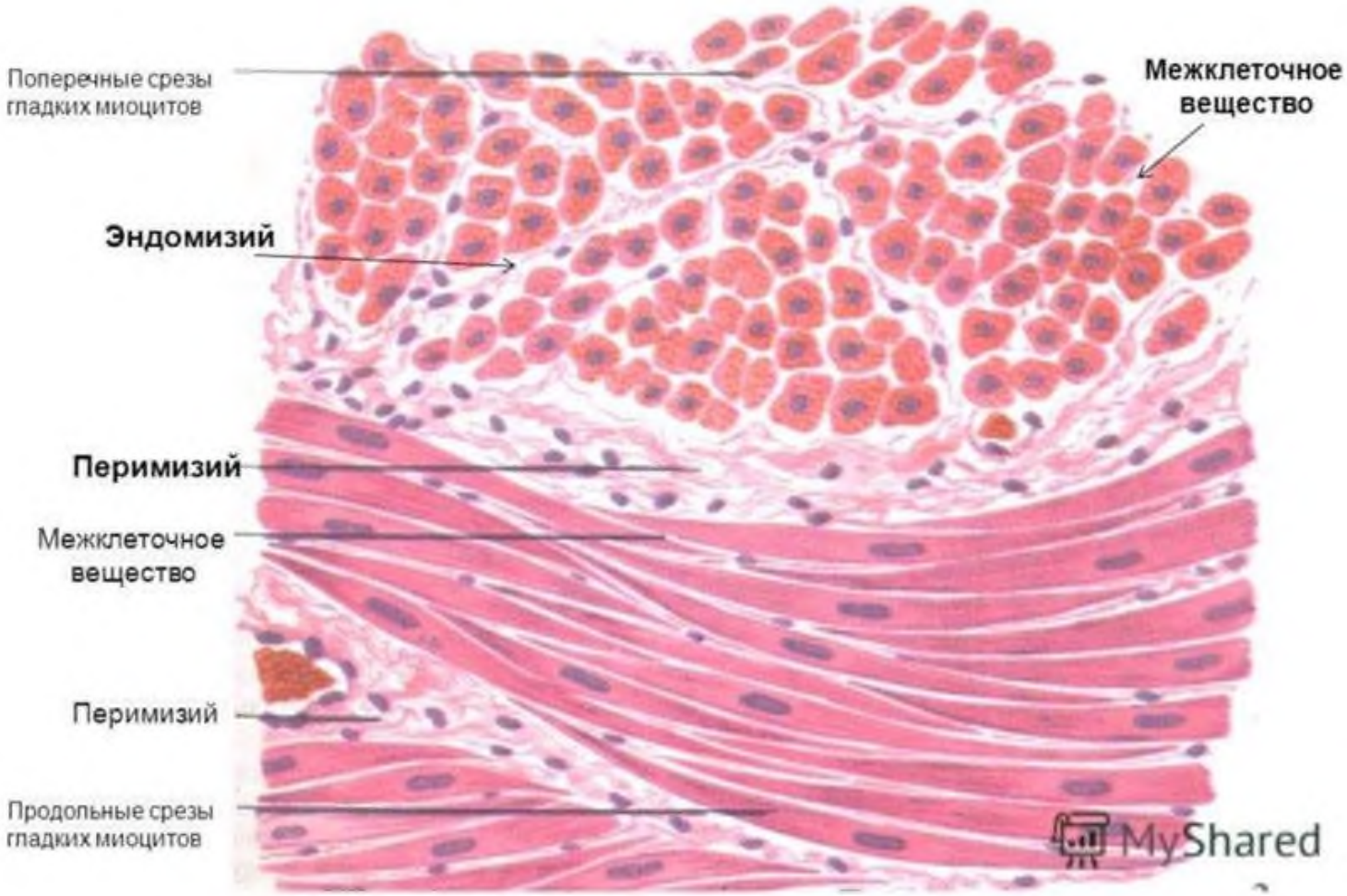

Рис. 15. Будова гладких м’язів

Окремі гладкі м’язові клітини оточені сіткою колагенових, еластичних і ретикулярних волокон – *ендомізій.*

Ендомізій з`єднує клітини. Вони формують пучки, що складаються з 10 – 15 клітин. Навколо пучків розміщена пухка волокниста сполучна тканина (перимізій), в якій є кровоносні, лімфатичні судини та нервові волокна.

М’язові тканини

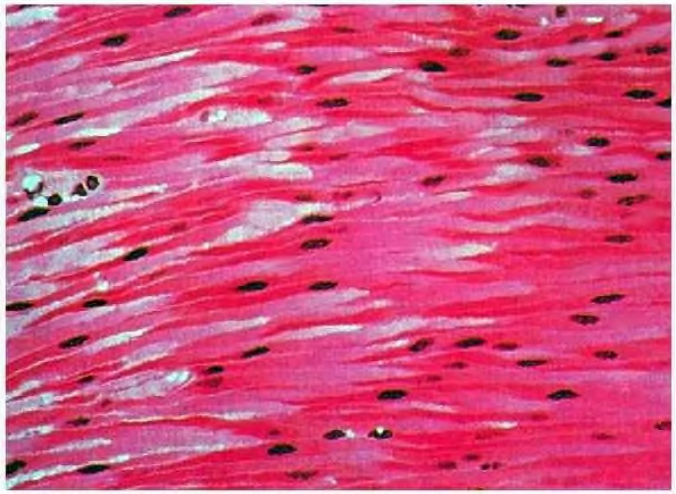

Непосмугована (гладенька) м’язова тканина – одноядерні клітини

3

Поперечно-посмугована м’язова тканина характеризується тим, що її структурно-функціональні елементи мають видимі під світловим мікроскопом, почергово розміщені у поперечному напрямку, темні і світлі смужки. Її ділять на скелетну і серцеву.

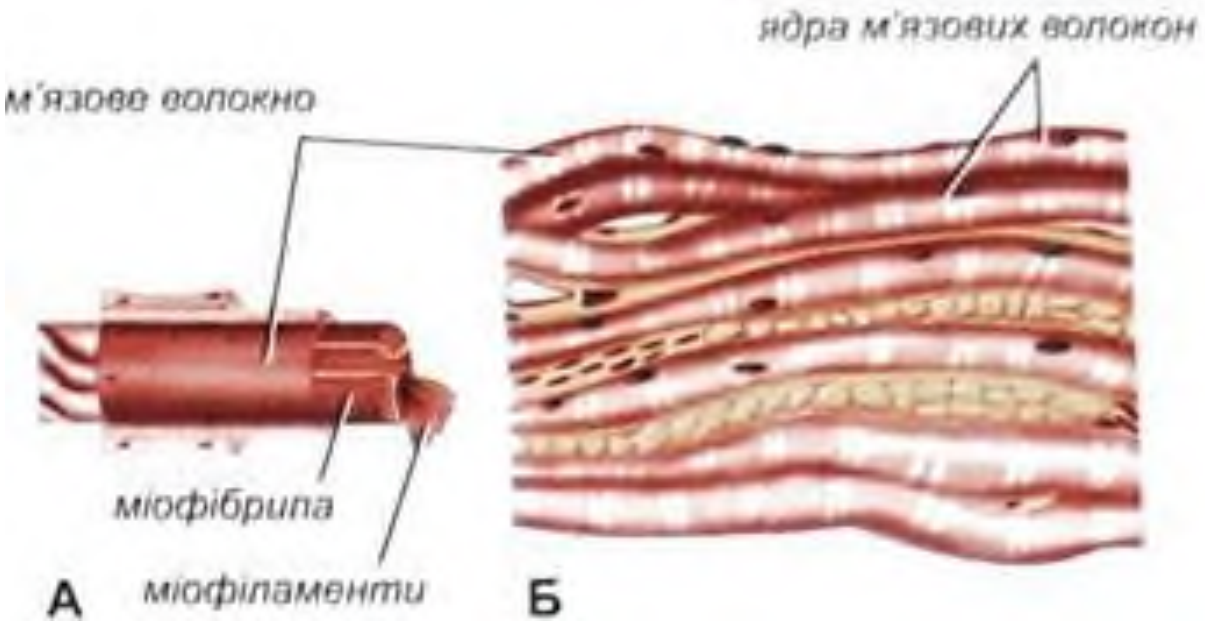

Зі *скелетної м’язової тканини* побудовані скелетні м’язи, м’язи язика, глотки, гортані, вушної раковини, очного яблука та ін. Структурно-функціональною одиницею цієї тканини є *м’язове волокно*.

М’язові волокна — це симпластичні структури циліндричної форми із заокругленими або скошеними чи зазубреними кінцями. Їх довжина коливається від 0,1 до 15 см, а ширина — від 15 до 150 мкм.

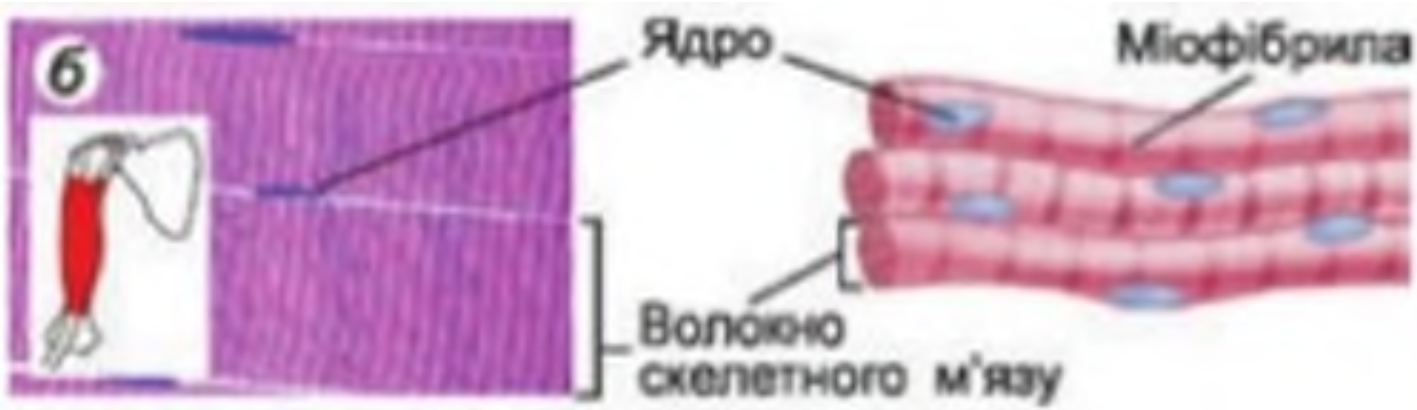

На поперечному розрізі міофібрил товсті й тонкі нитки орієнтовані так, що утворюють гексагональну структуру. Фібрили оточені й тісно пов’язані з особливою структурою, що складається з трубочок та бульбашок і називається *саркоплазматичним ретикулумом*.

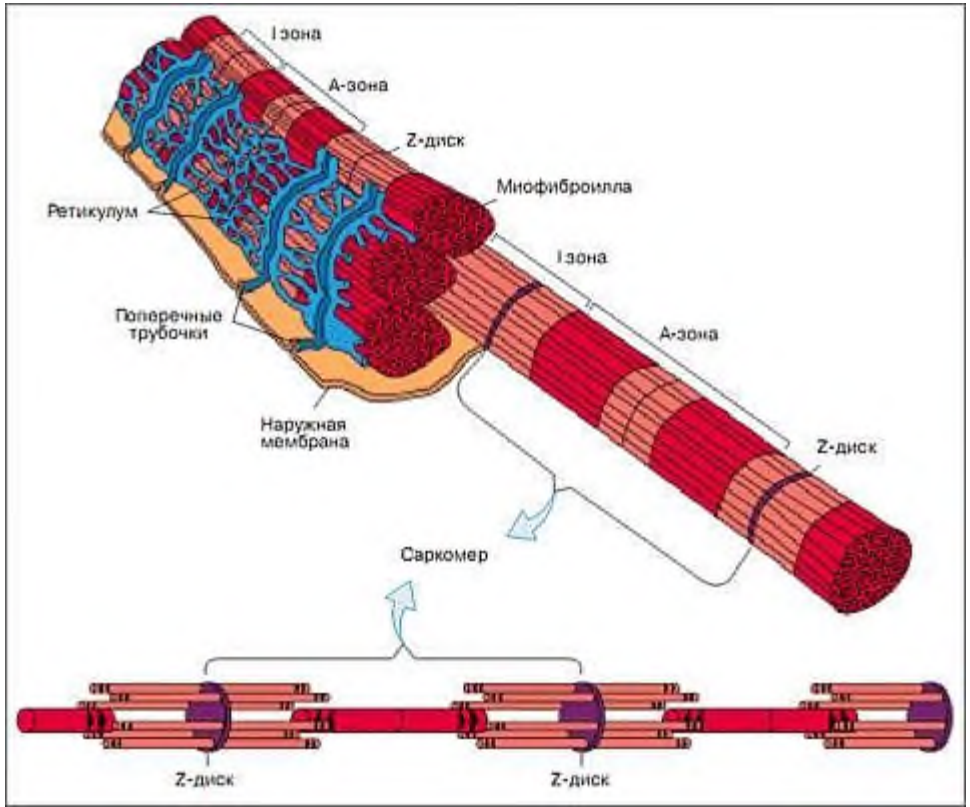

Ендомізій, перимізій і епімізій – це прошарки пухкої волокнистої сполучної тканини, в яких розміщені кровоносні і лімфатичні судини та нервові волокна.

4

Механізм скорочення м’язового волокна.

Нервовий імпульс викликає деполяризацію плазмолеми – зміну потенціалів на її поверхнях. Хвиля деполяризації по системі Т-трубочок досягає клітинної мембрани елементів агранулярної ендоплазматичної сітки.

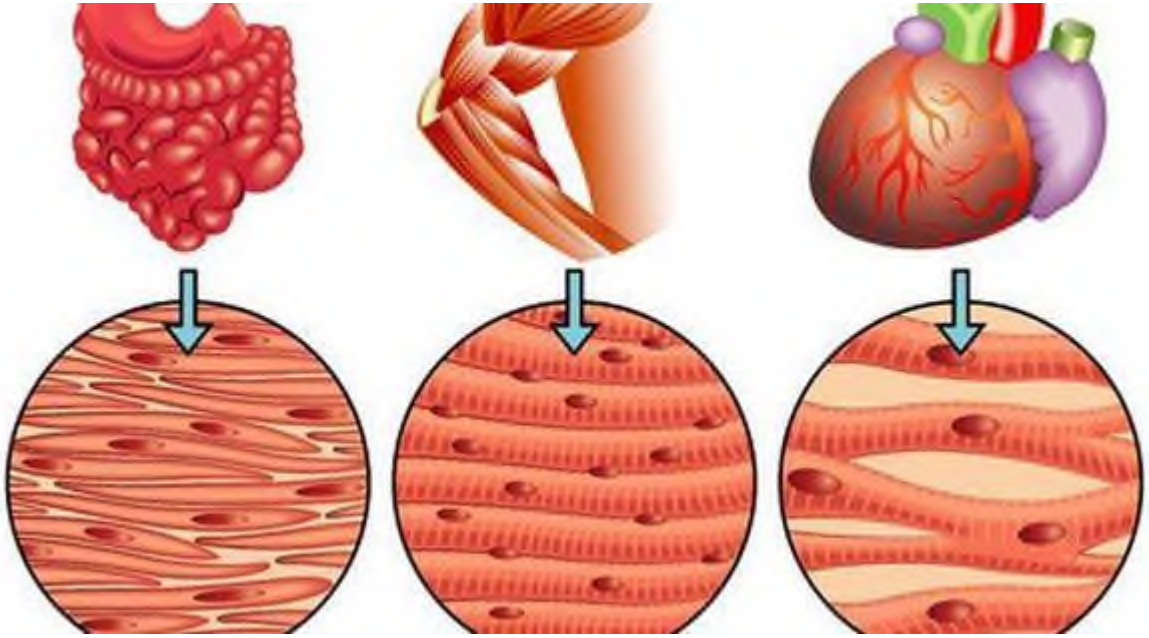

Механізм скорочення гладеньких м'язів

- Підвищення рівня Ca^{2+}
- Ca^{2+} + кальмодулін
- Активація міозинкінази
- Фосфорилювання легких ланцюгів міозину
- Активація міозин АТФази
- Приєднання голівок міозину до актину
- Скорочення в результаті ковзання філаментів

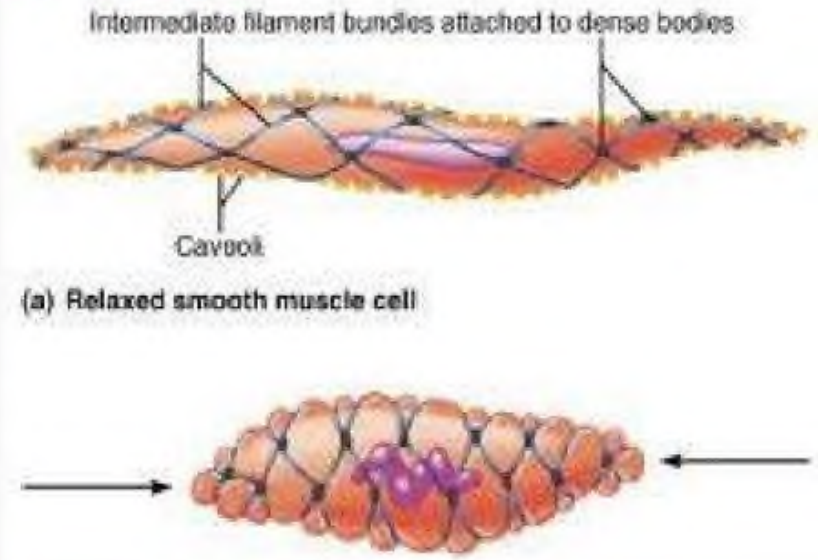

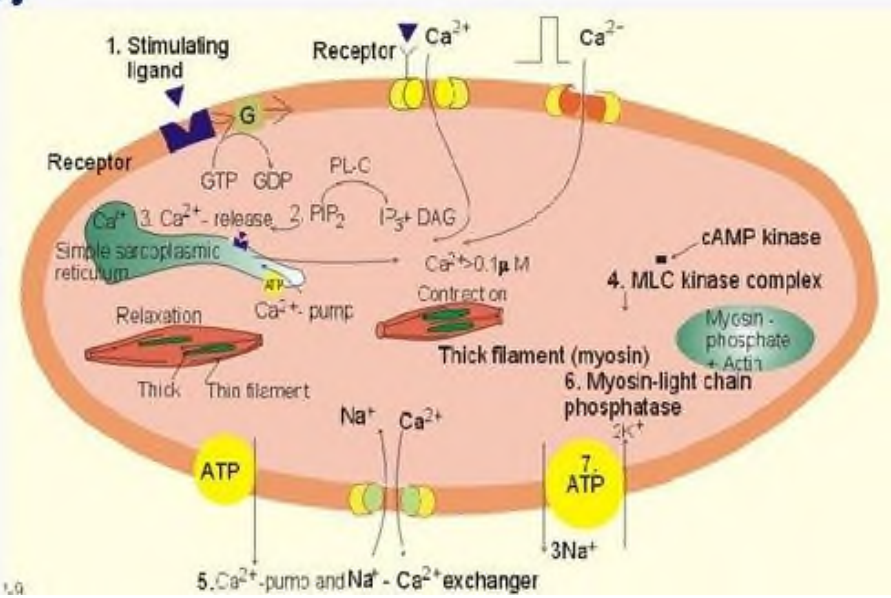

Скорочення скелетної м’язової тканини і побудованих з неї м’язів довільні, швидкі та сильні. Такий тип скорочення називають *тетанічним*. Однак скелетна м’язова тканина швидко втомлюється і не може перебувати в стані скорочення впродовж такого часу, як гладка.

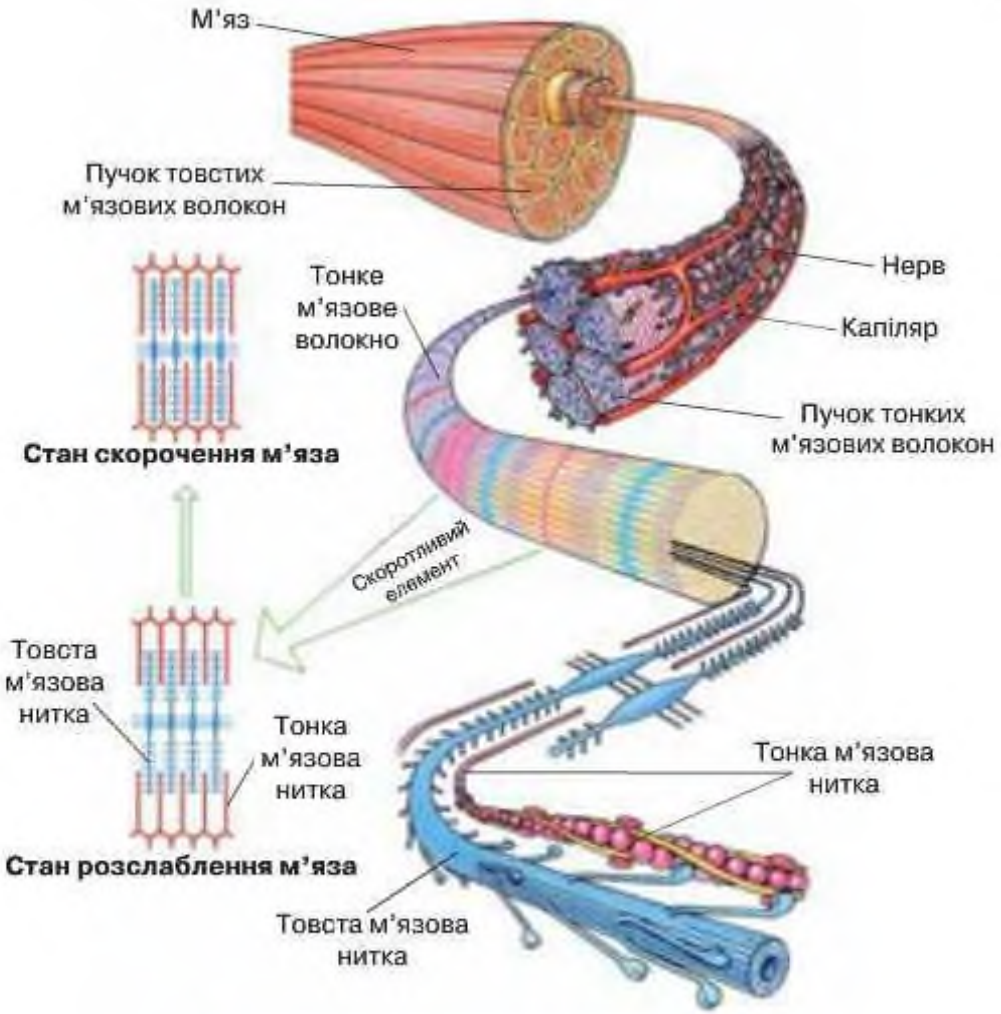

Мал. 78 Будова та скорочення м'яза

Серцева м'язова тканина **утворює середню оболонку стінки серця —** ***міокард.*** **Вона побудована з клітин —** ***серцевих міоцитів (кардіоміоцитів).***

Кардіоміоцити розміщуються ланцюжком один над одним, сполучаються своїми кінцями і утворюють структури, подібні до м'язових волокон. Кардіоміоцити залежно від будови і функцій ділять на скоротливі (типові) і провідні (атипові).

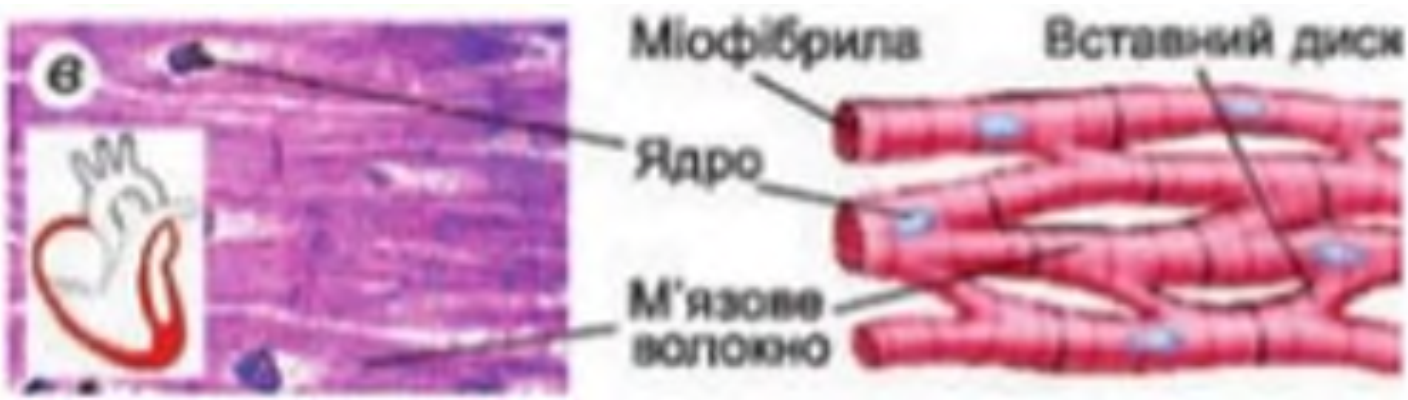

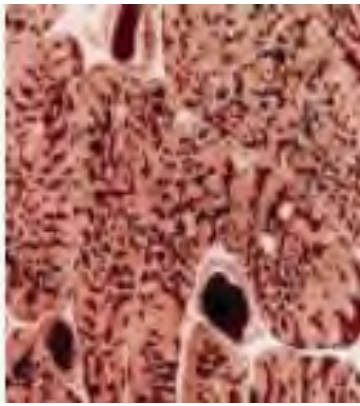

Скоротливі кардіоміоцити **забезпечують скорочення серця. Вони мають циліндричну форму і поперечну смугастість. Їх довжина коливається від 50 до 120 мкм, а ширина – від 15 до 20 мкм.**

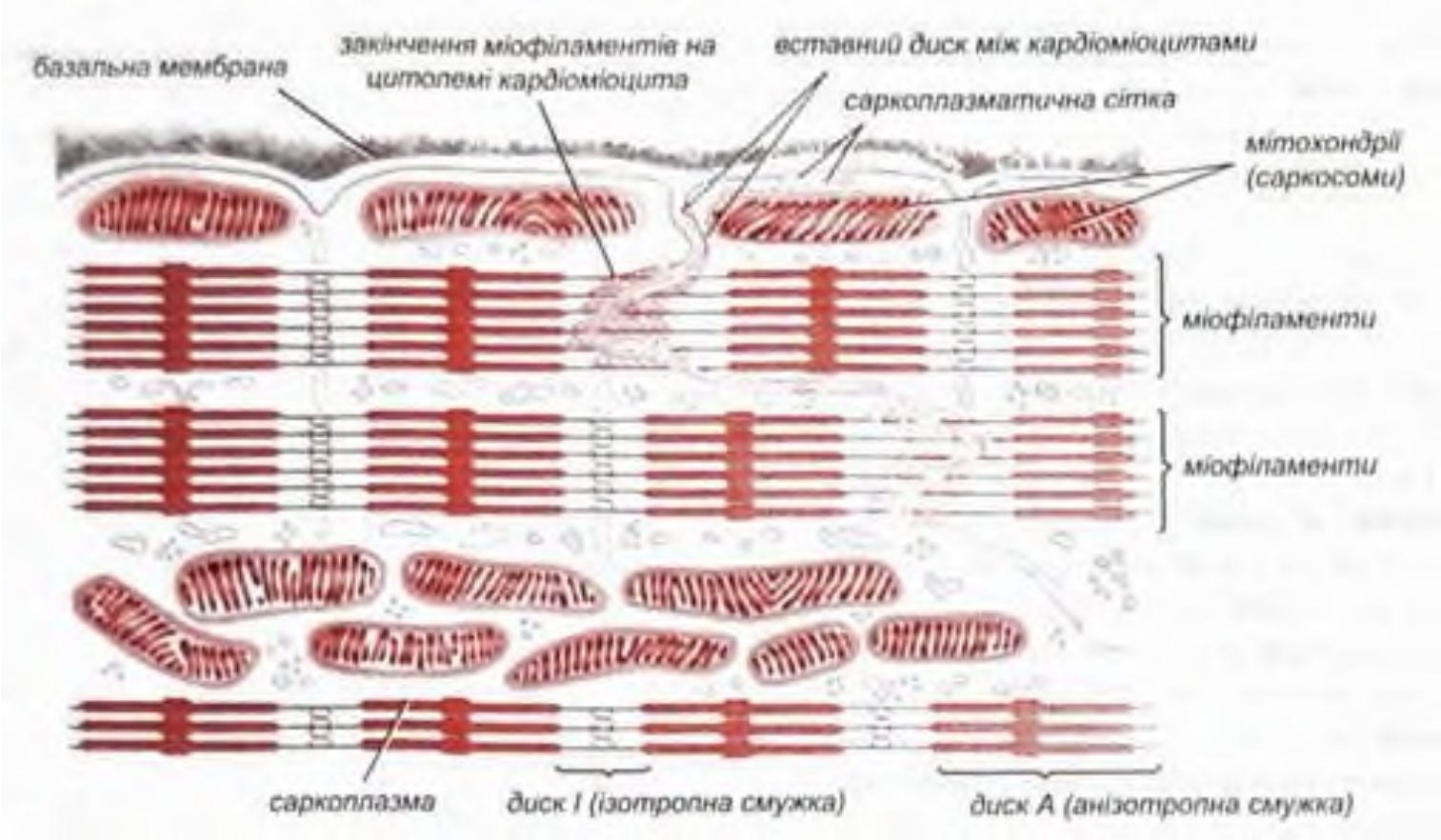

Паралельно розташовані кардіоміоцити анастомозують один з одним і утворюють єдину скоротливу систему. У ланцюжку (волокні) кардіоміоцити з’єднуються кінцями з утворенням *вставних дисків*. Останні, на гістопрепаратах, мають вигляд темних смужок, які розташовані поперек волокна.

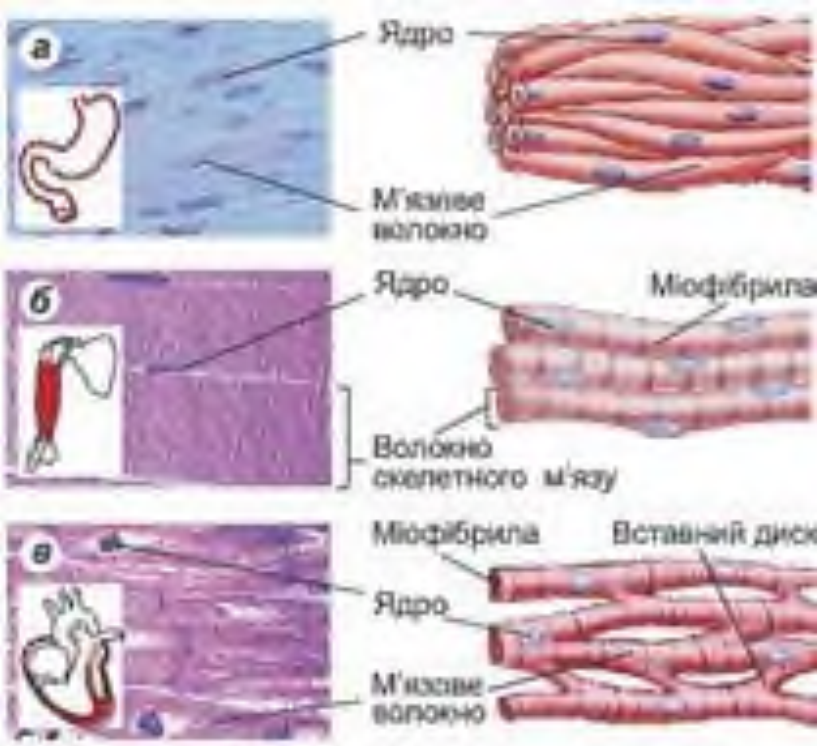

Іл. 12. Мікроскопічна будова м'язової тканини: а — непосмугованої; б — посмугованої скелетної; в — посмугованої серцевої

Провідні кардіоміоцити **утворюють провідну систему серця. Вона складається з синусно-передсердного вузла, передсердно-шлуночкового вузла, передсердно-шлуночкового пучка Гіса та його розгалужень (волокна Пуркіньє). Провідна система серця генерує нервовий імпульс і передає його для скоротливих кардіоміоцитів.**

Серед атипових кардіоміоцитів за морфологічними та функціональними особливостями можна виділити три типи клітин:

- **Р-клітини (пейсмекерні клітини)**
- **перехідні клітини**
- **волокна Пуркіньє утворені клітинами Пуркіньє**

Серцева м’язова тканина розвивається з вісцерального листка спланхнотома. Вона не містить камбіальних елементів і не здатна до регенерації. Ділянки міокарда із зруйнованими кардіоміоцитами заміщуються волокнистою сполучною тканиною.

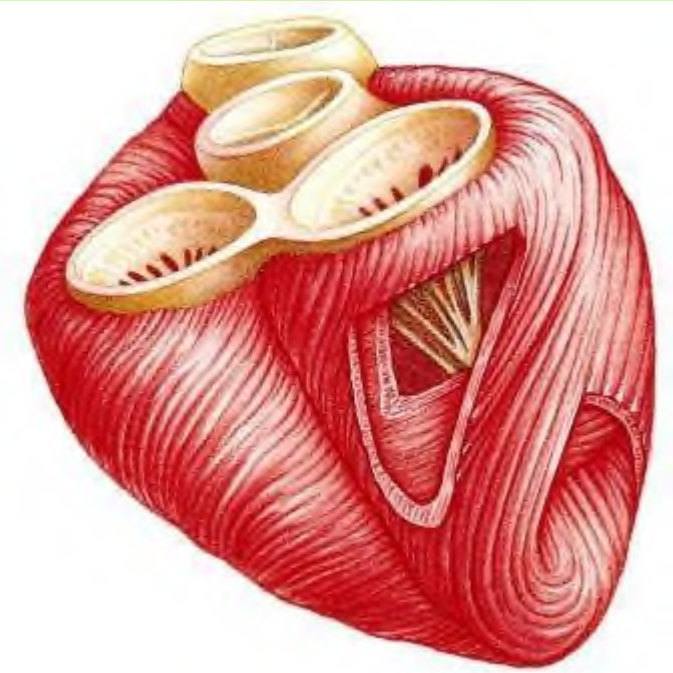

Дякую за увагу!

НЕРВОВА ТКАНИНА

ПЛАН (4год)

1. Загальна характеристика нервової тканини. Класифікація нервових клітин.
2. Рефлекторна дуга. Нейроглія.
3. Нервові волокна.
4. Нервова система.
5. Вегетативна нервова система
6. Кора великих півкуль (КВП).

РЕКОМЕНДОВАНА ЛІТЕРАТУРА

1. Вахаюк Т. Гістологія з технікою гістологічних досліджень. Київ. 2018 . 260с.
2. Гістологія. Цитологія. Ембріологія : підруч. для студентів / за ред. : О. Д. Луцика, Ю. Б. Чайковського . Вінниця : Нова Кн., 2020. 496 с.
3. Горальський Л. П. Хомич В. Т., Кононський О. І.Основи гістологічної техніки і морфофункціональні методи досліджень у нормі та при патології . Житомир: «Полісся», 2011. 288 с.
4. Луцик О.Д., Чайковьский Гістологія. Цитологія. Ембріологія . Вінниця. Нова книга. 2018. 592с.
5. Новак В. П. Цитологія, гістологія, ембріологія. Біла Церква, 2005. 256 с.
6. Степанеко О., Міршнченко О., Зайченко Л. Гістологія, цитологія та ембріологія. Атлас. 2020. 152с.
7. Побережець Ю. М. Методичні вказівки для виконання лабораторних робіт та організації самостійної роботи з дисципліни «Цитологія, гістологія, ембріологія» для студентів спеціальності 212 «Ветеринарна гігієна, санітарія і експертиза» для аграрних вищих навчальних закладів III-IV рівнів акредитації. 2018. 112 с.
8. Шепітько В. І., Єрошенко Г. А., Лисаченко О. Д., Борута Н. В., Вільхова О. В. Гістологія, цитологія, ембріологія. Навчальний посібник. Полтава. 2017. 130с.

1

Нервова тканина — це високоспеціалізована тканина, частина клітин якої (нейрони) здатна сприймати подразнення зовнішнього та внутрішнього середовищ, трансформувати їх у нервові імпульси й передавати до інших тканин органів, зберігати інформацію та продукувати біологічно активні речовини.

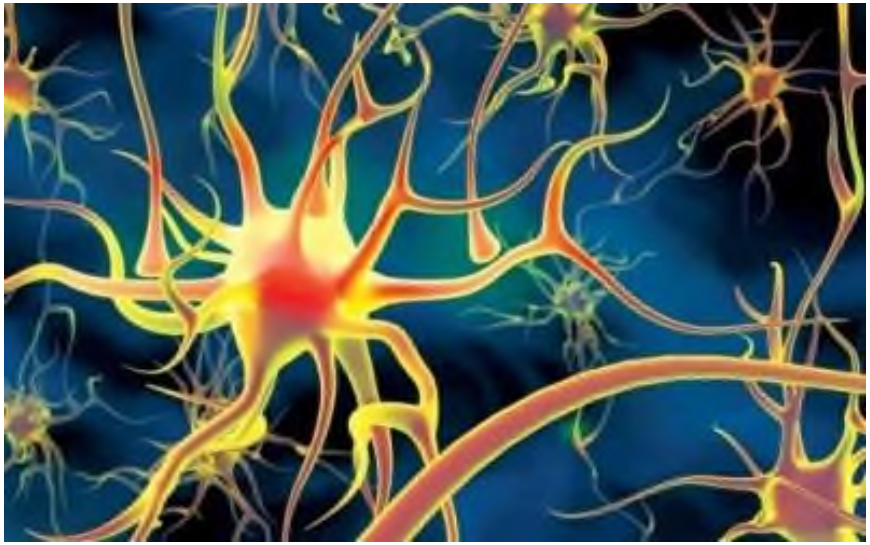

З нервової тканини побудована нервова система, функції якої зумовлені властивостями цієї тканини. Нервова тканина складається з нервових клітин і нейроглії.

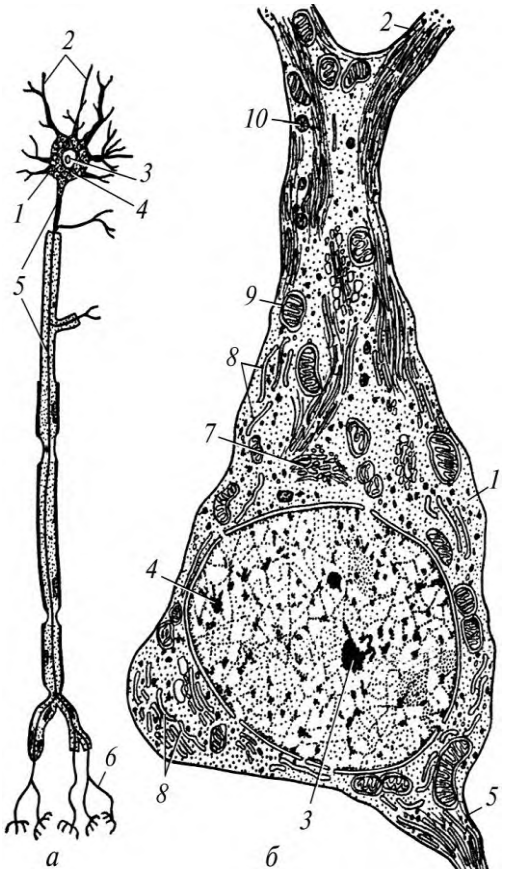

Схема будови нейрона:
а — світлова мікроскопія; *б* — електронна мікроскопія; *1* — перикаріон; *2* — дендрити; *3* — ядерце; *4* — ядро; *5* — аксон; *6* — кінцеві гілочки аксона; *7* — комплекс Гольджі; *8* — гранулярна ендоплазматична сітка; *9* — мітохондрії; *10* — нейрофібрили

Нейрони переважно мають одне велике ядро округлої чи овальної форми, яке розміщене в перикаріоні. В ядрі мало гетерохроматину і може бути одне або два ядерця. В нейронах окремих вузлів автономної нервової системи може бути до 15 ядер.

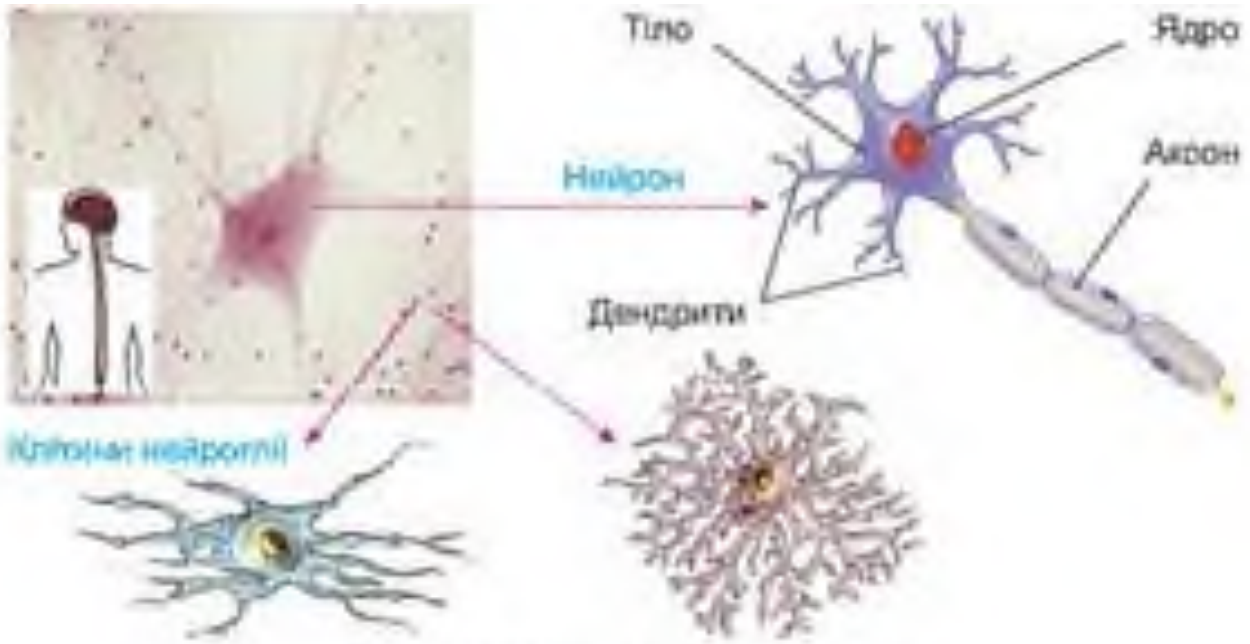

Іл. 13. Нервова тканина

2

Рефлекторна дуга утворена ланцюжком нейронів, який передає нервовий імпульс в одному напрямку від чутливого нервового закінчення до еферентного, що розташоване у робочому органі (м`язи, залози). Рефлекторні дуги є прості і складні.

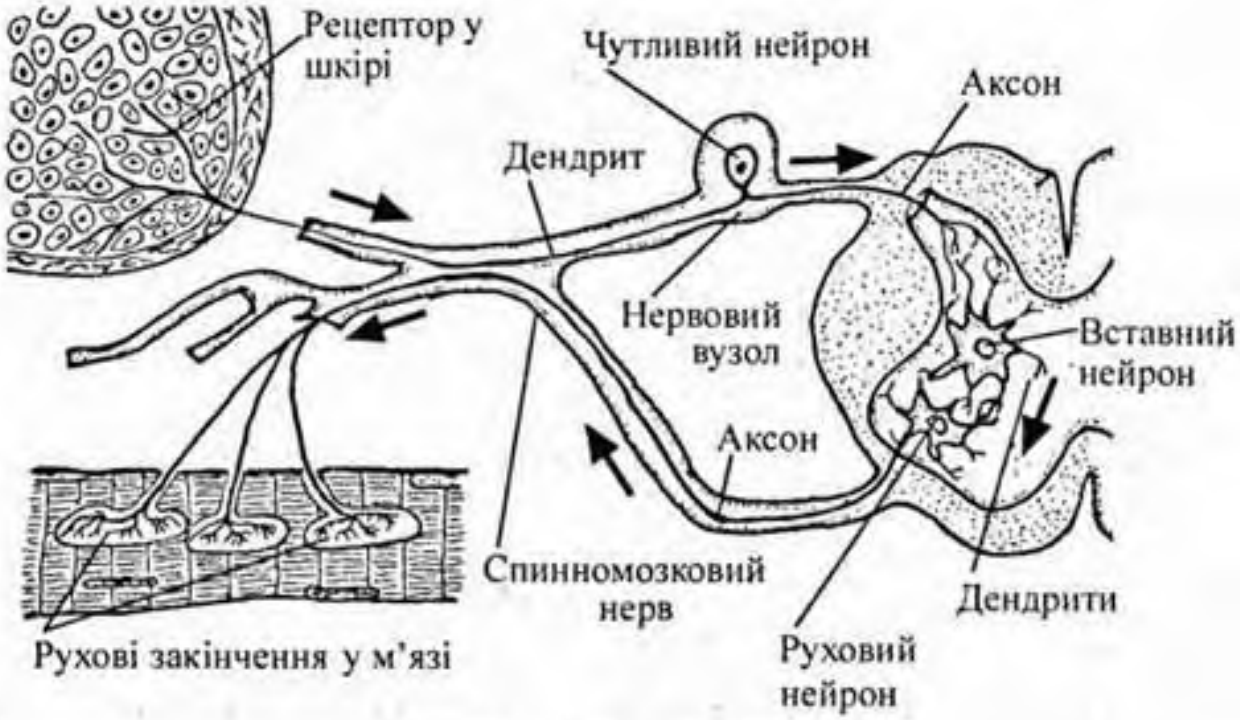

Схема рефлекторної дуги

СХЕМА ПРОСТОЇ РЕФЛЕКТОРНОЇ ДУГИ

ДВОНЕЙРОННА РЕФЛЕКТОРНА ДУГА

ТРЬОХНЕЙРОННА РЕФЛЕКТОРНА ДУГА

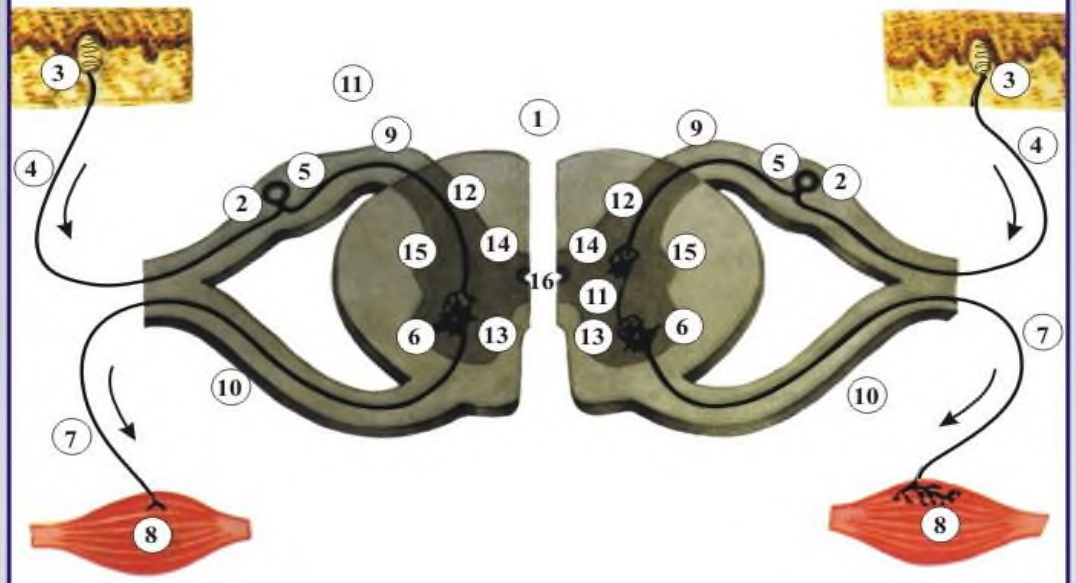

1 - спинний мозок
2 - чутлива псевдоуніполярна нервова клітина спинномозкового вузла
3 - рецептор в сосочковому шарі дерми
4 - дендрит чутливої клітини
5 - нейрит чутливої клітини
6 - моторна нервова клітина
7 - нейрит моторної нервової клітини
8 - моторне нервове закінчення (ефектор) у м'язі
9 - задній корінець
10 - передній корінець
11 - вставний нейрон
12 - задній ріг
13 - передній ріг
14 - проміжна зона
15 - боковий ріг
16 - центральний канал

Види нейронів

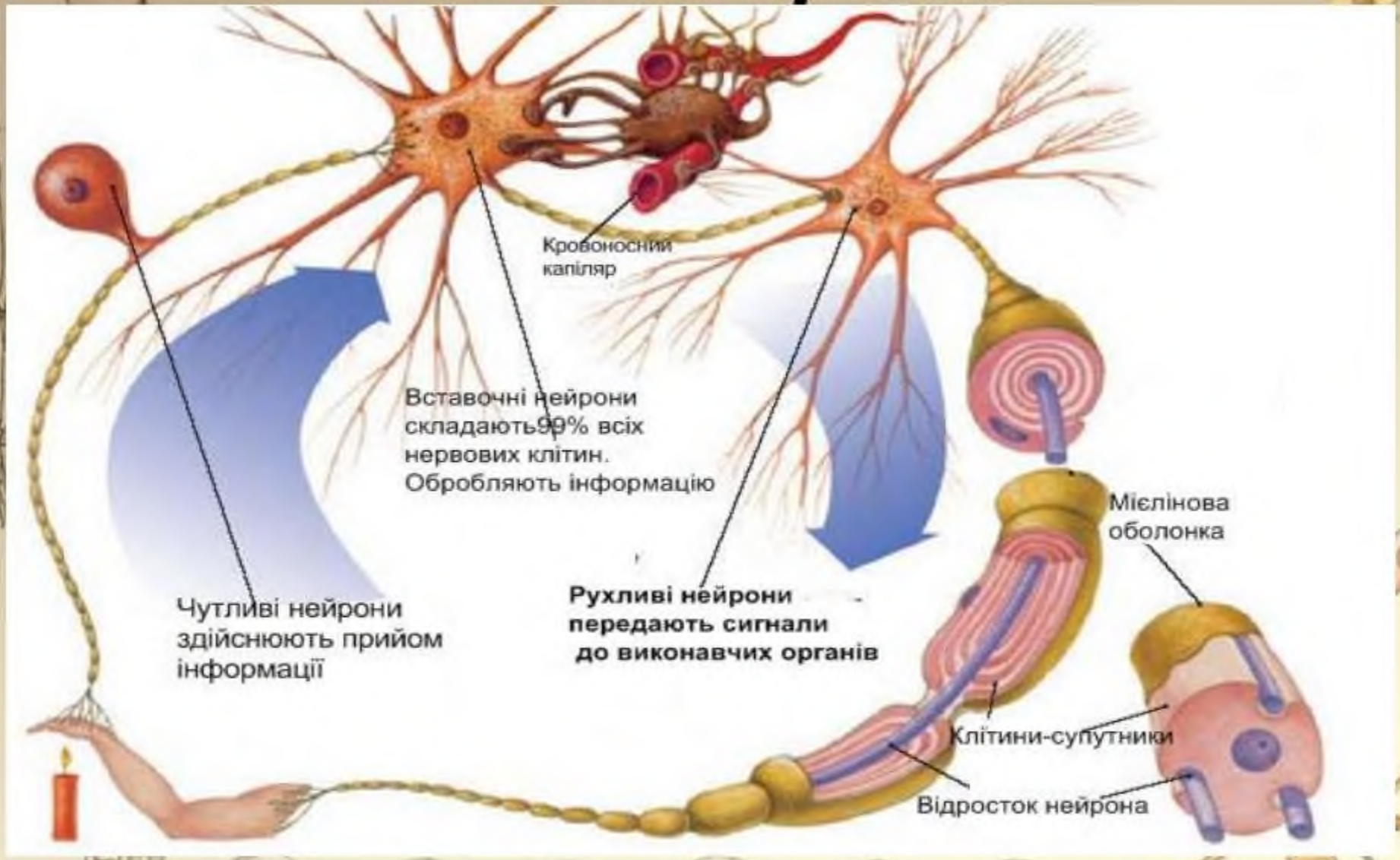

Синапси – це контакти нервових клітин.

Через них здійснюється передавання нервового імпульсу в одному напрямку.

Залежно від ділянок нейронів, які утворюють контакти, синапси поділяють на:

- ***аксо-дендритні* — аксон одного нейрона вступає в контакт з дендритом іншого нейрона;**
- ***аксо-соматичні* — аксон одного нейрона контактує з перикаріоном іншого нейрона;**
- ***аксо-аксонні* — контактують аксони двох нейронів.**

Перші два синапси збудливі, а третій гальмівний.

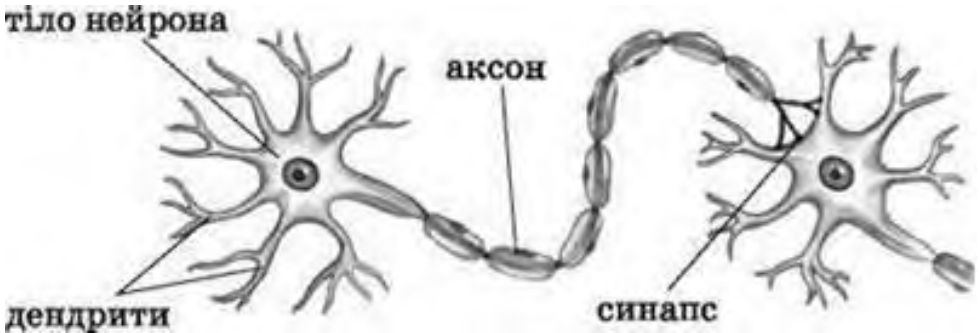

До складу *макроглії* входять гліоцити: епендимоцити, астроцити та олігодендроцити.

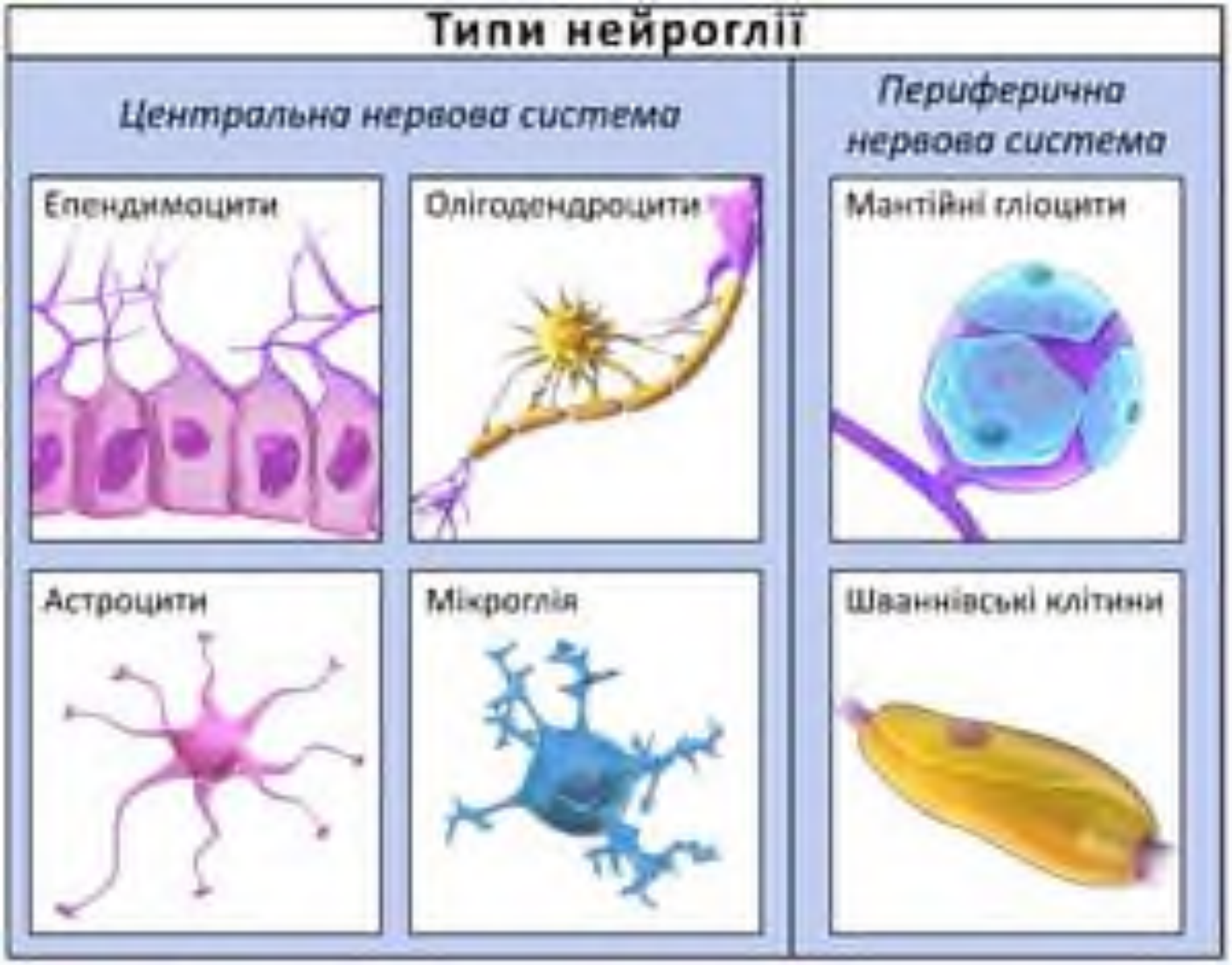

3

Нервові волокна утворені відростками нейронів, які вкриті оболонкою. Відростки нейронів у нервових волокнах називають *осьовими циліндрами*.

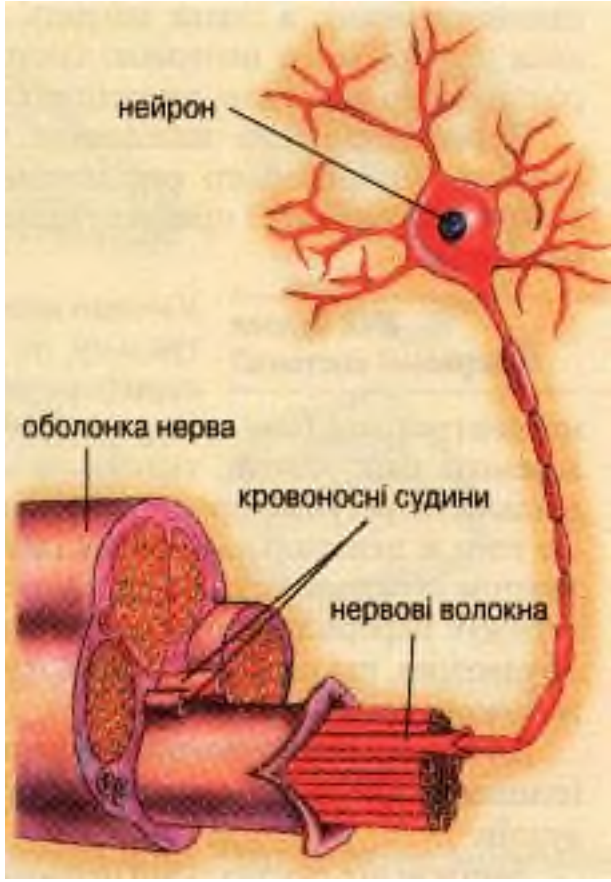

БЕЗМІЕЛІНОВІ НЕРВОВІ ВОЛОКНА.

Забарвлення гематоксиліном-еозином.

1 - безміелінове нервове волокно;
2 - нейрилема;
б - лемоцити (шванівські клітини);
в - осьовий циліндр.

ІЗОЛЬОВАНІ М'ЯКУШЕВІ НЕРВОВІ ВОЛОКНА СІДНИЧНОГО НЕРВА

обробка осмієвою кислотою.

1 - неврилема;
2 - м'якушева оболонка, забарвлена в чорний колір осмієвою кислотою;
3 - перетяжка (Ранв'є);
4 - насічки нейрилеми;
5 - осьовий циліндр;
6 - волокна сполучної тканини (ендоневрій).

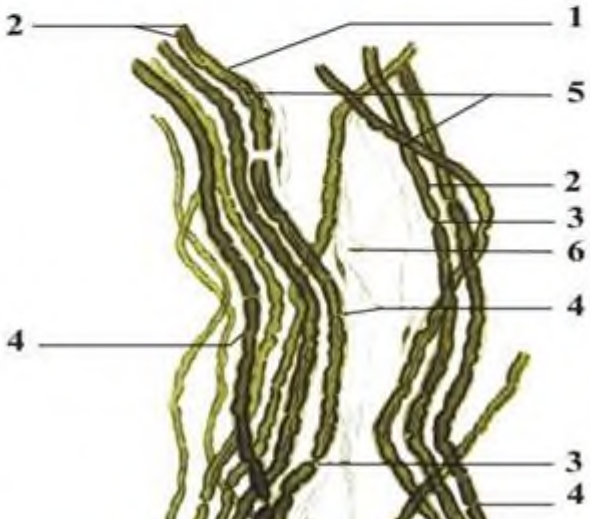

МІЄЛІНОВІ НЕРВОВІ ВОЛОКНА

Характеризуються високою швидкістю 5-120 м/с проведення нервового імпульсу тому, що деполяризація мембрани відбувається тільки в ділянці перехвату і збудження відбувається "скачкоподібно".

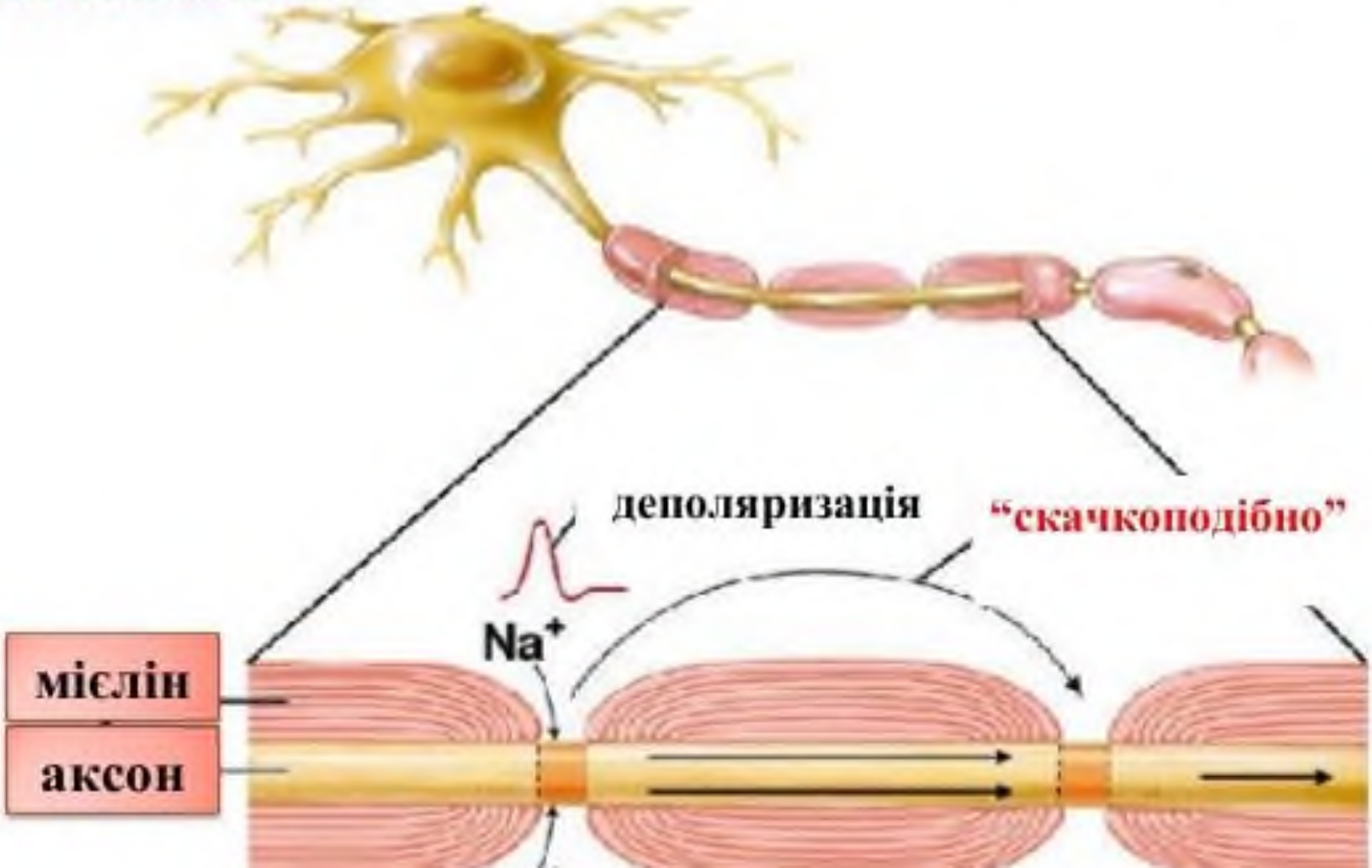

Нервові закінчення є кінцевими апаратами нервових волокон. Залежно від функції їх поділяють на чутливі (рецепторні, аферентні) і ефекторні (еферентні). До нервових закінчень належать також і синапси.

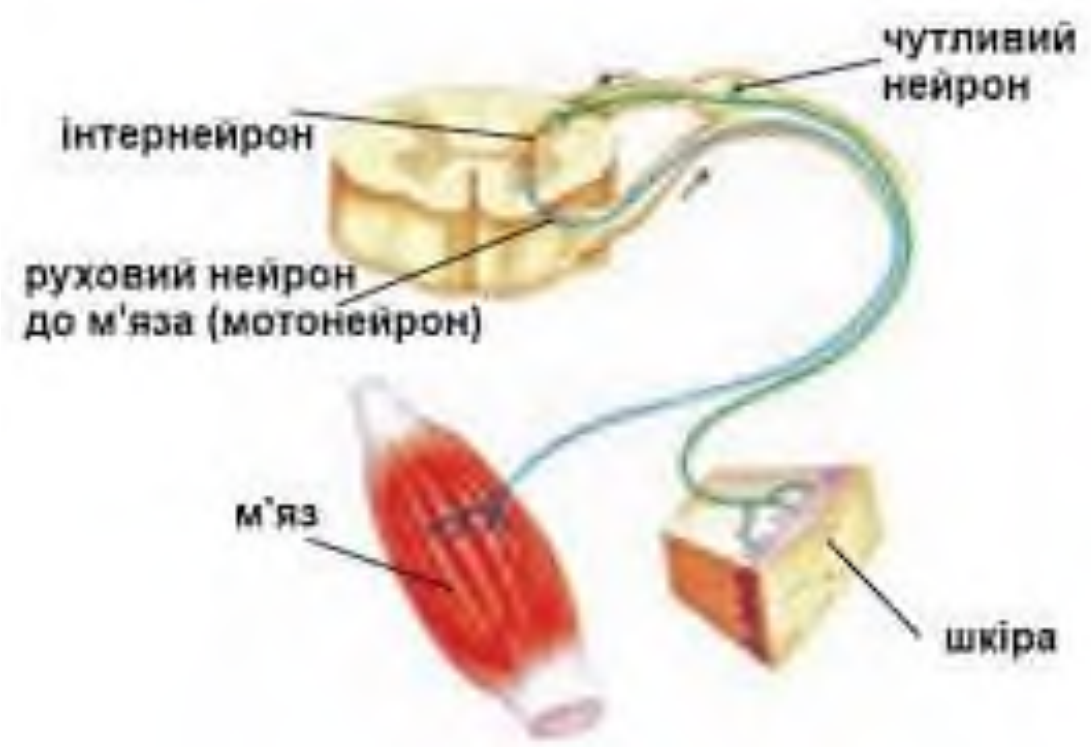

4

Нервова система об’єднує органи і структури, які у своїй сукупності забезпечують зв’язок організму з зовнішнім середовищем, регуляцію всіх життєвих процесів, координацію й інтеграцію діяльності усіх його систем органів як єдиного цілого.

Анатомічно нервову систему поділяють на центральну та периферичну.

До центральної нервової системи належить головний і спинний мозок.

До периферичної — периферичні нервові вузли, стовбуриі нервові закінчення.

5

Вегетативна нервова система **складається з центральних відділів (ядра сірої речовини головного та спинного мозку) і периферичних (нервові стовбури, вузли, сплетення).**

Вона поділяється на симпатичну та парасимпатичну.

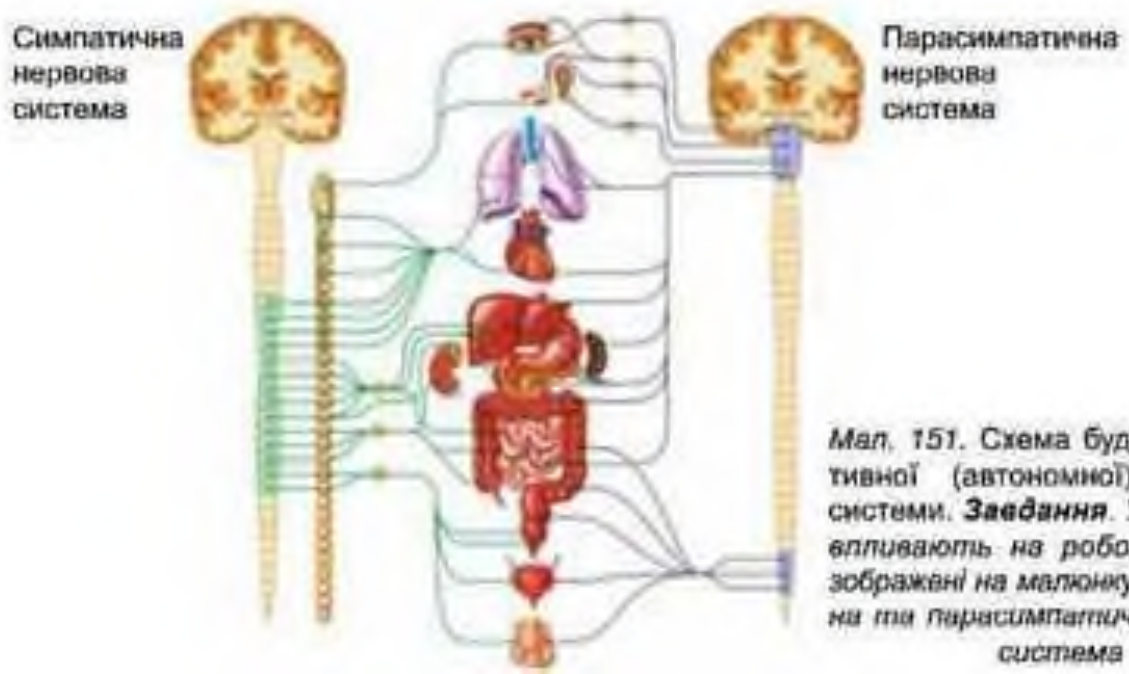

Мал. 151. Схема будови вегетативної (автономної) нервової системи. ***Завдання***. *Укажіть, як впливають на роботу органів зображені на малюнку симпатична та парасимпатична нервова система*

Нервові стовбури, або нерви (nervus), **складаються з мієлінових і безмієлінових волокон тасполучнотканинних оболонок. На поперечному зрізі нерва видно сплетення осьових циліндрів нервових волокон і гліальні оболонки, що їх оточують.**

Між нервовими волокнами в складі нервового стовбура є тонкі прошарки сполучної тканини, які залежно від розміщення поділяються на:

- **ендоневрій (endoneurium), що оточує окреме нервове волокно;**
- **периневрій(perineurium), який оточує пучок нервових волокон;**
- **епіневрій(epineurium), що оточує нерв у цілому.**

Нервовий вузол (ganglion nervorum)— це скупчення нервох клітин поза центральною нервовою системою. Нервові вузли можуть бути чутливими та вегетативними.

Спинний мозок (medulla spinalis) складається з сірої (substantia grisea) і білої (substantia alba) речовини.

Сіра речовина на поперечному розрізі має вигляд літери Н, або метелика. Виступи сірої речовини прийнято називати **рогами.**

Розрізняють **передні, або вентральні** (cornu ventrale), **задні, або дорзальні** (cornu dorsale), та **бокові, або латеральні** (cornu laterale), роги.

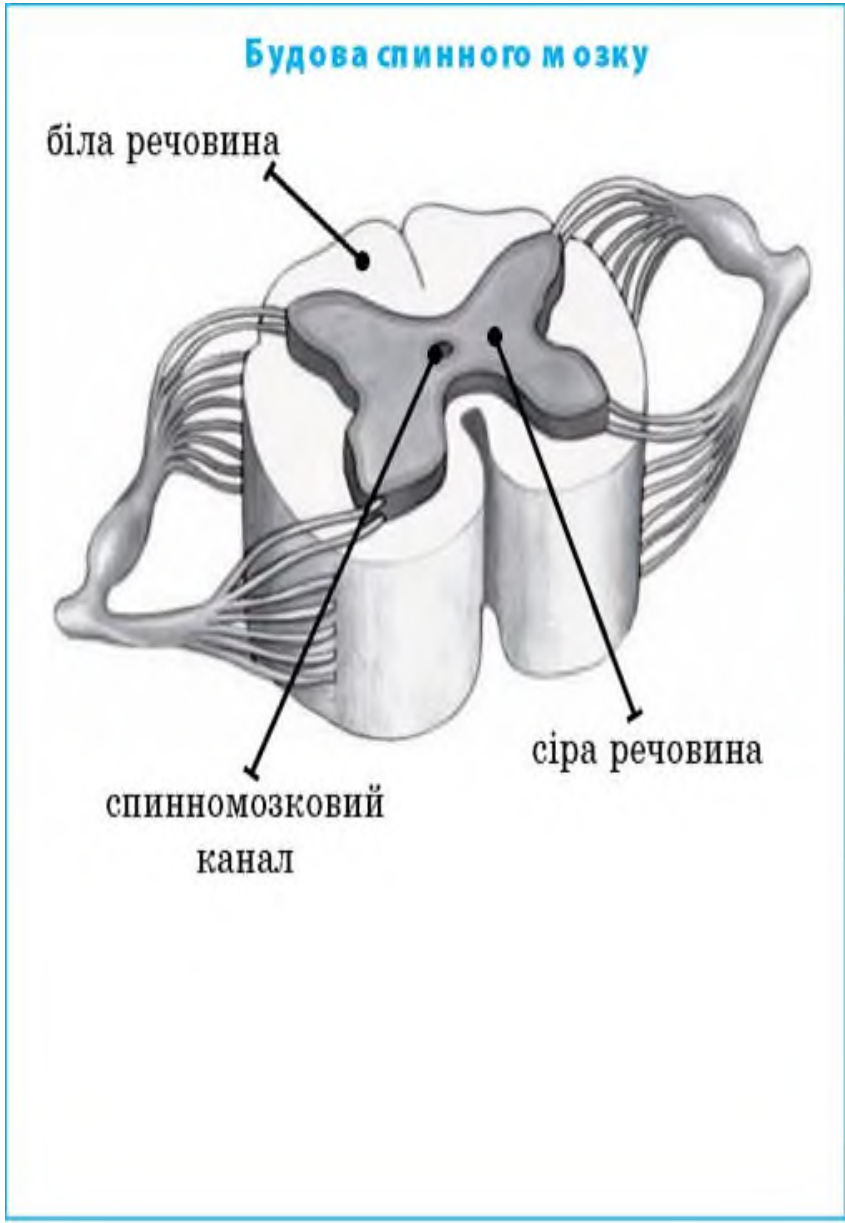

Біла речовина розміщена навколо сірої і її рогами розділена на три пари канатиків, або стовпів: передні, бокові та задні.

На передній поверхні біла речовина передньою серединною щілиною, а на задніх — задньою серединною перегородкою поділяється на праву і ліву половини. Зв’язок обох половин здійснюється через білу і сіру спайки.

6

КОРА ВЕЛИКИХ ПІВКУЛЬ

Головний мозок (encephalon cerebrum) складається з правої і лівої півкуль, стовбурової частини, яка включає проміжний, середній і задній мозок (міст, мозочок), а також довгастий мозок.

Будова головного мозку

Пошарове розташування клітин кори називають цитоархітектонікою. Кора складається з шести шарів:

1) молекулярного (lamina molecularis), що складається з невеликої кількості дрібних асоціативних веретеноподібних клітин з довгими горизонтальними дендритами і низхідними аксонами, які утворюють горизонтальні колатералі;

2) зовнішнього зернистого (lamina granularis externa), утвореного дрібними нейроцитами до10 мкм, які мають округлу, кутасту, пірамідальну форму, і зірчастими нейроцитами; дендрити цих клітин піднімаються до молекулярного шару аксонів або ідуть у білу речовину, або, утворюючи дуги, також надходять до тангенціального сплетення волокон молекулярного шару;

3) пірамідального (lamina piramidalis) — найтовщого шару, утвореного клітинами пірамідальної форми, величина яких послідовно збільшується від10 до40 мкм. Верхівки пірамідних нейроцитів спрямовані до поверхні кори. Від верхівки відходить верхівковий дендрит, від бокової поверхні— бокові дендрити і від основи — аксон;

4) **внутрішнього зернистого (lamina granularis interna),** утвореного дрібними зернистими нейроцитами і численними горизонтальними волокнами. У деяких полях він розвинутий дуже сильно (наприклад, у зоровій зоні кори) і може повністю бути відсутнім (у прецентральній закрутці);

5) **ганглiонарного (lamina ganglionaris),** утвореного великими пiрамiдальними клiтинами(клiтини Беца). Це дуже великi клiтини, якi досягають у висоту 120 мкм i в ширину— 80 мкм. Аксони цих клiтин прямують до рухових ядер головного i спинного мозку, утворюючи велику кiлькiсть колатералiв, i справляють гальмiвну дiю на кору;

6) **поліморфного (lamina multiformis),** утвореного нейроцитами різноманітної, переважно веретеноподібної форми. Дендрити цих клітин досягають молекулярного шару, аксони ідуть у білу речовину в складі еферентних трактів головного моз- ку.

Структурно-функціональноюодиницею кори є модуль. Це вертикальна колонка діаметром близько 300 мкм.

Модуль організований навколо кортико-кортикального волокна, що іде або від пірамідальних клітин тієї ж півкулі (асоціативне волокно), або від протилежної (комісуральне). Модуль містить дваталамо-кортикальнихволокна. Це специфічні аферентні волокна, що закінчуються в 4-му шарі кори.

У корі виділяють: асоціативні волокна, які зв’язують окремі ділянки кори однієї півкулі, комісуральні — зв’язують кору різних півкуль, іпроекційні, що з’єднують як аферентні, так і еферентні волокна з ядрами нижчих відділів центральної нервової системи.

Ці волокна в корі півкуль утворюють радіальні промені, що закінчуються в пірамідальному шарі.

До складу стовбурової частини мозку входять довгастий мозок, міст, мозочок і структури середнього і проміжного мозку.

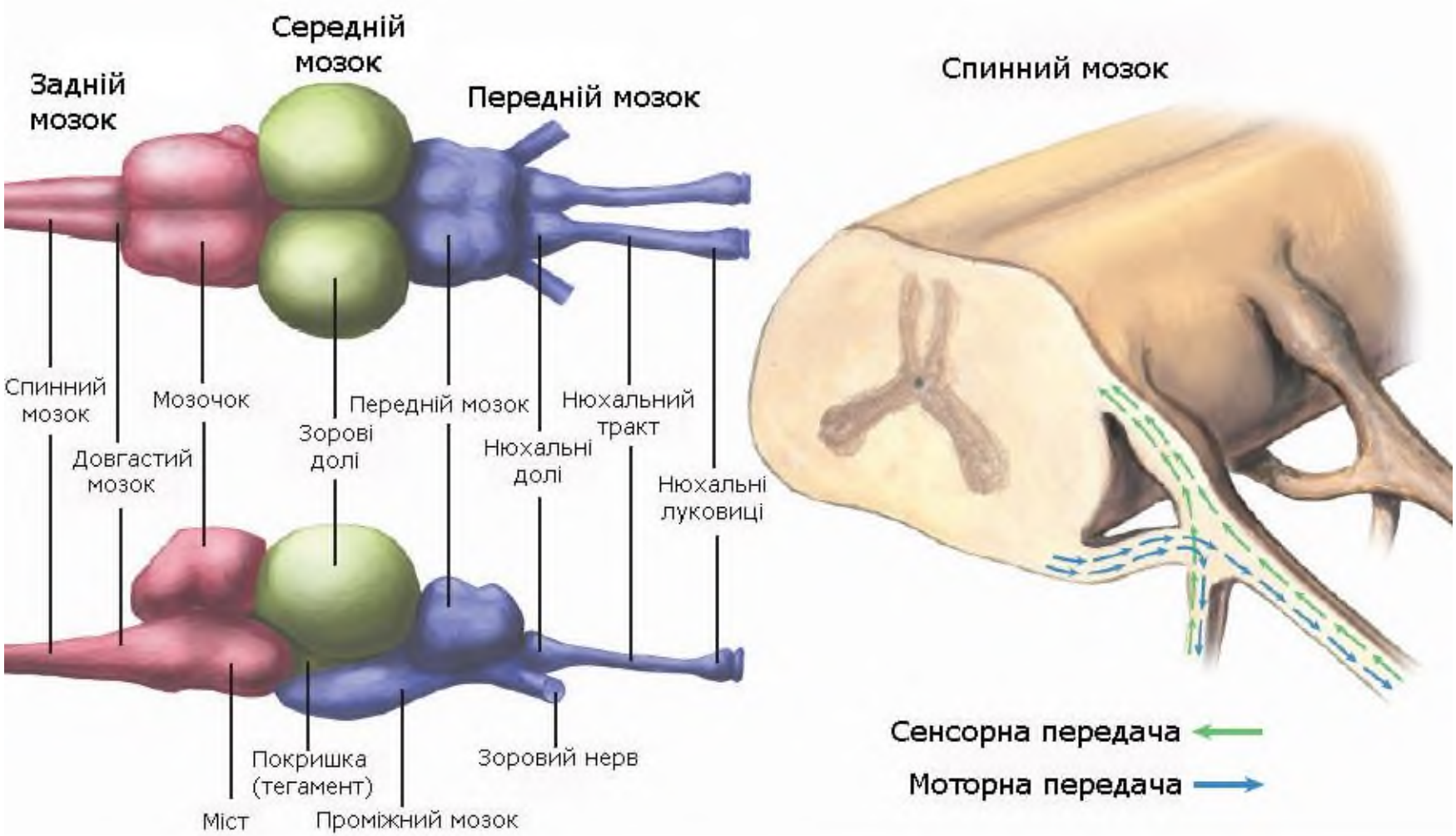

Довгастий мозок (medulla oblongata)містить ядра черепномозкових нервів: під’язикового, додаткового, блукаючого, язикоглоткового, присінково-завиткового, а також перемикаючі ядра — нижнє, медіальне додаткове і заднє додаткове оливні ядра.

Міст (pons Varolii) має дорзальну (покришкову) і вентральну частини. Дорзальна частина містить волокна провідних шляхів довгастого мозку, ядра V–VIII черепних нервів, ретикулярну формацію мосту. Вентральна частина має власні ядра мосту і волокна пірамідних шляхів, які розміщуються поздовжньо.

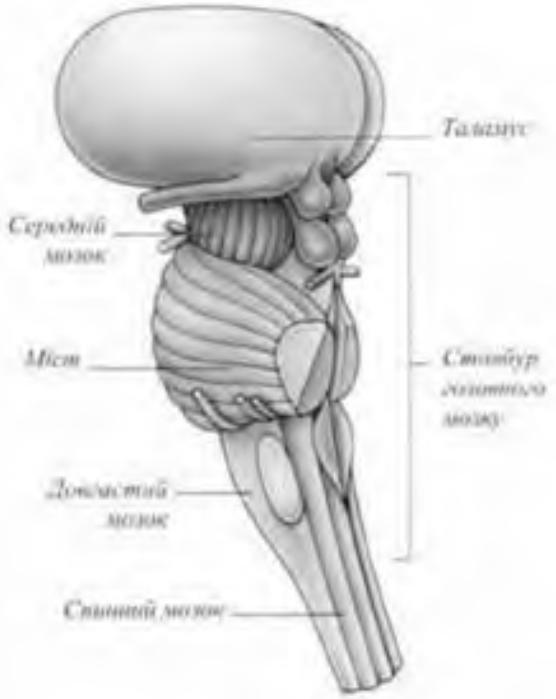

Середній мозок (mesencephalon) складається з даху середнього мозку, покришки середнього мозку, чорної речовини та ніжок мозку.

Чотиригорбкове тіло складається з пластинки даху, двох ростральних (верхніх) і двох каудальних (нижніх) горбиків.

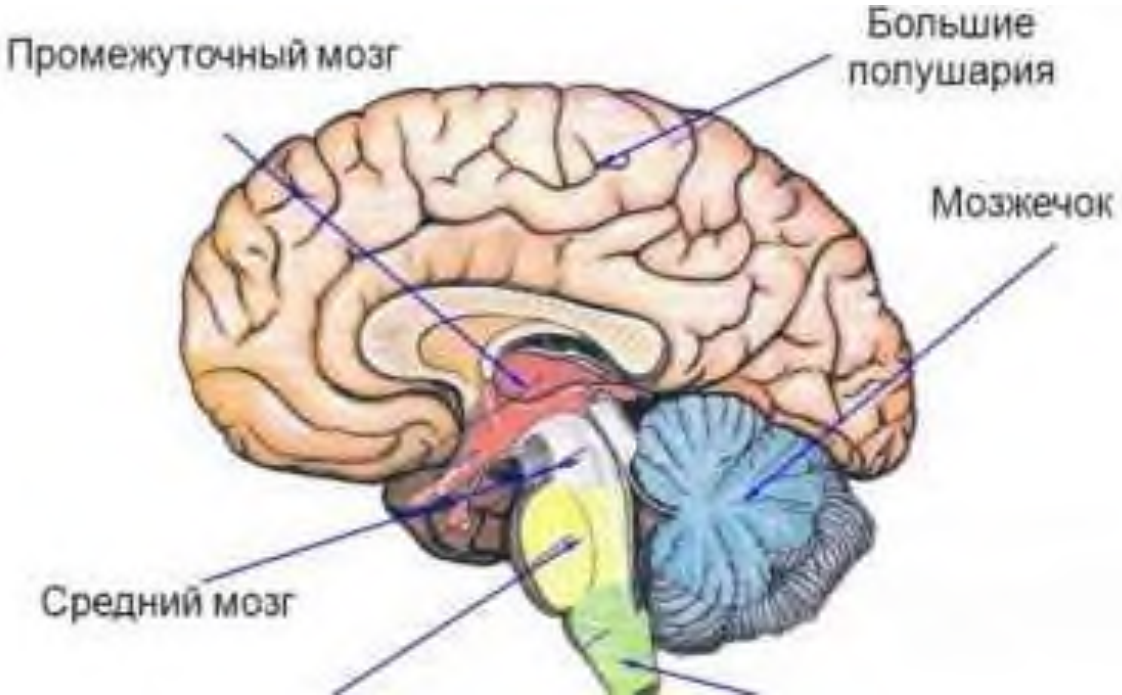

Проміжний мозок (diencephalon) складається із зорового бугра (talamus) і підбугрової ділянки (гіпоталамічної).

Зоровий бугор містить багато ядер, відокремлених одне від одного прошарками білої речовини.

У гіпоталамусі розташовуються центри регулювання температури тіла, кров’яного тиску, водно-електролітногоі ліпідного обміну, а також нейросекреторні ядра.

Мозочок (cerebellum) — центральний орган рівноваги і координації рухів тіла, який забезпечує підтримку тонусу м’язів. Він складається з двох півкуль, покритих сірою речовиною(кора мозочка).

Основна маса сірої речовини в мозочку розташовується в корі, менша частина лежить глибоко в білій речовині у вигляді центральних ядер.

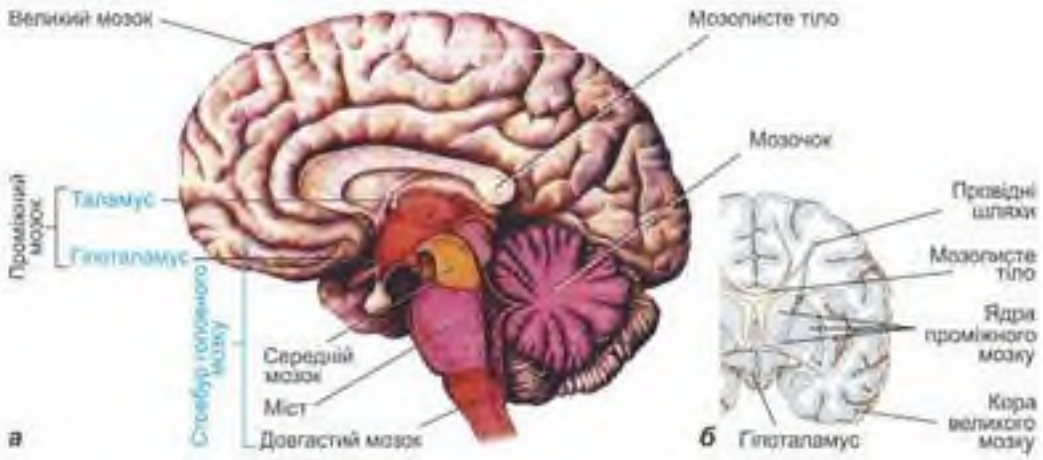

Іл. 104. Головний мозок: а — загальний план будови; б — сіра та біла речовини

Дякую за увагу!

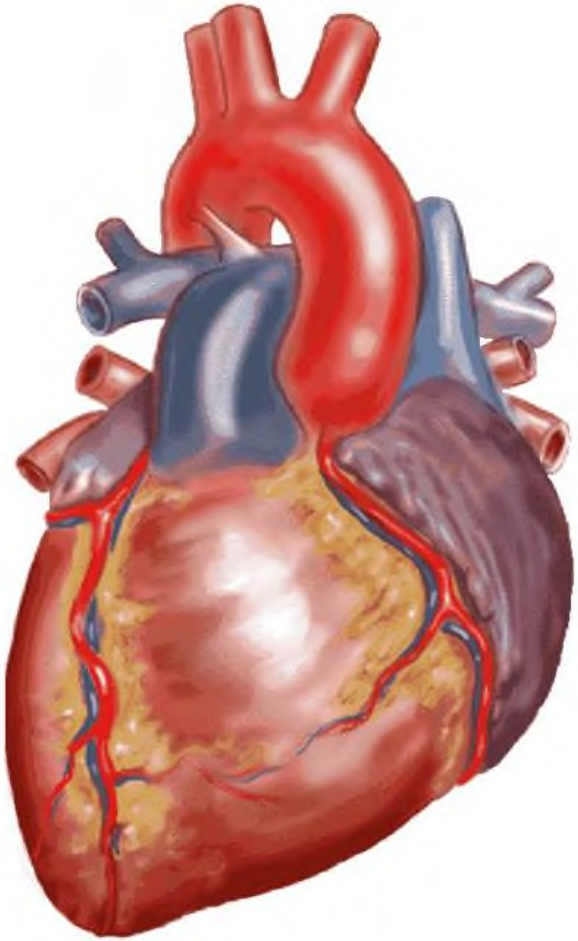

СЕРЦЕВО – СУДИННА СИСТЕМА

План

1. Характеристика артерій
2. Судини мікроциркуляторного русла.
3. Характеристика вен.
4. Лімфатичні судини.
5. Серце.

РЕКОМЕНДОВАНА ЛІТЕРАТУРА

1. Вахаюк Т. Гістологія з технікою гістологічних досліджень. Київ. 2018 . 260с.
2. Гістологія. Цитологія. Ембріологія : підруч. для студентів / за ред. : О. Д. Луцика, Ю. Б. Чайковського . Вінниця : Нова Кн., 2020. 496 с.
3. Горальський Л. П. Хомич В. Т., Кононський О. І.Основи гістологічної техніки і морфофункціональні методи досліджень у нормі та при патології . Житомир: «Полісся», 2011. 288 с.
4. Луцик О.Д., Чайковьский Гістологія. Цитологія. Ембріологія . Вінниця. Нова книга. 2018. 592с.
5. Новак В. П. Цитологія, гістологія, ембріологія. Біла Церква, 2005. 256 с.
6. Степанеко О., Міршнченко О., Зайченко Л. Гістологія, цитологія та ембріологія. Атлас. 2020. 152с.
7. Побережець Ю. М. Методичні вказівки для виконання лабораторних робіт та організації самостійної роботи з дисципліни «Цитологія, гістологія, ембріологія» для студентів спеціальності 212 «Ветеринарна гігієна, санітарія і експертиза» для аграрних вищих навчальних закладів III-IV рівнів акредитації. 2018. 112 с.
8. Шепітько В. І., Єрошенко Г. А., Лисаченко О. Д., Борута Н. В., Вільхова О. В. Гістологія, цитологія, ембріологія. Навчальний посібник. Полтава. 2017. 130с.

1.

Серцево-судинна система включає:

- **серце**
- **артерії**
- **судини мікроциркуляторного русла**
- **вени**
- **лімфатичні судини.**

Серце і замкнута мережа судин забезпечує циркуляцію крові в організмі.

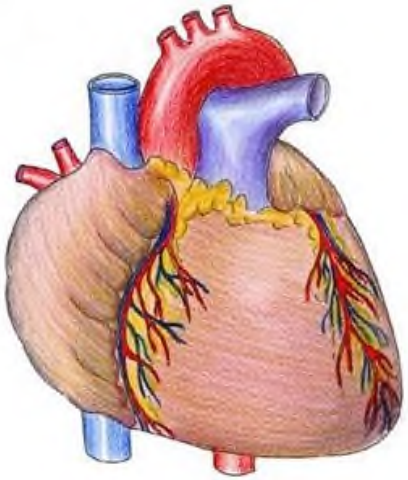

Артерії (arteriae) транспортують кров до органів і регулюють їх кровопостачання.

Гемодинамічні умови в артеріях характеризуються **великою швидкістю кровотоку і високим кров'яним тиском**.

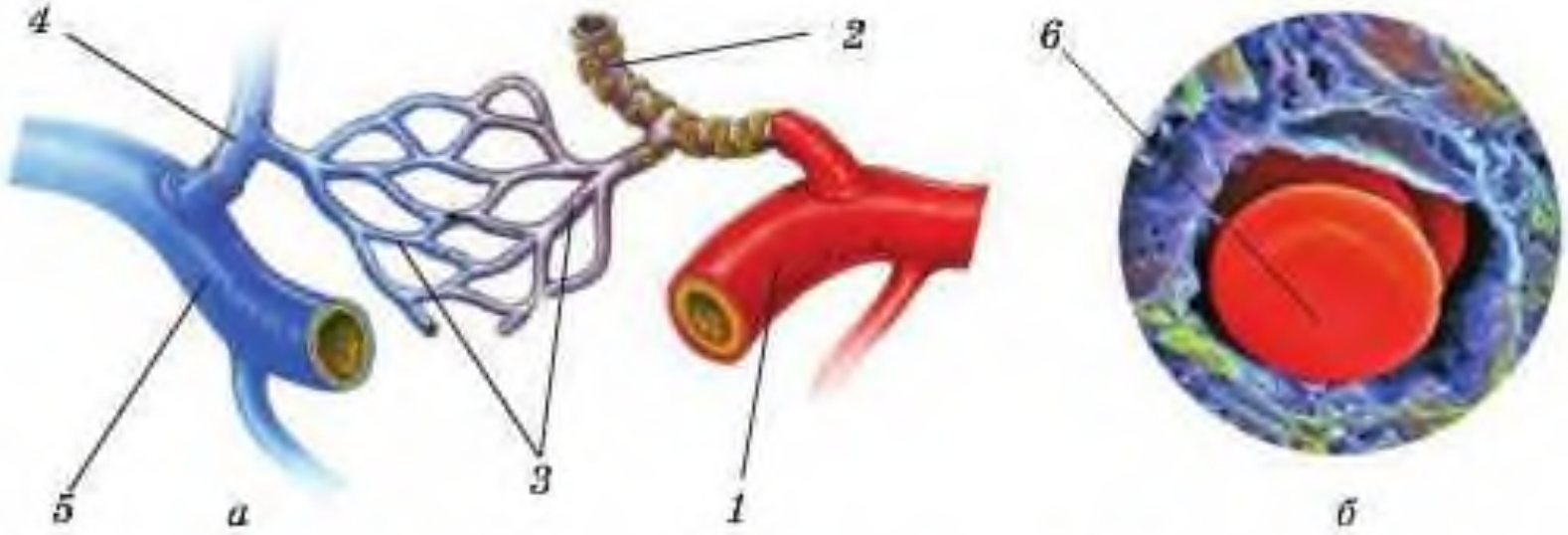

Мал. 19.1. Кровоносні судини (*а*) і просвіт капіляра (*б*): 1 — артерія; 2 — артеріола; 3 — капіляри; 4 — венула; 5 — вена; 6 — еритроцит

За особливостями будови артерії поділяються на три типи:

- **м'язового типу (артерії тіла, кінцівок, внутрішніх органів);**

- **змішаного, м'язово-еластичного типу (сонна, підключична і ін.);**

- **еластичного типу (аорта і легенева артерія).**

Артерії еластичного типу. **До них відносяться судини крупного калібру, такі як аорта і легенева артерія, в яких кров протікає під високим тиском і з великою швидкістю.**

1 - внутрішня оболонка; 2 - середня оболонка; 3 - зовнішня оболонка

Артерії змішаного типу, стінка їх складається з трьох оболонок:

- **внутрішньої;**
- **середньої;**
- **зовнішньої.**

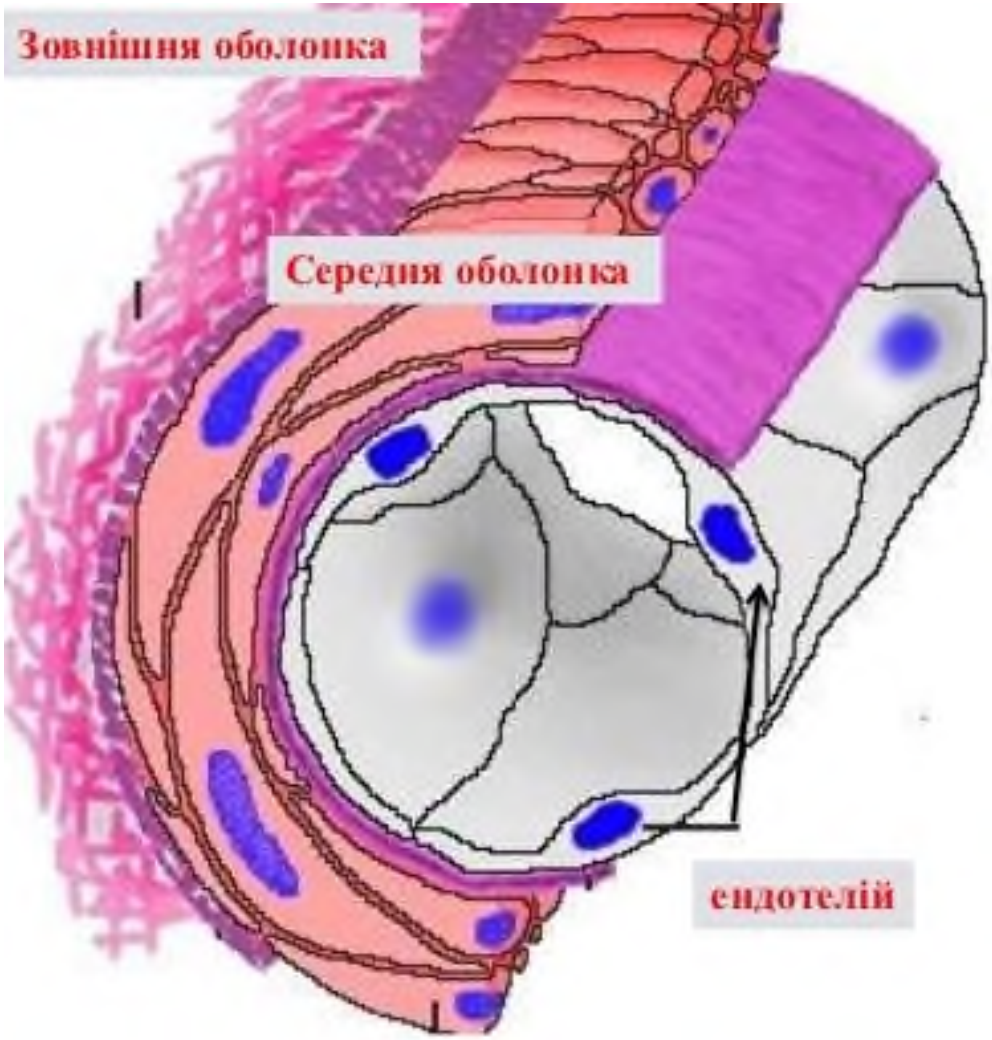

Внутрішня оболонка складається з трьох шарів:

- **ендотелію на базальній мембрані;**
- **підендотеліального шару;**
- **внутрішньої еластичної мембрани.**

Середня оболонка містить гладкі міоцити, розташовані циркулярно у вигляді спіралі, еластичні волокна розташовані радіально, спірально і дугоподібно.

2. Судини мікроциркуляторного русла.

Мікроциркуляторне русло включає:

- **капіляри**
- **артеріоли**
- **венули**
- **артеріоловенулярні анастомози**

за допомогою яких відбувається взаємозв'язок між артеріями та венами.

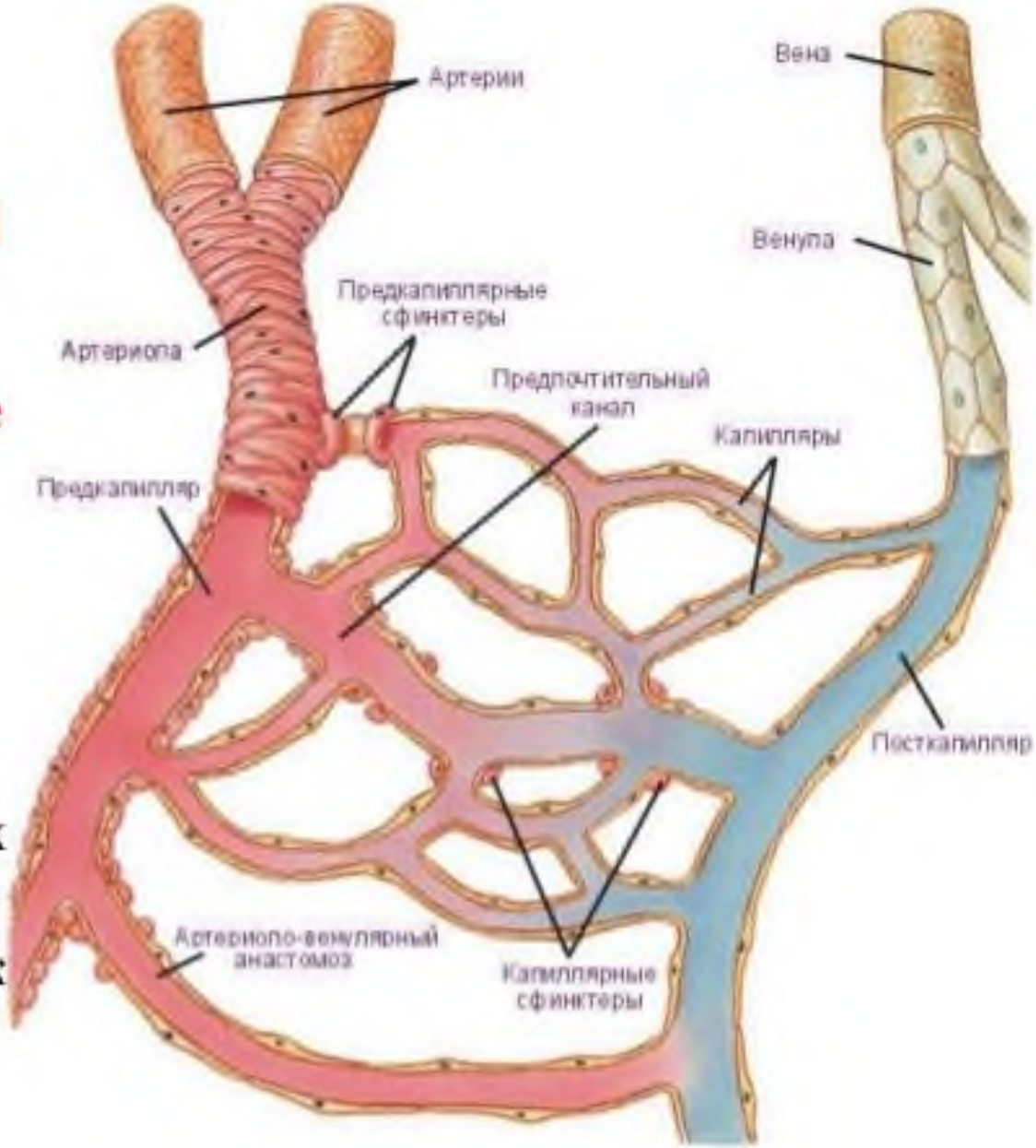

Цей функціональний комплекс кровоносних судин, оточений лімфатичними капілярами та судинами і разом із навколишньою сполучною тканиною виконує такі важливі функції як:

- **регуляція кровопостачання органів,**
- **транскапілярний обмін,**
- **дренаж, депонування крові.**

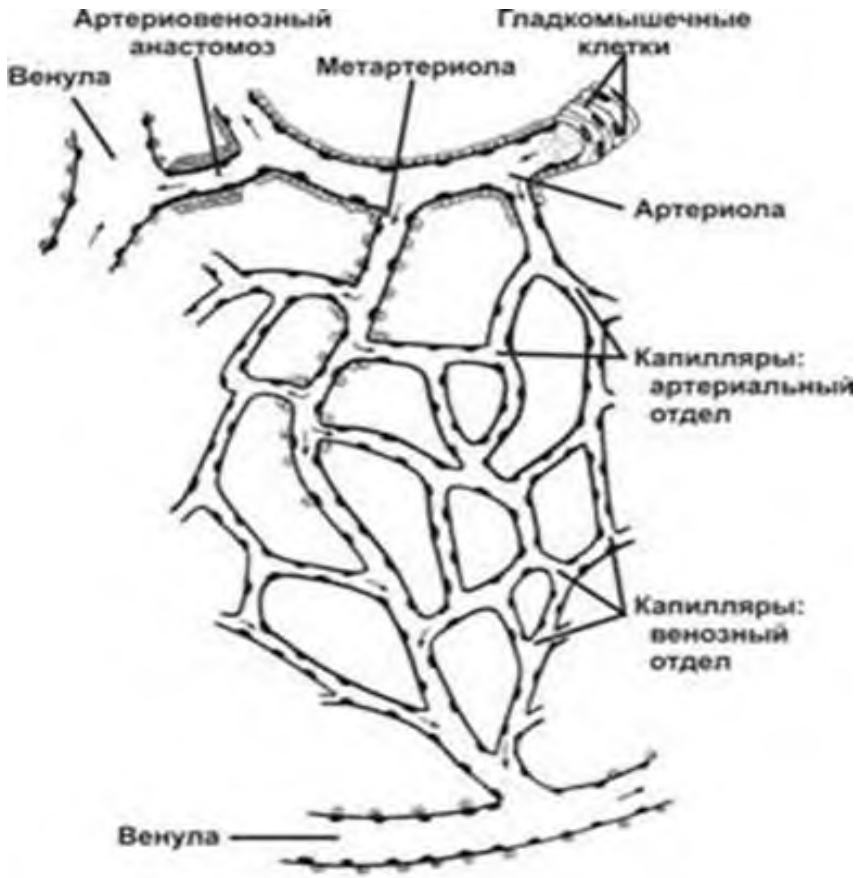

Схема мікроциркуляторного русла.

•Артеріола ®

•метартеріола ®

•капілярна сітка з двома відділами — артеріальний і венозний

• венула.

•Артеріоловенулярні анастомози з’єднують артеріоли з венулами.

Артеріоли – дрібні судини діаметром 50-100 мкм, поступово перехідні в капіляри. Основна функція артеріол – регулювання притоки крові в основну обмінну ланку МЦР – гемокапіляри.

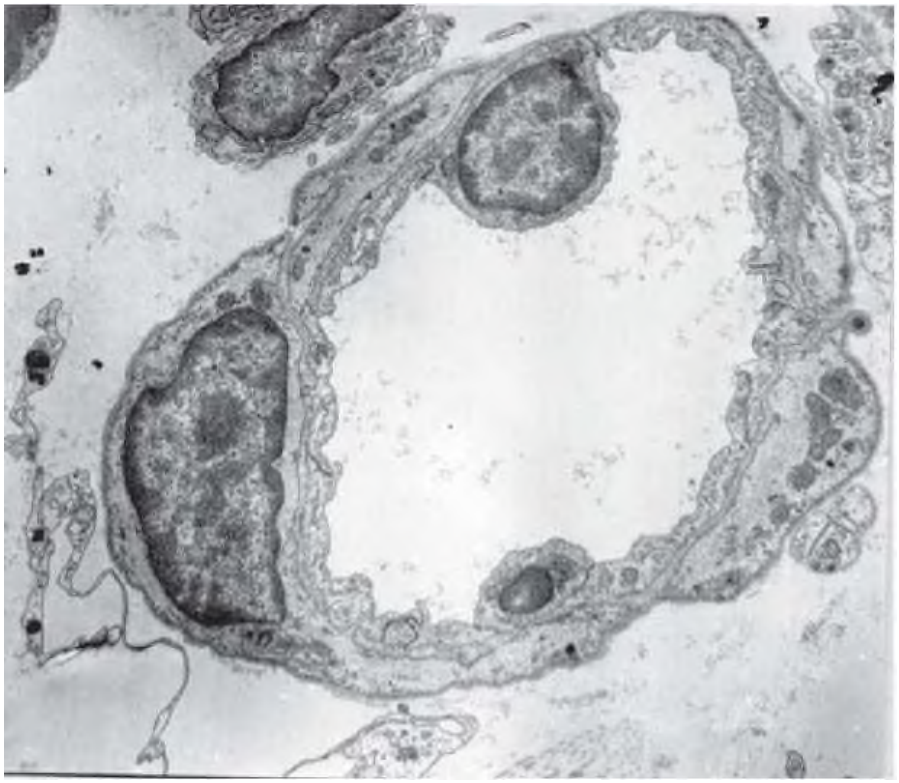

Артеріола на поперечному зрізі

У стінці капілярів розрізняють три шари:

- **внутрішній, представлений ендотеліальними клітинами, розташованими на базальній мембрані;**
- **середній, складається з перицитів, ув'язнених в базальну мембрану;**
- **зовнішній з адвентиціальних клітин і тонких колагенових волокон, занурених в аморфну речовину.**

Венули.

Розрізняють три різновиди венул:

- капілярні
- збірні
- м’язові .

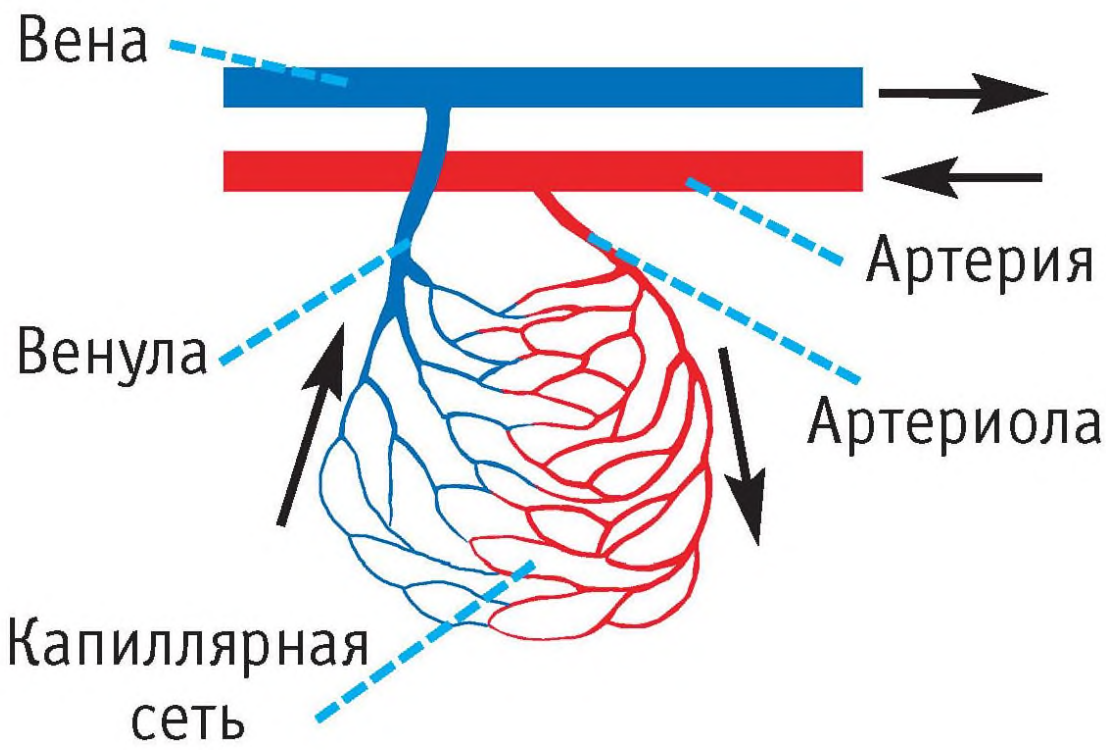

3.

Венозний відділ МЦР разом з лімфатичними капілярами виконує дренажну функцію, регулюючи гемо-лімфатичну рівновагу між кров'ю і позасудинною рідиною, видаляючи продукти метаболізму тканин.

Через стінки венул, так само як через капіляри, мігрують лейкоцити. Повільний кровотік і низький кров'яний тиск, а також розтяжність цих судин створюють умови для депонування крові.

Вени (venae) забезпечують повернення крові до серця, депонування крові. Загальний план будови вен такий же, як і артерій, але має свої особливості:

- **стінка вени тонша, ніж у відповідної артерії;**
- **у венах переважають колагенові волокна, а еластичні волокна розвинені слабо;**
- **відсутня зовнішня еластична мембрана, внутрішня еластична мембрана розвинена слабо;**
- **просвіт вени на препараті має часто неправильну форму, тоді як у артерій він круглий;**
- **відносно найбільшу товщину у венах має зовнішня оболонка, а в артеріях - середня оболонка;**
- **наявність клапанів в деяких венах.**

По калібру вени підрозділяють на **великі, середні і малі**.

Вени класифікуються залежно від розвитку м'язових елементів в її стінці:

- Вени безм’язового типу.
- Вени із слабким розвитком м'язових елементів.
- Вени з середнім розвитком м'язових елементів.
- Вени з сильним розвитком м'язових елементів.

4.
Лімфатичні судини.

Лімфатична система проводить лімфу від тканин у венозне русло. У функціональному відношенні лімфатичні судини тісно зв'язні з кровоносними судинами, особливо в області розташування судин мікроциркуляторного русла. Саме тут відбувається утворення тканинної рідини і проникнення її в лімфатичне русло.

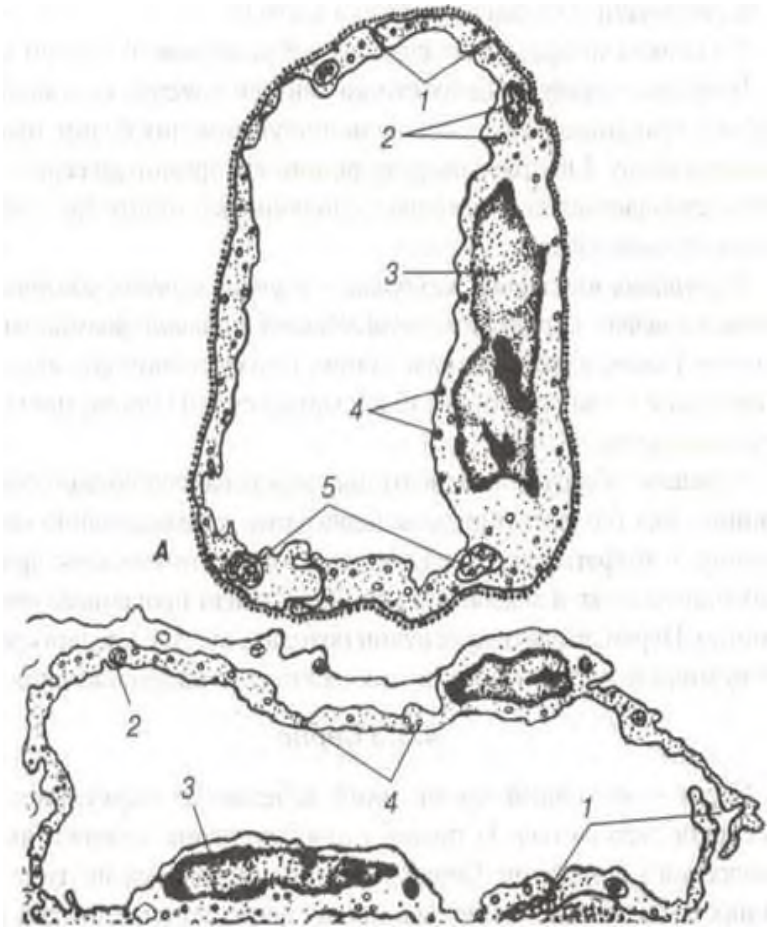

1-межі між клітинами; 2-мітохондрії; 3-ядро ендотеліоцита; 4-піноцитозні вакуолі; 5-гіперосміровані мітохондрії.

Класифікація. Серед лімфатичних судин розрізняють:

- **лімфатичні капіляри**
- **інтралімфатичні судини**
- **екстралімфатичні судини**
- **грудна протока**
- **права лімфатична протока.**

Лімфатичні капіляри є канальці, що сліпо починаються, в які з тканин поступає тканинна рідина разом з продуктами обміну речовин. Стінка їх утворена тільки ендотелієм.

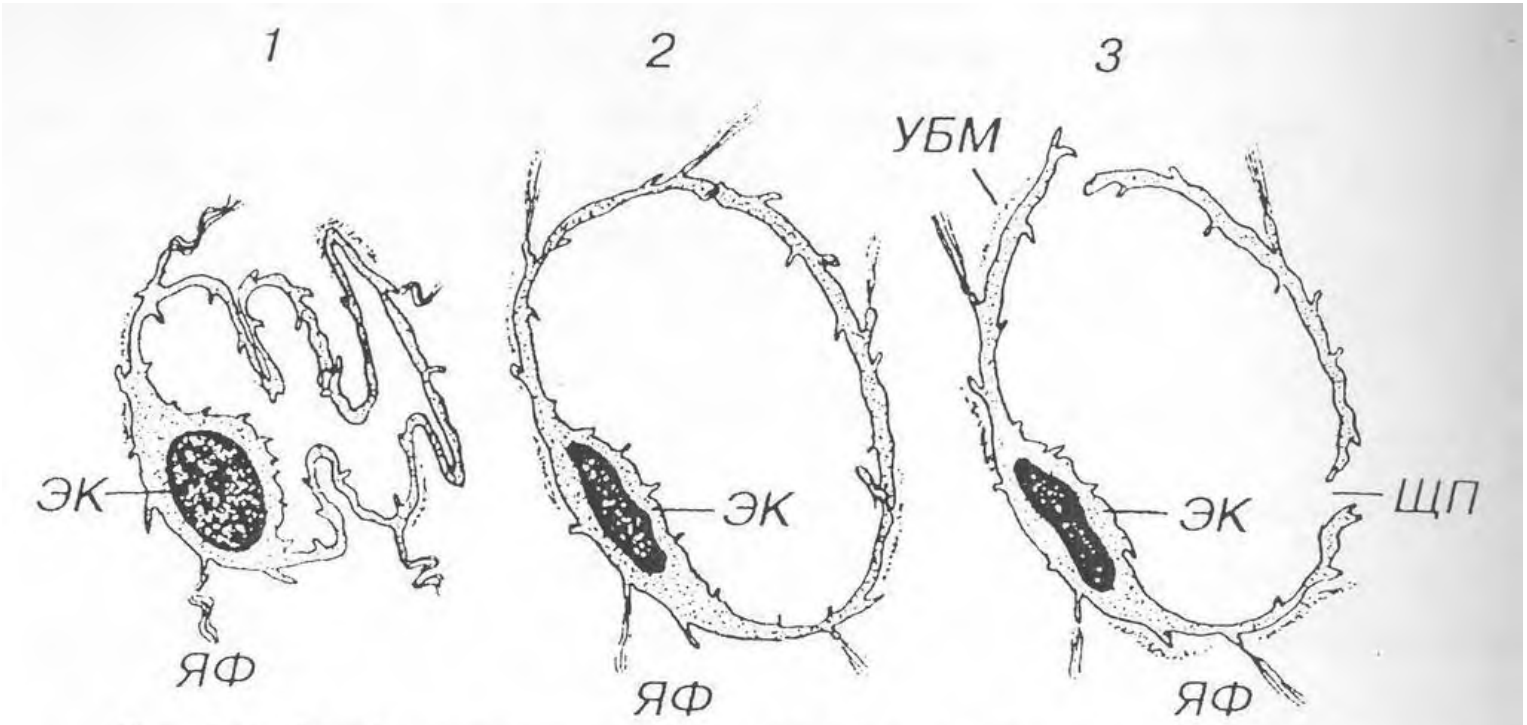

Рис. 1-7. *Лимфатические капилляры в различном функциональном состоянии:* 1 - спавшийся, 2 - заполненный лимфой, 3 - с расширенными межклеточными щелевидными пространствами. ЭК - эндотелиальные клетки, ЯФ - якорные филаменты, ЩП - щелевидные пространства, УБМ - участки базальной мембраны.

Лімфатичний вузол

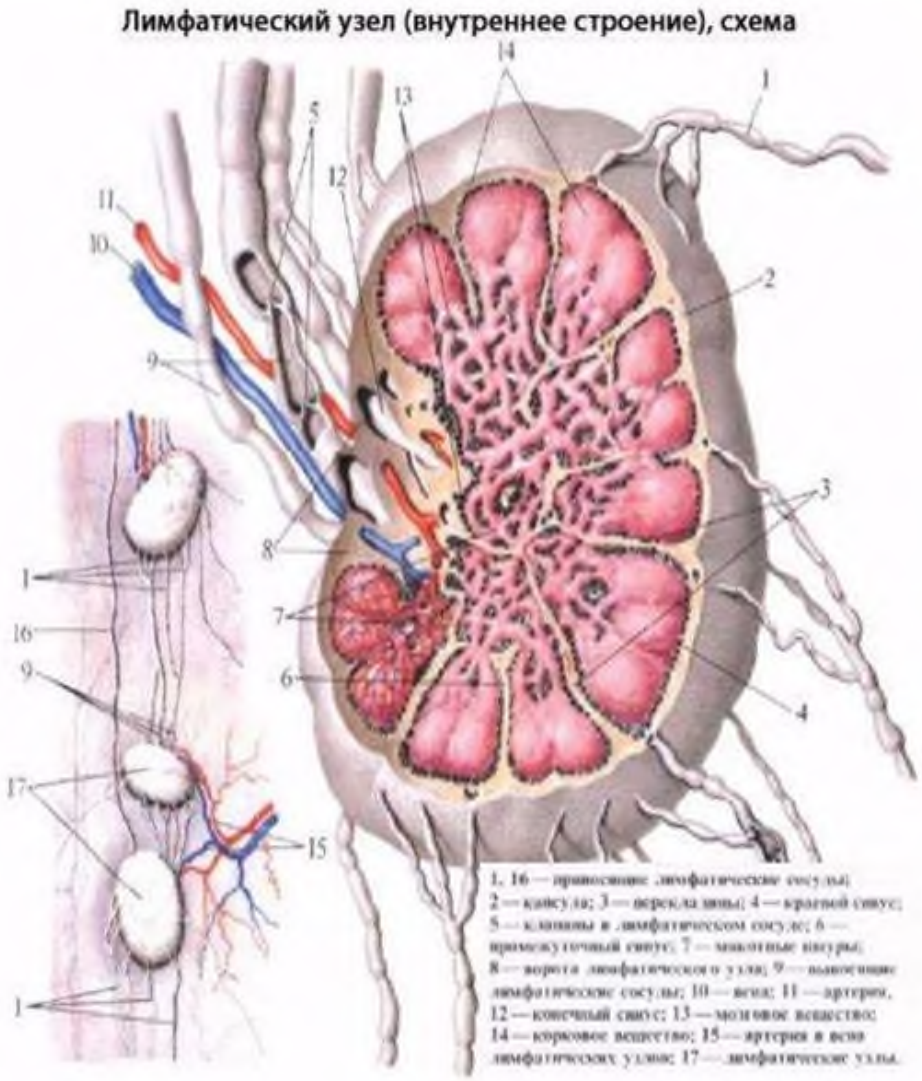

- **Функції:**
- **1. Антиген-незалежне диференціювання Т- і В-лімфоцитів, набуття ними імунної компетенції.**
- **2. Очищення лімфи від сторонніх часточок.**

Серце

Це – порожнистий орган серцево-судинної системи, який виконує функцію перерозподільного насоса та забезпечує приведення крові у рух.

Стінка серця утворена трьома оболонками:

- **внутрішньою – ендокардом**
- **середньою – міокардом**
- **зовнішньою – епікардом, який є вісцеральним листком перікарду**

Серед клітин кардіоміоцитів розрізняють:

- **типові (скоротливі та секреторні)**
- **атипові (провідні)**

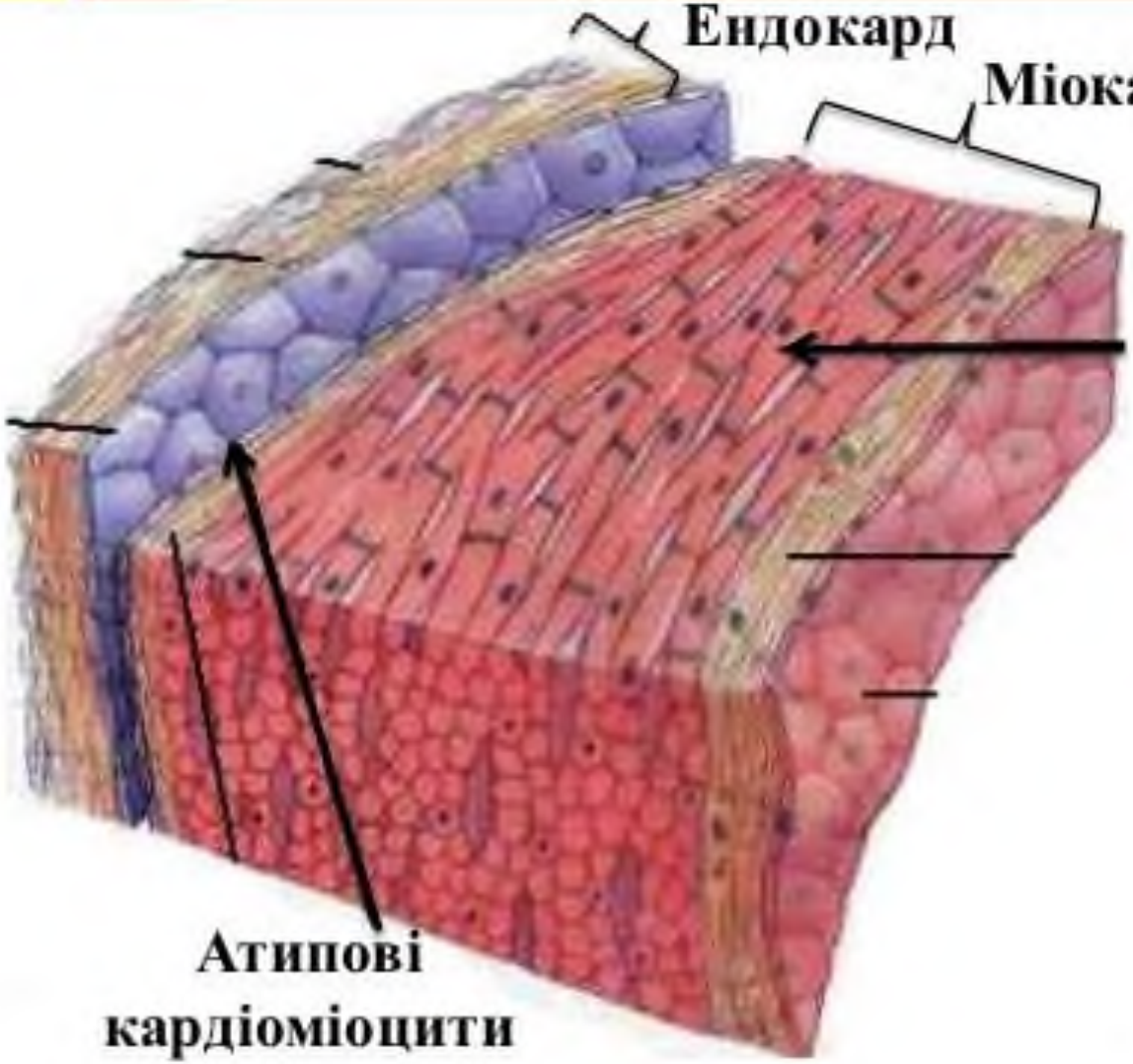

Провідна система серця об'єднує м'язові клітини, формуючі і провідні імпульси до скоротливих кардіоміоцитів.

У її склад входять:

синусо-передсердний вузол,

предсердно-шлуночковий вузол,

предсердно-шлуночковий пучок Гісса.

Волокна Пуркіньє.

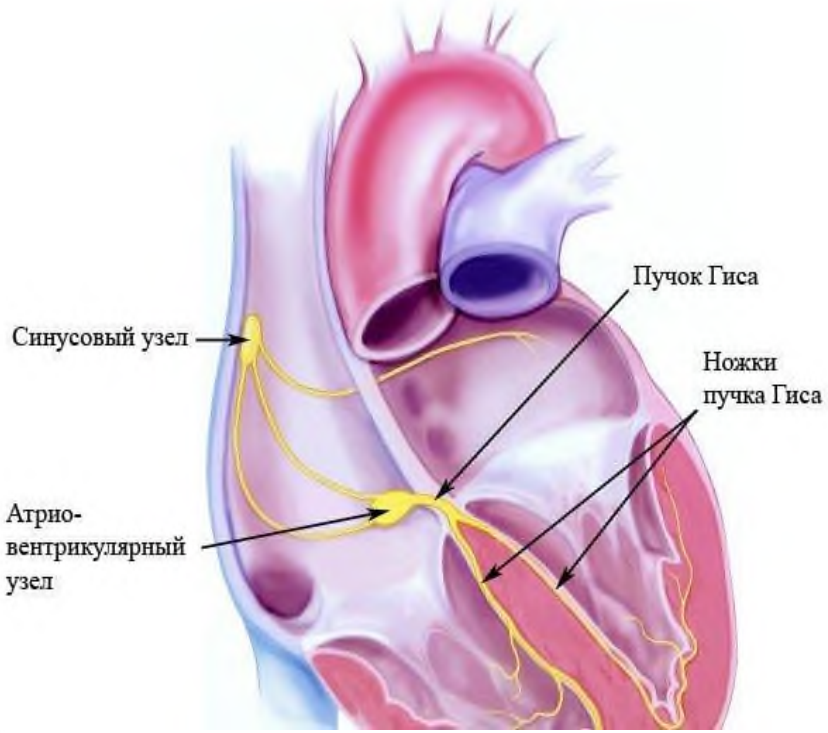

ДЯКУЮ ЗА УВАГУ!

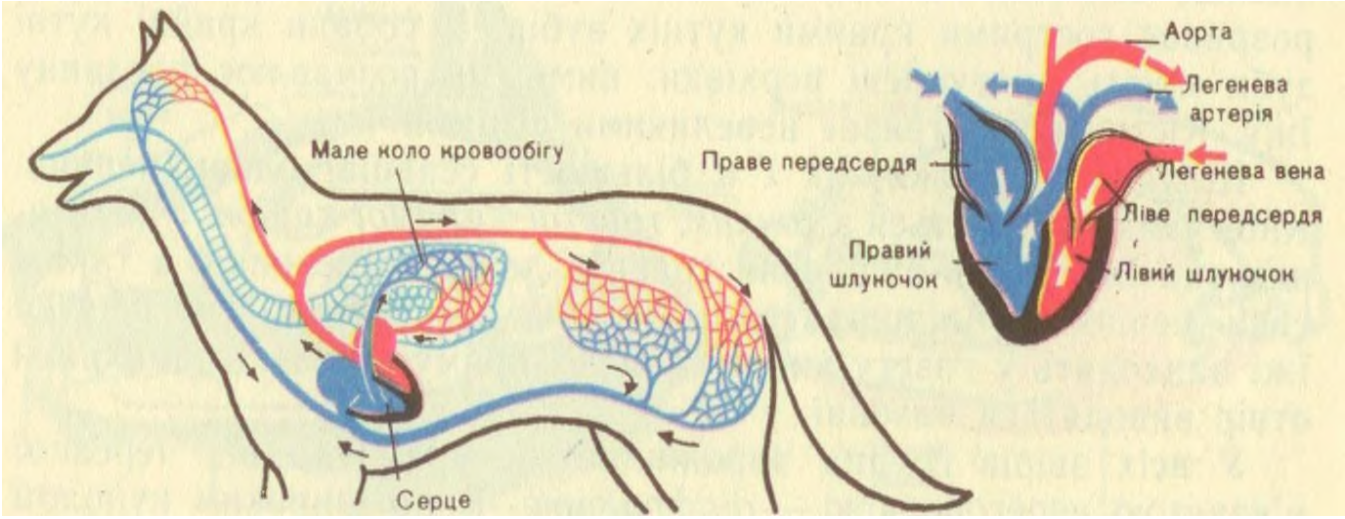

Органи кровотворення і імунологічного захисту

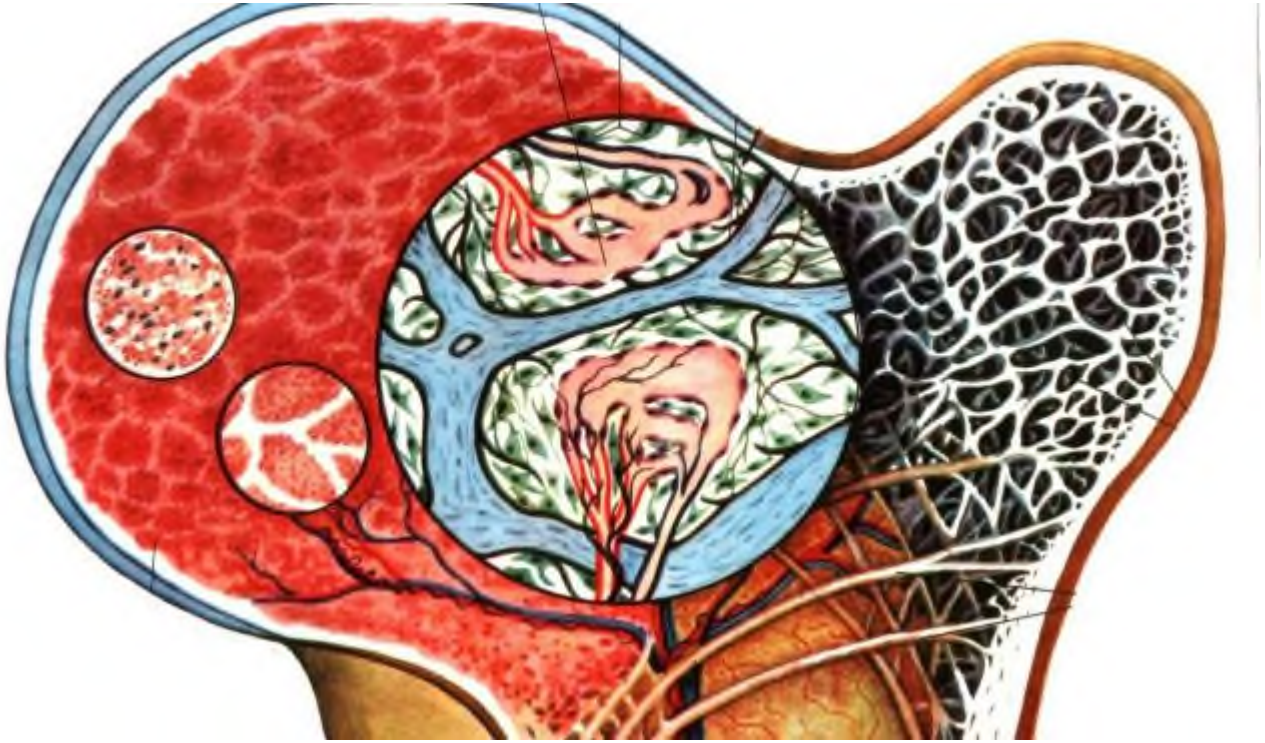

План

1. Загальний план будови, функціональне значення і класифікація органів кровотворення.
2. Червоний кістковий мозок
3. Тимус.
4. Периферичні органіи кровотворення і імунологічного захисту
5. Міжклітинні взаємодії у забезпеченні імунного захисту організму.

РЕКОМЕНДОВАНА ЛІТЕРАТУРА

1. Вахаюк Т. Гістологія з технікою гістологічних досліджень. Київ. 2018 . 260с.
2. Гістологія. Цитологія. Ембріологія : підруч. для студентів / за ред. : О. Д. Луцика, Ю. Б. Чайковського . Вінниця : Нова Кн., 2020. 496 с.
3. Горальський Л. П. Хомич В. Т., Кононський О. І.Основи гістологічної техніки і морфофункціональні методи досліджень у нормі та при патології . Житомир: «Полісся», 2011. 288 с.
4. Луцик О.Д., Чайковьский Гістологія. Цитологія. Ембріологія . Вінниця. Нова книга. 2018. 592с.
5. Новак В. П. Цитологія, гістологія, ембріологія. Біла Церква, 2005. 256 с.
6. Степанеко О., Міршнченко О., Зайченко Л. Гістологія, цитологія та ембріологія. Атлас. 2020. 152с.
7. Побережець Ю. М. Методичні вказівки для виконання лабораторних робіт та організації самостійної роботи з дисципліни «Цитологія, гістологія, ембріологія» для студентів спеціальності 212 «Ветеринарна гігієна, санітарія і експертиза» для аграрних вищих навчальних закладів III-IV рівнів акредитації. 2018. 112 с.
8. Шепітько В. І., Єрошенко Г. А., Лисаченко О. Д., Борута Н. В., Вільхова О. В. Гістологія, цитологія, ембріологія. Навчальний посібник. Полтава. 2017. 130с.

1

До системи кровотворення та імунного захисту належать: червоний кістковий мозок, тимус, скупчення лімфоїдних елементів у стінці травного каналу та дихальних шляхів, лімфатичні вузли, гемолімфатичні вузли, селезінка.

Органи кровотворення і імунологічного захисту

Розрізняють центральні і периферичні органи кровотворення і імунологічного захисту.

До центральних органів відносяться:

- червоний кістковий мозок;
- тимус (вилочкова залоза).

Функції центральних органів кровотворення:

- **утворення всіх видів формених елементів крові;**
- **забезпечення умов для антиген незалежного розмноження лімфоцитів.**

До периферичних органів відносяться:

- **лімфатичні вузли;**
- **селезінка;**
- **лімфатичні вузлики травного каналу і дихальних шляхів.**

2

Червоний кістковий мозок (medulla ossium rubra) в дорослому організмі знаходиться в епіфізах трубчастих кісток і в губчастій речовині плоских кісток.

Загальна маса червоного кісткового мозку – 4-5% маси організму, що при масі тіла 70 кг становить 3-3,5 кг.

Функції червоного кісткового мозку: утворення еритроцитів, тромбоцитів, гранулоцитів, моноцитів, В-лімфоцитів і попередників Т-лімфоцитів.

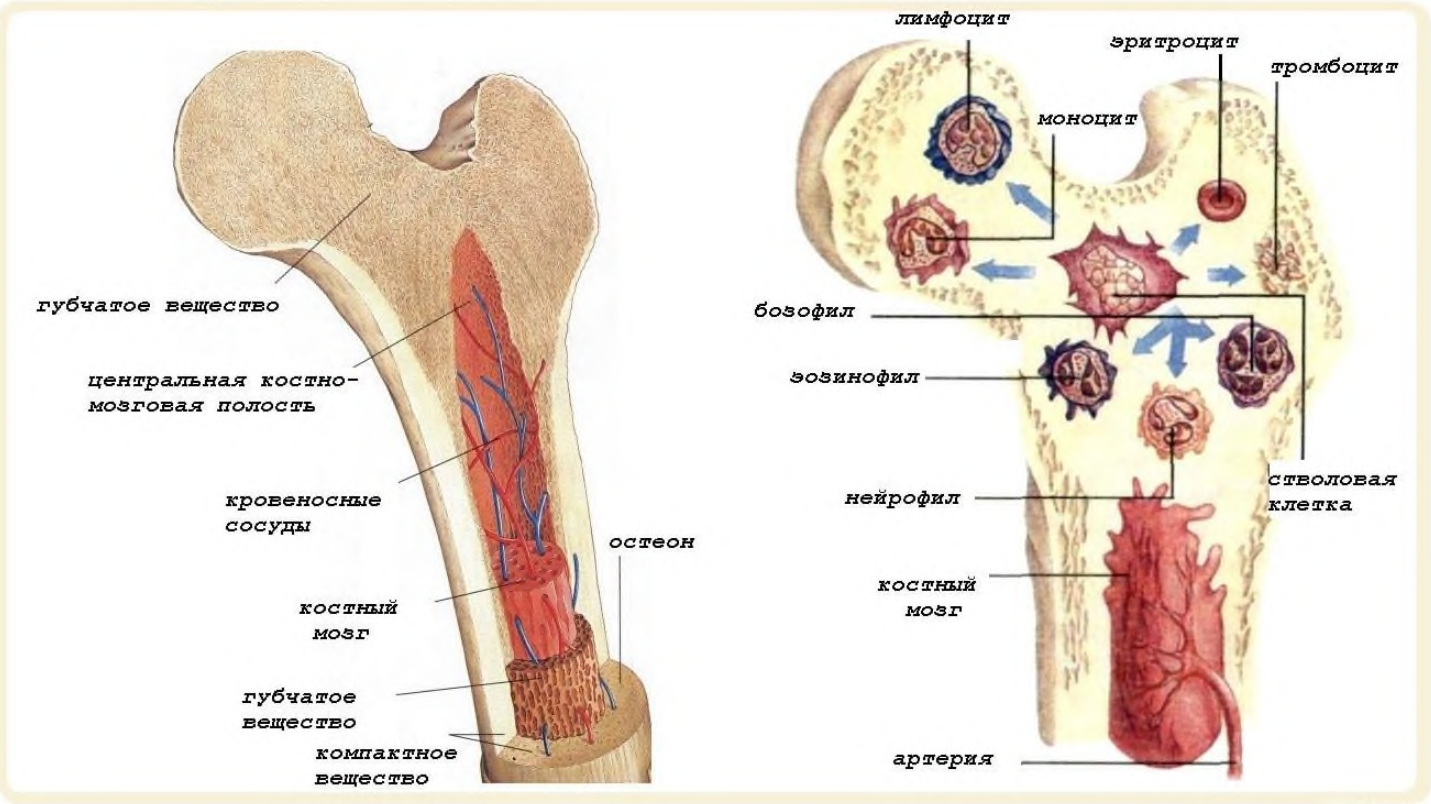

Кістковий мозок має напіврідку консистенцію, на вигляд він темно-червоного кольору. Трабекули губчастих кісток утворюють опору для ретикулярної тканини, яка у свою чергу служить каркасом для гемопоетичних клітин – стовбурових, напівстовбурових, диферонів еритроцитарного, тромбоцитарного, гранулоцитарного, моноцитарного та лімфоцитарного рядів.

У червоному кістковому мозку, розрізняють:

- **грубу строму (скелет);**
- **ніжну строму;**
- **паренхіму.**

Іннервація. Кістковий мозок іннервуєтся від сплетінь найближчих кровоносних судин, нервів і м'язів. Нерви входять у кістковий мозок з кровоносними судинами через канали кістки.

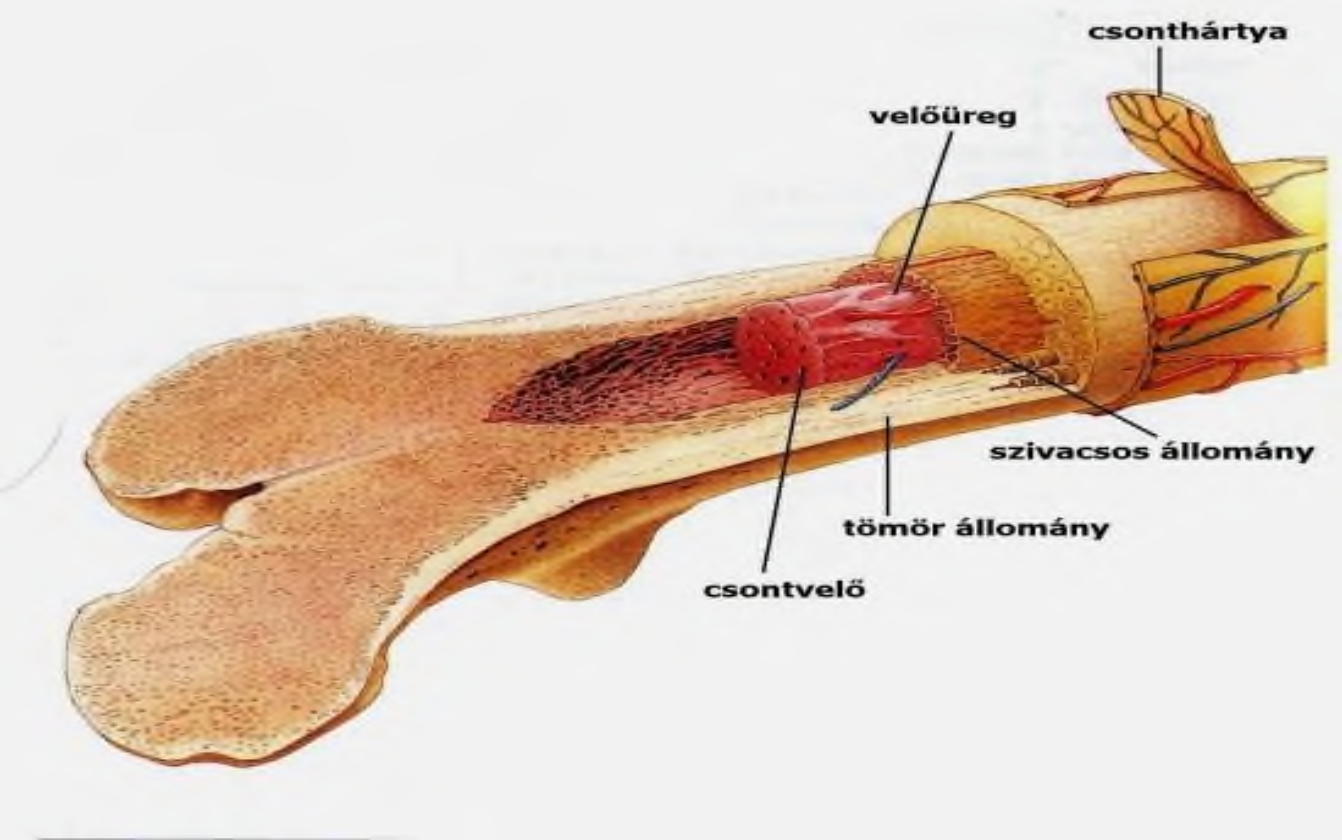

Процес розмноження і дозрівання клітин відбувається інтенсивно біля ендосту. Червоний кістковий мозок містить багато кровоносних судин. Особливо добре розвинені гемокапіляри з щілиновидними отворами (синусоїдальні), які забезпечують вихід зрілих клітин крові в кровоносні судини.

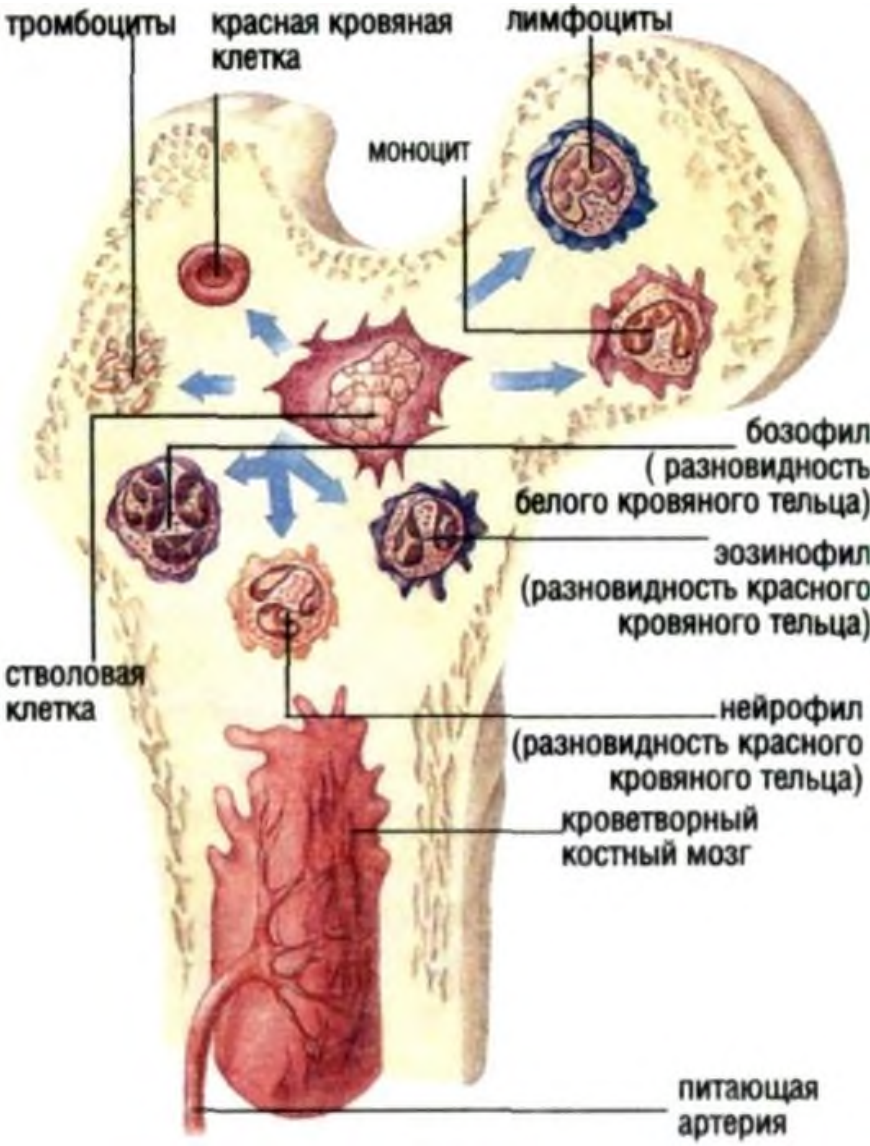

Тимус (thymus) - центральний орган лімфоцитопоезу і імуногенезу.

Функції тимуса:

- **розмноження Т-лімфоцитів;**
- **дозрівання (антигеннезалежна диференціювання) Т-лімфоцитів;**
- **вироблення Тимозину, тимуліна, тимопоетина, які забезпечують розмноження і дозрівання Т-лімфоцитів в центральних і периферичних органах кровотворення;**
- **вироблення біологічно активних речовин:**
  - **інсуліноподібного чинника (знижує рівень цукру в крові);**
  - **кальцитоніноподібного чинника (знижує рівень кальцію в крові);**
  - **чинника зростання (забезпечує зростання тіла).**

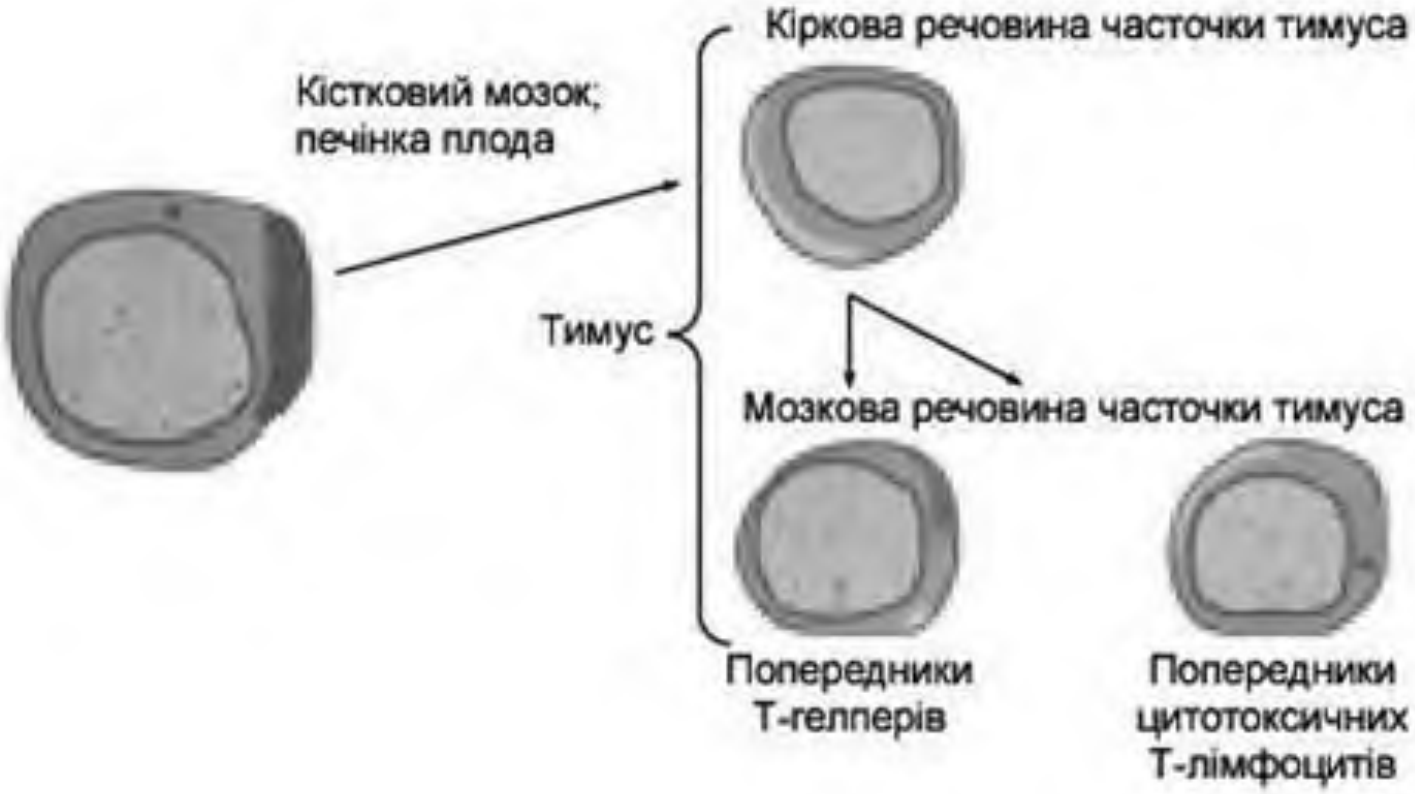

Схема міграції попередників ефекторних форм Т- лімфоцитів.

Мозкова речовина часточки тимуса утворена:

- **малими, середніми і великими Т-лімфоцитами;**
- **Т-лімфобластами;**
- **епітеліоретикулоцитами;**
- **макрофагами.**

4.

Лімфатичні вузлики (noduli lymphatici) в стінці травної трубки і дихальних шляхів людини вважають диссоційованим аналогом сумки Фабріциуса птахів, тобто центральним органом В-лімфопоеза.

У них отримують, іммунокомпетентну (отримують рецептори для різних антигенів) В-лімфоцити, які поступають сюди з червоного кісткового мозку.

Лімфатичні вузли є бобовидної форми потовщення по ходу лімфатичних судин. У лімфатичних вузлах відбувається антигензалежне розмноження. У - і Т-лімфоцитів, придбання ними імунній компетенції, а також очищення лімфи від чужорідних частинок.

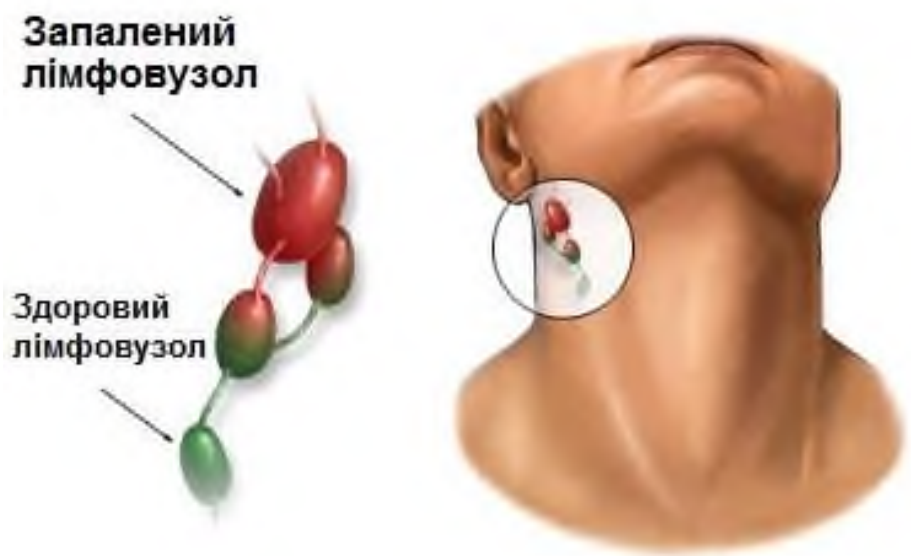

У лімфатичному вузлі розрізняють:

- грубу строму - капсулу і трабекулу;
- ніжну строму - ретикулярну сполучну тканину;
- паренхіму - В- і Т-лімфоцити, макрофаги, дендритні клітини.

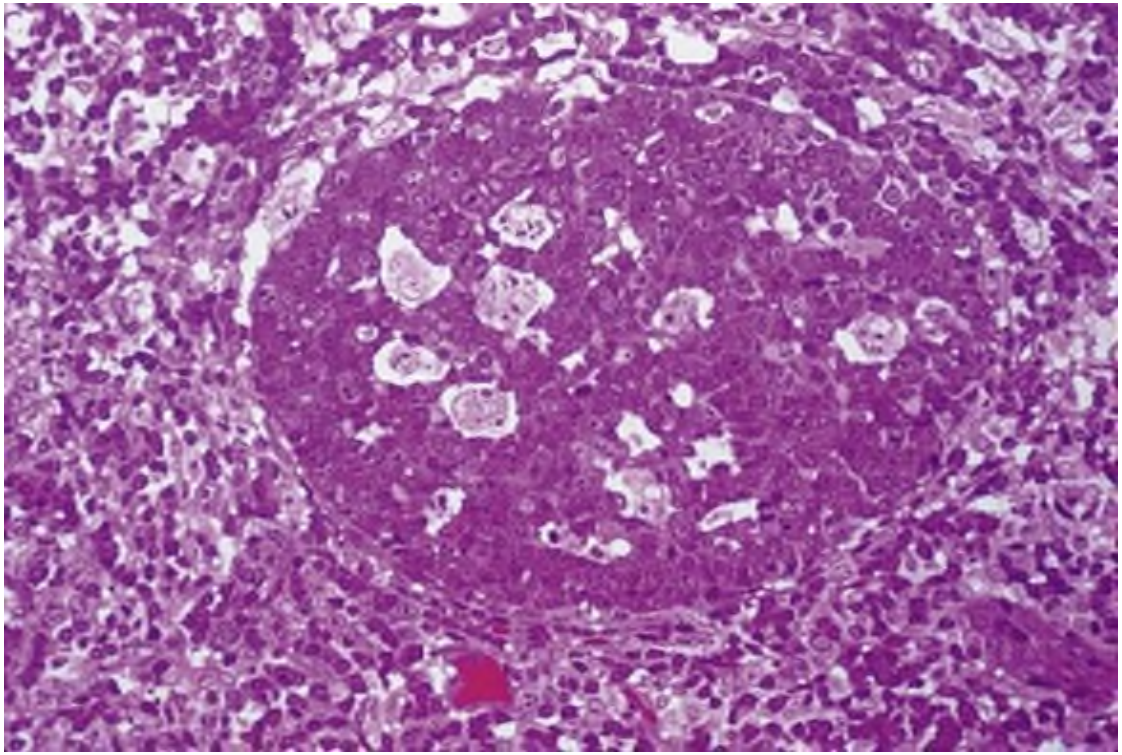

Світлова мікрофотографія фолікула лімфатичного вузла, х 400. Забарвлення гематоксиліном-еозином. Видно крупні дендритні клітини, які стимулюють антигензаллежне розмноження В-лімфоцитів.

У лімфатичному вузлі виділяють:

- **кіркова речовина;**
- **паракортикальну зону;**
- **мозкова речовина.**

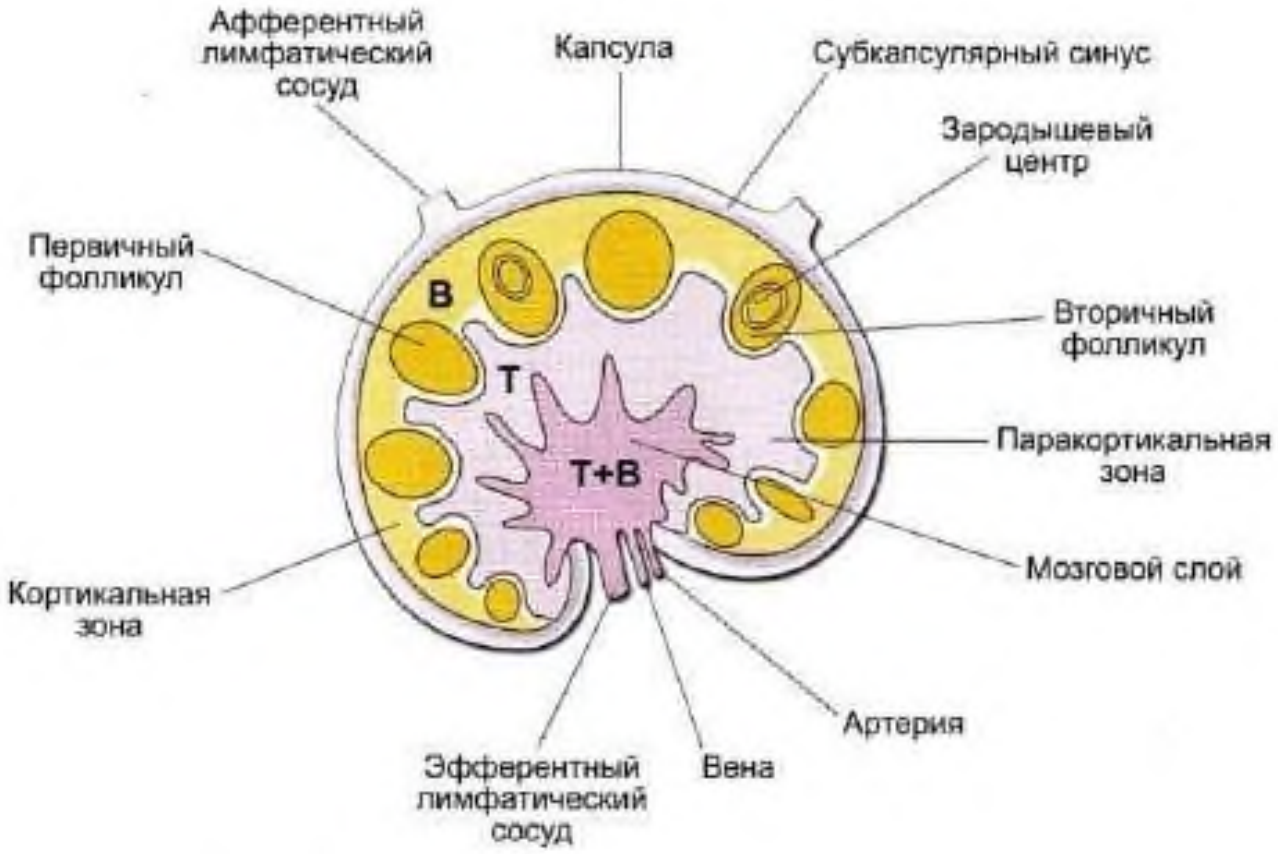

Рис. 1.8. Схематическое строение лимфатического узла и распределения Т- и В-лимфоцитов (Хаитов Р.М., 2005)

ГЕМОЛІМФАТИЧНІ ВУЗЛИ (*nodi lymphatic haemalis*) — особливий різновид лімфатичних вузлів, у синусах яких циркулює не лімфа, а кров, і які виконують функцію як лімфоїдного, так і мієлоїдного кровотворення.

СЕЛЕЗІНКА (*splen, lien*) — непарний орган, розміщений у черевній порожнині. Селезінка має довгасту форму, локалізується у лівому підребер'ї. Маса її 100...150 г, розміри 10х7х5 см.

5

Міжклітинні взаємодії у забезпеченні імунного захисту організму.

Для адекватної реакції на сторонні речовини, що потрапляють в організм (антигенну стимуляцію), необхідна взаємодія і кооперація різних видів клітин імунної системи.

Серед них розрізняють клітини макрофагічної природи — моноцити крові, гістіоцити-макрофаги сполучної тканини, кістковомозкові, перитонеальні, альвеолярні макрофаги, клітини Лангерганса шкіри, М-клітини епітелію кишки, клітини Кащенко-Хофбауера плаценти, зірчасті ретикулоендотеліоцити печінки, дендритні та інтердигітуючі клітини лімфатичних вузлів і селезінки, остеокласти кісткової тканини, мікрогліоцити нервової системи.

Є група так званих мікрофагів, до яких належать нейтрофільні гранулоцити крові, а також клітини, які при певних умовах функціонування можуть проявляти фагоцитарні властивості — ендотеліоцити, фіброкласти.

Імунокомпетентні клітини:

Т-лімфоцити (65-75%) забезпечують реакції клітинного імунітету та регуляцію гуморального імунітету

В-лімфоцити (5-10%) забезпечують гуморальний імунітет, під впливом антигена диференціюються в **плазмоцити – продуценти антитіл** і в **В-клітини пам'яті**

NK-клітини (10-15%) не мають поверхневих детермінант, характерних для Т- и В-лімфоцитів. Вони убивають деякі інфіковані вірусом і бактеріями клітини та пухлинні клітини власного тіла

Аг-презентуючі клітини – макрофаги та їх похідні (дендритні, інтердигітатні кл., кл. Лангерганса, М-клітини кишечника тощо) – захоплюють, процесують і передають Аг(антиген) іншим імунокомпетентним кл., виробляють інтерлейкіни, секретують простагландин, що пригнічує імунну відповідь

Дякую за увагу!

Система органів чуття

План

1. Орган зору
2. Орган слуху та рівноваги
3. Орган нюху
4. Орган смаку

РЕКОМЕНДОВАНА ЛІТЕРАТУРА

1. Вахаюк Т. Гістологія з технікою гістологічних досліджень. Київ. 2018 . 260с.
2. Гістологія. Цитологія. Ембріологія : підруч. для студентів / за ред. : О. Д. Луцика, Ю. Б. Чайковського . Вінниця : Нова Кн., 2020. 496 с.
3. Горальський Л. П. Хомич В. Т., Кононський О. І.Основи гістологічної техніки і морфофункціональні методи досліджень у нормі та при патології . Житомир: «Полісся», 2011. 288 с.
4. Луцик О.Д., Чайковьский Гістологія. Цитологія. Ембріологія . Вінниця. Нова книга. 2018. 592с.
5. Новак В. П. Цитологія, гістологія, ембріологія. Біла Церква, 2005. 256 с.
6. Степанеко О., Міршнченко О., Зайченко Л. Гістологія, цитологія та ембріологія. Атлас. 2020. 152с.
7. Побережець Ю. М. Методичні вказівки для виконання лабораторних робіт та організації самостійної роботи з дисципліни «Цитологія, гістологія, ембріологія» для студентів спеціальності 212 «Ветеринарна гігієна, санітарія і експертиза» для аграрних вищих навчальних закладів III-IV рівнів акредитації. 2018. 112 с.
8. Шепітько В. І., Єрошенко Г. А., Лисаченко О. Д., Борута Н. В., Вільхова О. В. Гістологія, цитологія, ембріологія. Навчальний посібник. Полтава. 2017. 130с.

Органи чуття *(organa sensorum)* — це периферична части-на аналізаторів.

Аналізатори - стемами, які здатні здійснювати зв ’язок центральної нервової системи з зовнішнім та внутрішнім середовищем.

Система кожного аналізатора складається з трьох частин:

- ***1.)периферичної*, яка здійснює рецепцію, чи сприйняття;**
- **2) *проміжної*, яка представлена провідними трактами і підкірковими утвореннями, завдяки яким передаються імпульси;**
- **3) *центральної* — кора великих півкуль мозку, де відбувається оста-точний аналіз і синтез сприйнятих відчуттів.**

Органи чуття – складові сенсорних систем: 1 – око (зорової); 2 – вухо (слухової); 3 – язик (смакової); 4 – ніс (нюхової); 5 – шкіра (шкірна чутливість)

Побудоване око з очного яблука та допоміжних частин, до яких належать повіки, м'язи очного яблука та слізний апарат.

Орган зору

Очне яблуко має не зовсім правильну кулясту форму з діаметром 24 мм. Воно розташоване у передній частині кісткової орбіти. Між оком і кістковою стінкою очниці лежать жир, сполучна тканина, зв'язки, м'язи і слізна залоза. Око підвішене на зв'язках, так що довільні м'язи, локалізовані в очній ямці, можуть рухати його вниз, догори і з боку в бік.

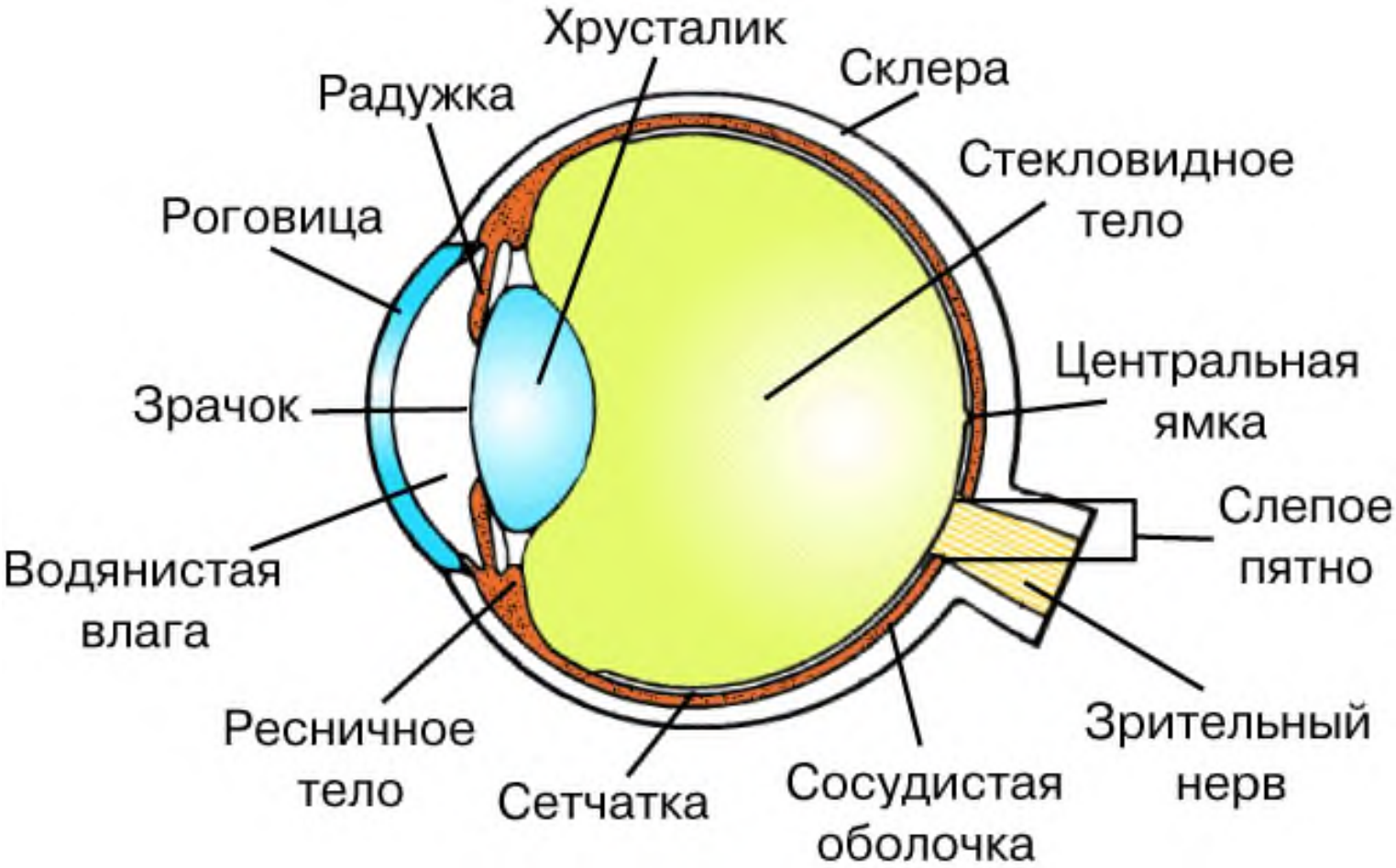

Склера (sclera) - це щільна сполучнотканинна оболонка, яка виконує захисну і опорну функції. Товщина задньої частини склери становить 0,3 - 0,4 мм, поблизу рогівки 0,6 мм. Утворена з пластинок, побудованих з колагенових волокон і розташованих паралельно поверхні ока, між якими містяться фібробласти

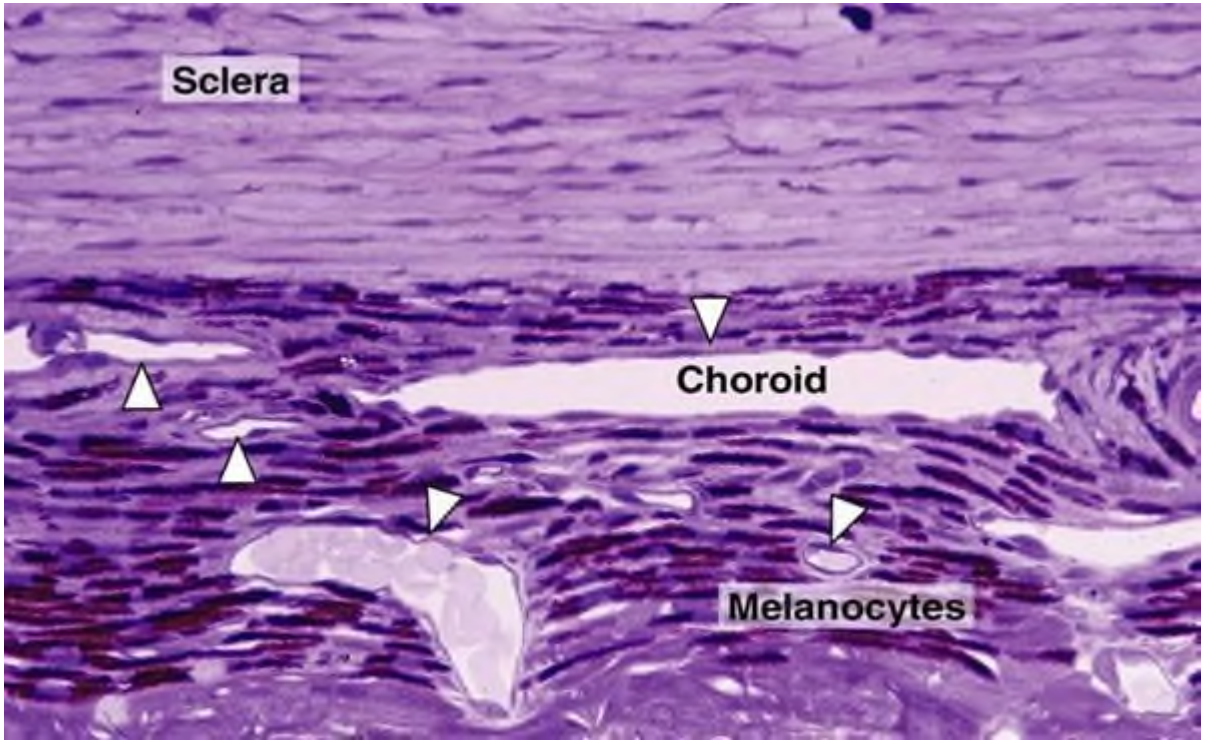

Рогівка (cornea) - це продовження склери, але завдяки особливій будові та хімічному складу вона є прозорою. її товщина у центрі 0,8...0,9 мм, на периферії — 1,0 мм. Показник заломлення — 1,37. У рогівці розрізняють п'ять шарів.

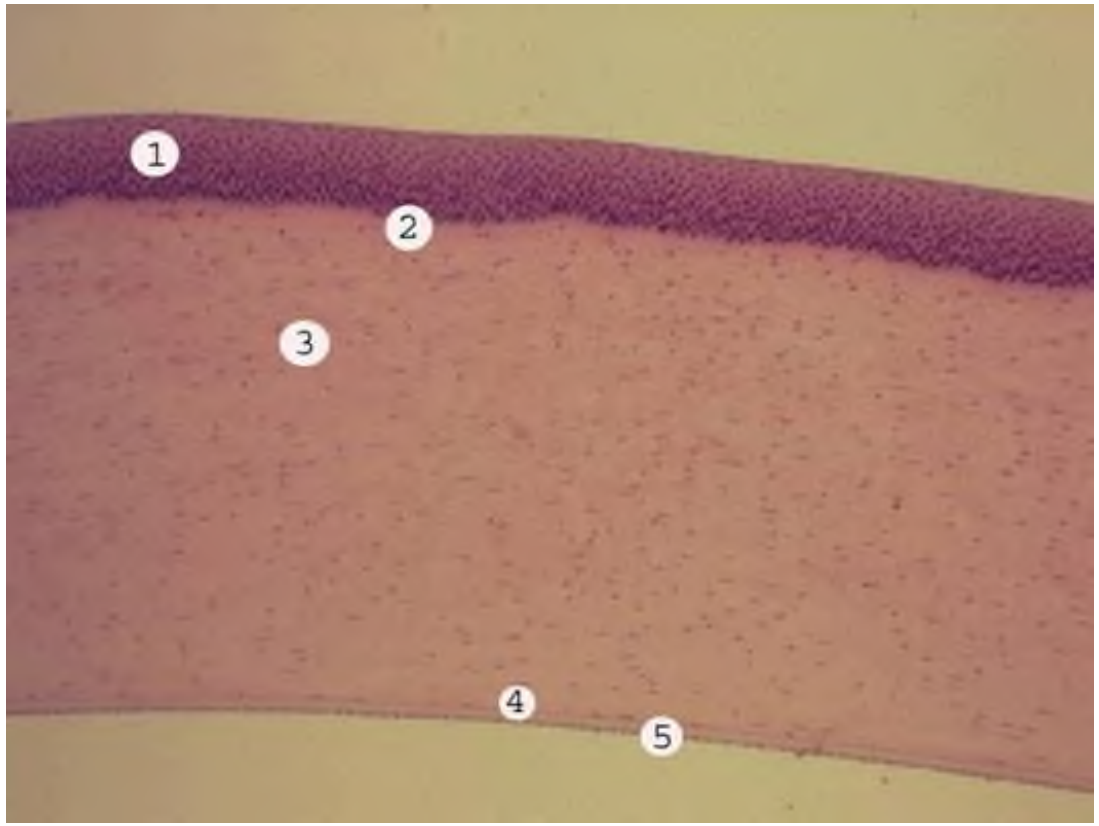

1. Передній епітелій; 2. Передня погранична пластинка; 3. Власна речовина рогівки; 4. Задня погранична пластинка; 5. Задній епітелій рогівки.

Райдужна оболонка, або райддужина, райдужка (iris) відходить спереду від циліарного тіла і є його продовженцям. Райдужка - це забарвлений диск з отвором змінної величини у центрі — зіницею.

Сітківка (retina). Зорова частина сітківки завдяки наявності фоторецепторнихклітин є світлосприймаючою оболонкою. Вона займає простір дна очного яблука до так званого зубчастого краю, де переходить у сліпу сітківку, що вкриває задню поверхню циліарного тіла і райдужки. Зорову частину сітківки підстилає судинна оболонка.

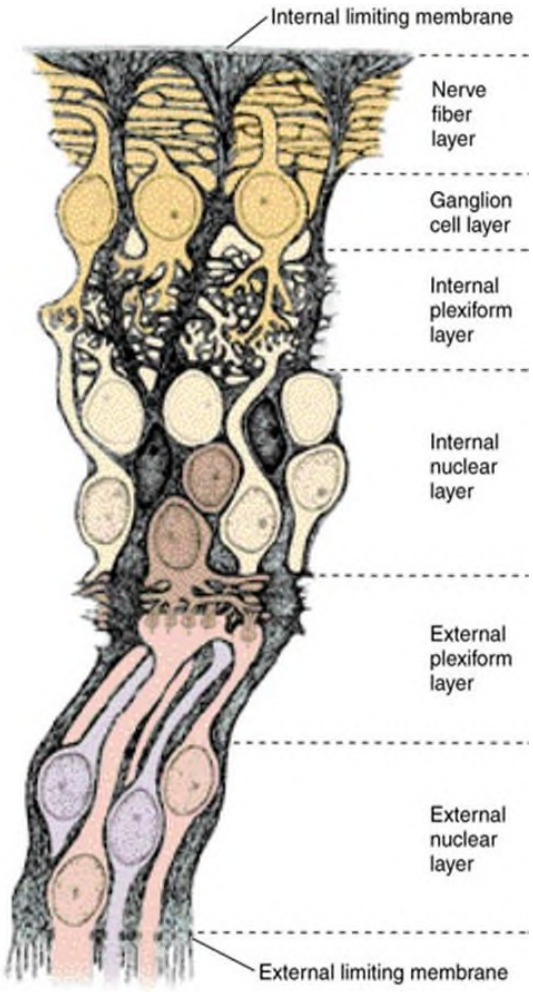

Кришталик - це прозорий двоопуклий утвір, сполучений з циліарним тілом за допомогою волокон війкового пояска. Завдяки цьому кришталик змінює свою форму при скороченні циліарного м'яза і, таким чином, є пасивною частиною акомодаційного апарату ока.

Слізний апарат ока складається із слізних залоз, слізного мішка і слізно-носової протоки.

Слізні залози утворюються з кількох груп складних альвеолярно-трубчастих залоз, серозних за типом секрету. Секрет слізних залоз містить 1,5 % натрію хлориду, 0,5 % альбуміну і слиз, а також бактерицидну речовину — *лізоцим.*

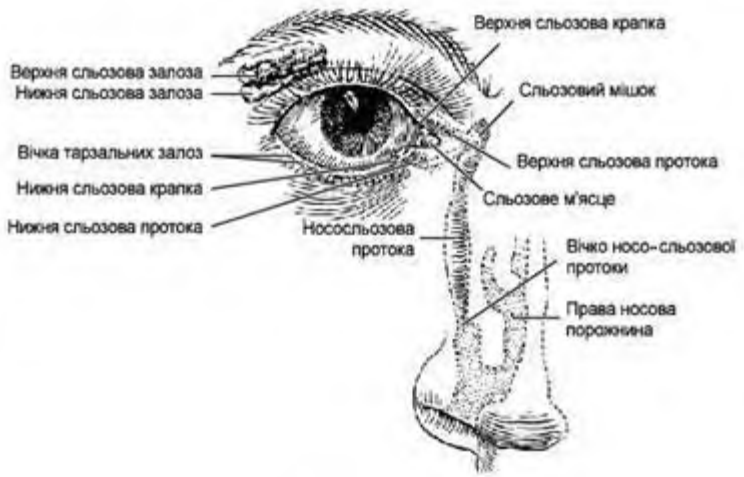

Схема будови сльозового апарату

2
ОРГАН СЛУХУ ТА РІВНОВАГИ

Зовнішнє вухо складається із вушної мушлі (раковини), зовнішнього слухового проходу та барабанної перетинки.

Вушна мушля - це складної форми пластинка еластичного хряща, вкрита тонкою шкірою з пушковим волоссям, у якій є сальні і невелика кількість потових залоз.

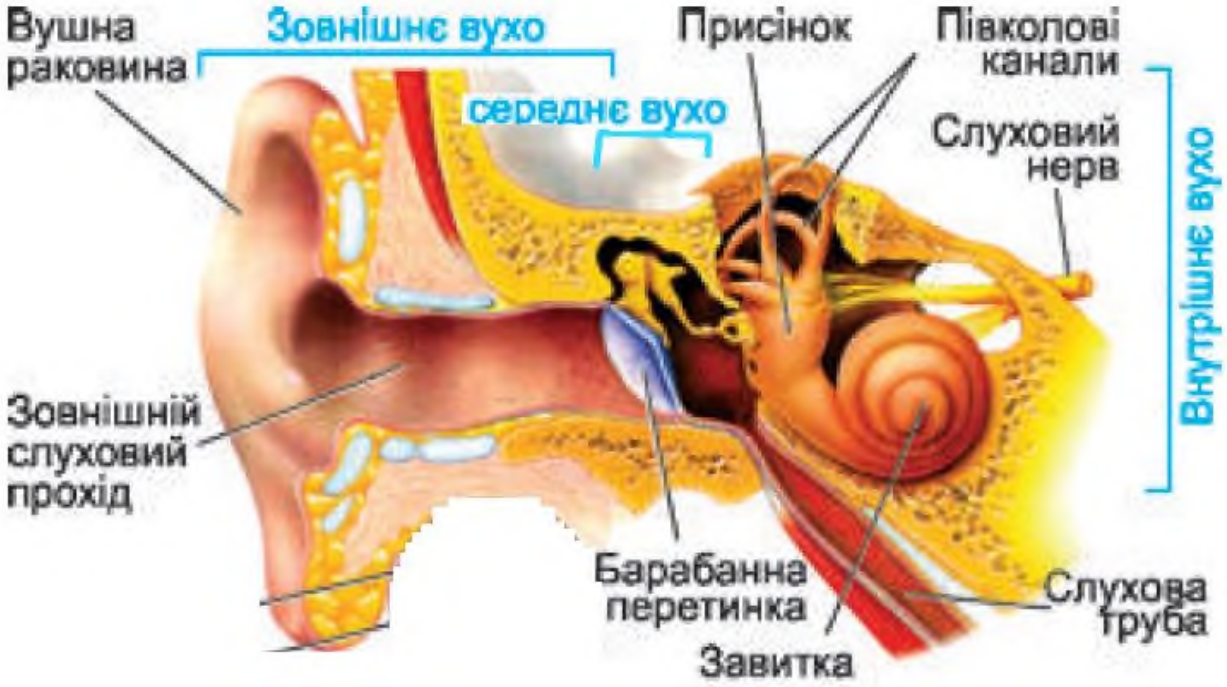

Зовнішній слуховий прохід - це трубка довжиною 2,5 - 3 см. Основа стінки утворена еластичним хрящем і лише в кінці проходу — кісткою. Поверхня вкрита тонкою шкірою, яка містить волосся і сальні залози. Глибше лежать трубчасті, так звані церумінозні залози, що виділяють вушну сірку. Вони відкриваються самостійно на поверхні зовнішнього слухового проходу або у протоки сальних залоз.

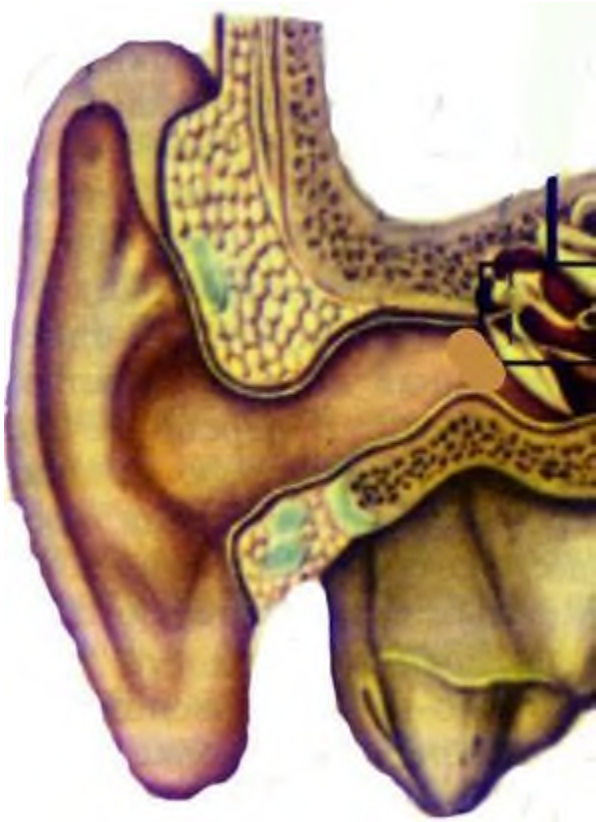

Слухові кісточки - молоточок, коваделко та стремінце розташовані у барабанній порожнині. Молоточок має головку, яка шийкою з'єднана з ручкою.

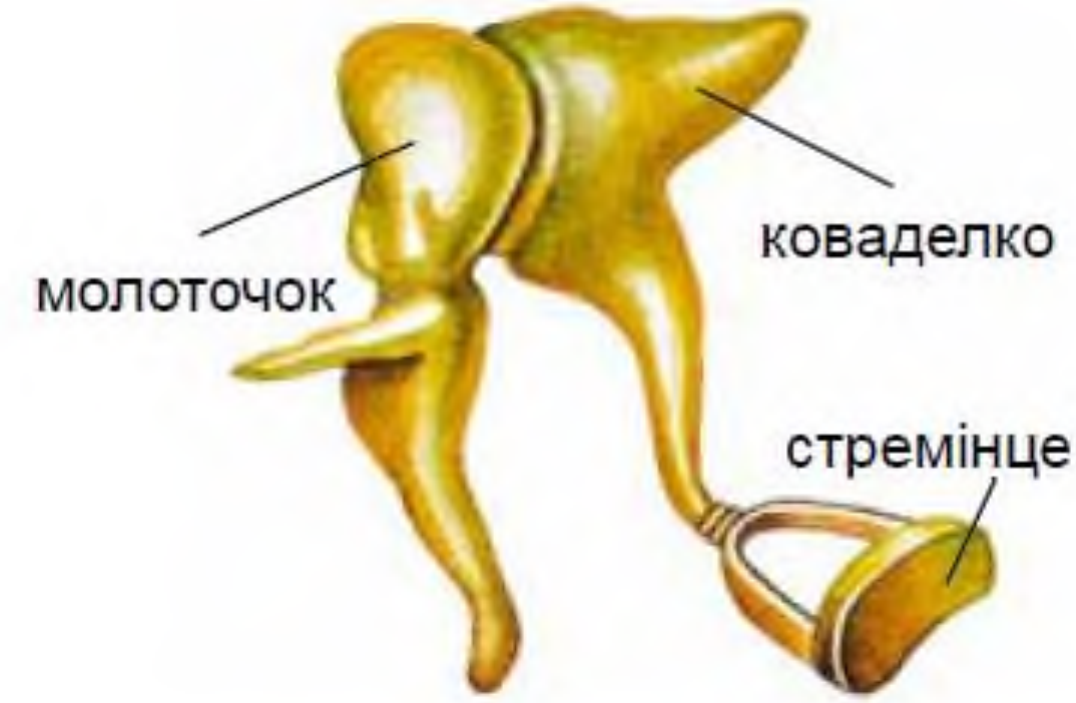

3

Орган нюху - периферійна частина нюхового аналізатора.

Ця ділянка слизової оболонки відрізняється від інших її ділянок своєю товщиною та містить нюхові залози, що продукують серозну рідину, яку називають також нюховим секретом (у ньому, імовірно, розчиняються ароматичні речовини).

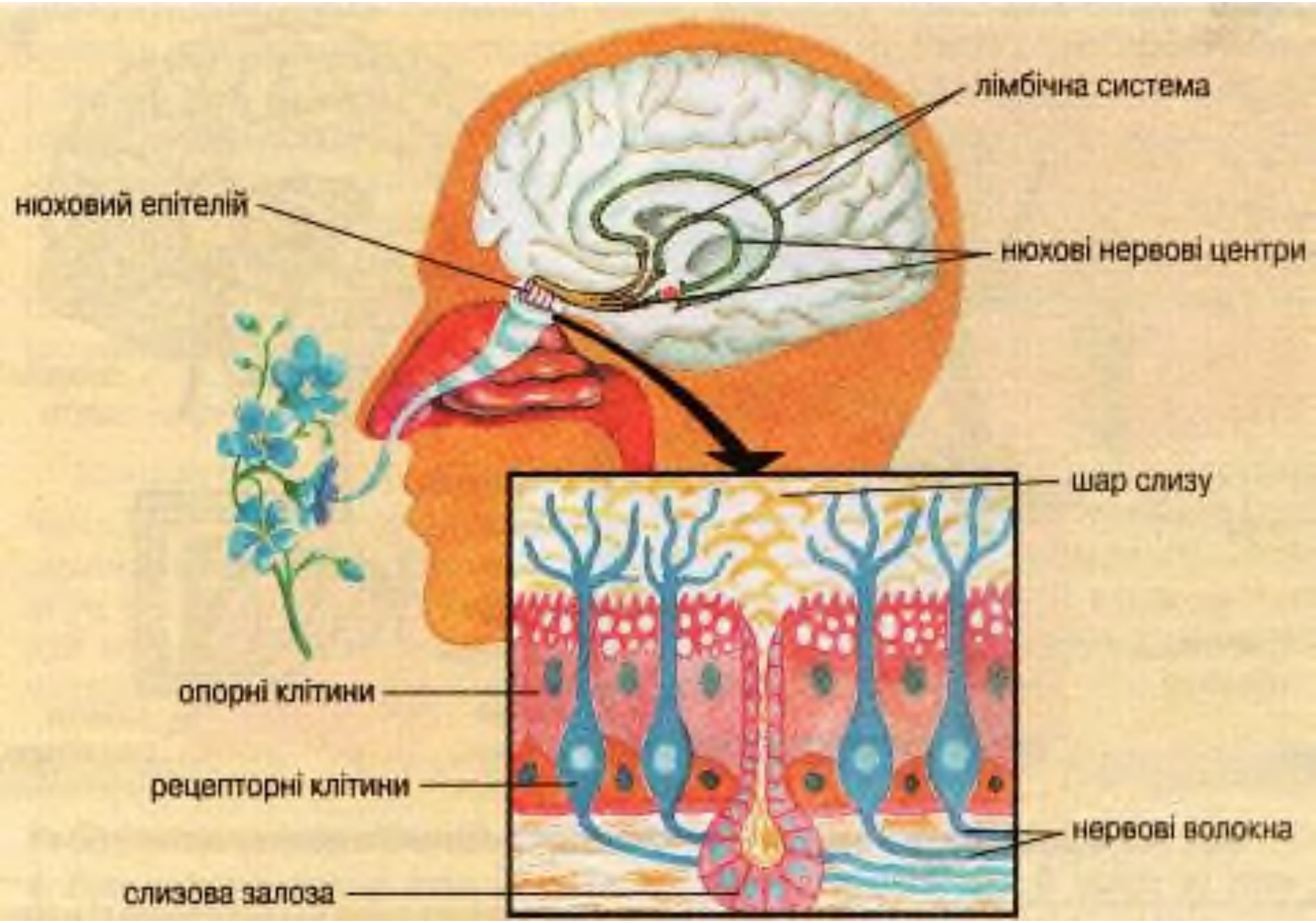
лімбічна система
нюховий епітелій
нюхові нервові центри
шар слизу
опорні клітини
рецепторні клітини
нервові волокна
слизова залоза

Нюхові клітини це рецепторні (нейросенсорні клітини) розташовані між підтримуючим епітеліоцитами, вони мають короткий периферійний відросток – видозмінений дендрит та довгий – аксон. Їх перікаріон займає середнє положення в товщі нюхового епітелію.

Дистальні частини периферичних відростків нюхових клітин закінчуються характерними потовщеннями – нюховими булавами.

Нюхові булави на своїй верхівці несуть до 10-12 загострених рухових нюхових війок.

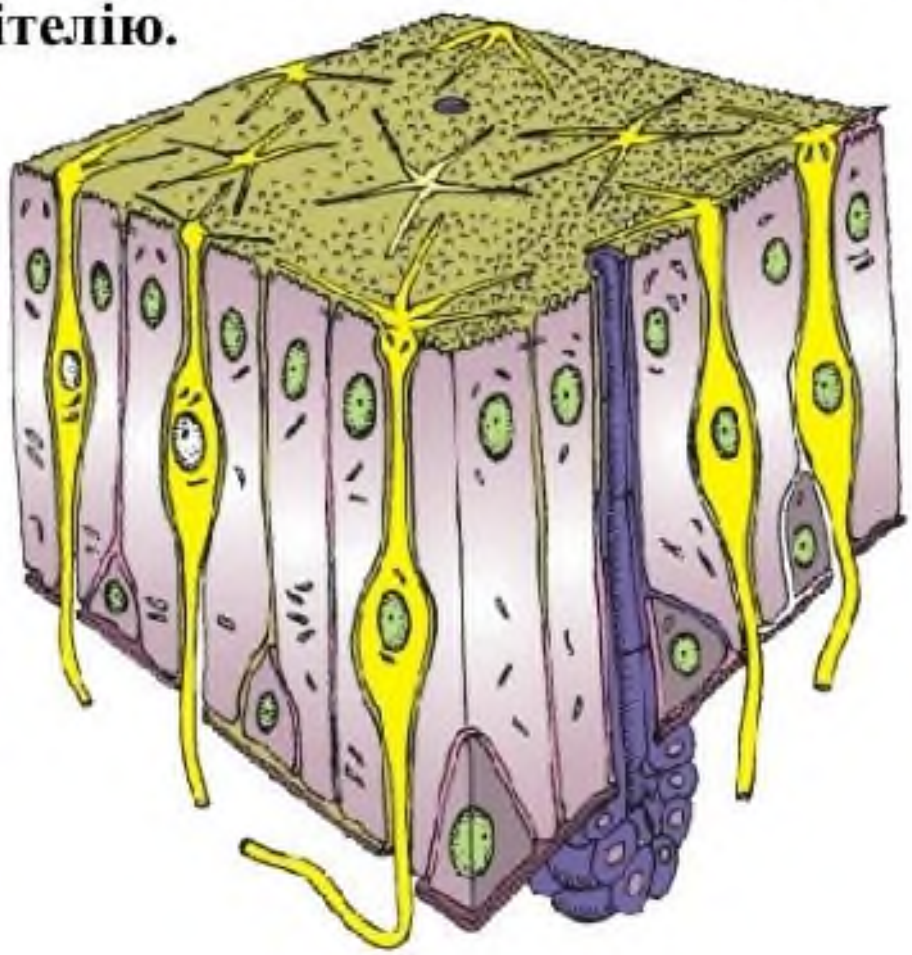

Нюхова цибулина

- **Молекулярний шар** це дендрити мітральних клітин;
- **Гангліонарний шар** це мітральних клітин;
- **Зернистий шар** це аксони мітральних клітин та асоціативні нейроцити

Орган смаку об’єднує периферійні апарати смакового аналізатора, розташовані в основному в порожнині рота.

Язик - орган смаку.

Смак сприймається тільки тоді, коли речовина розчинена у воді або розчиняється в слині.

Сосочки язика
(скануюча електронна мікрофотографія)

Смакові чашечки (смакові бруньки) – це хеморецептори, які розташовані в жолобуватих, листоподібних та грибоподібних сосочках язика, в епітелії м’якого піднебіння, піднебінних дужок, на задній поверхні надгортанника та на внутрішній поверхні черпакуватих хрящів.

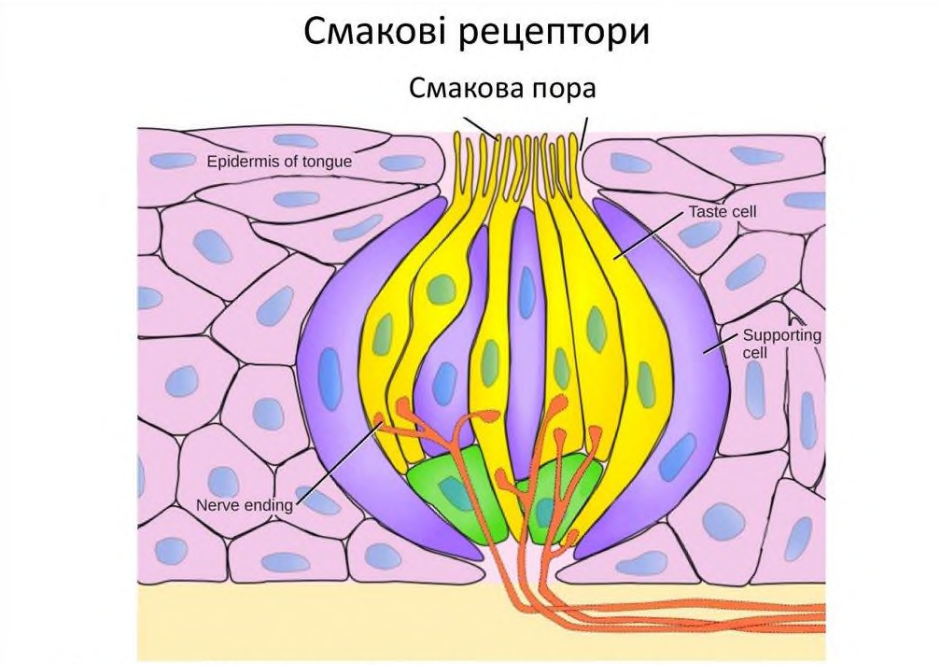

Смакова брунька має 2…6 рецепторів та опорні клітини

Смакові речовини відсорбуються на мембранному шарі цитоплазми мікроворсинок, в якому є специфічні рецепторні білки.

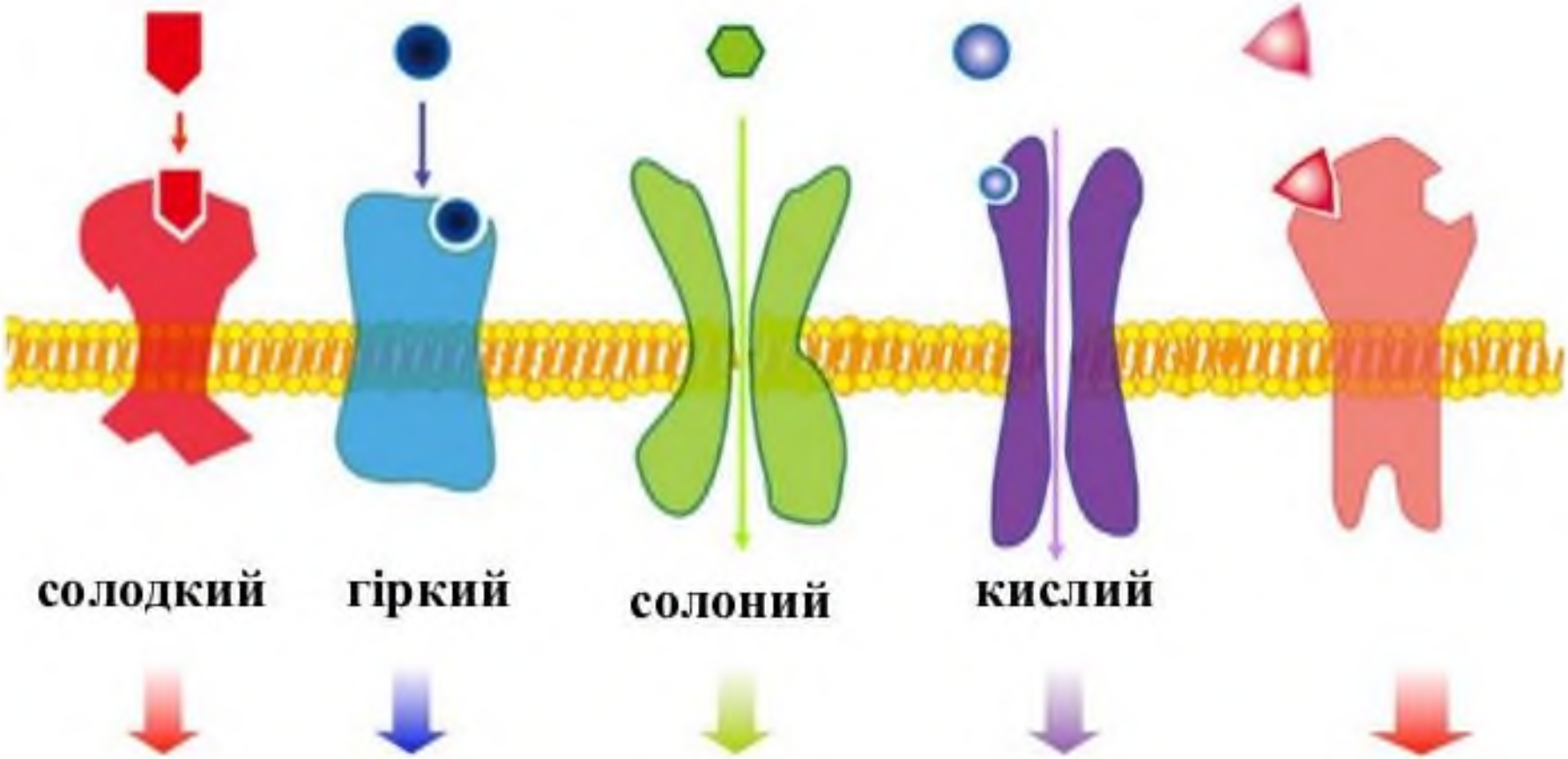

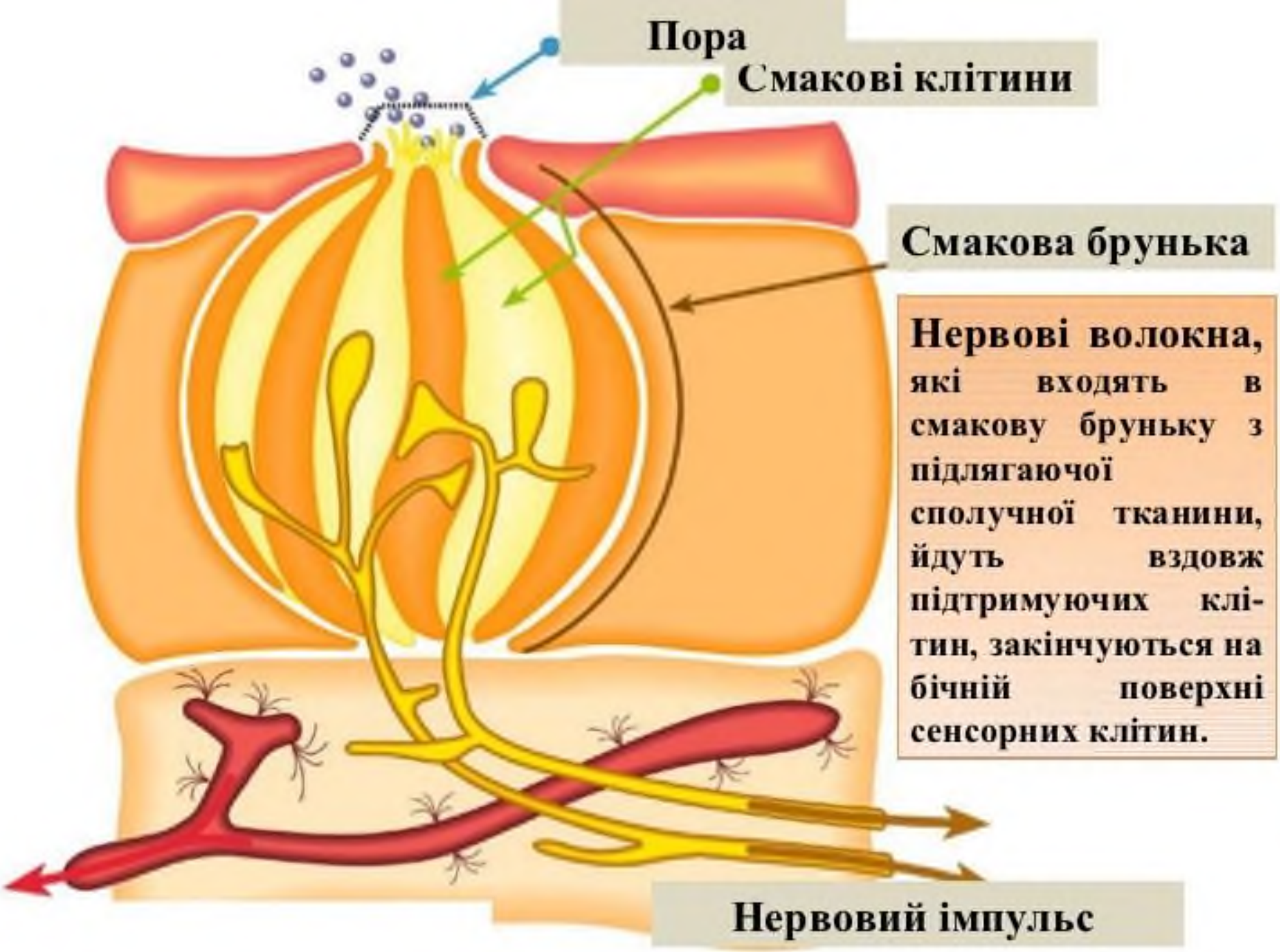
Пора
Смакові клітини
Смакова брунька
Нервові волокна, які входять в смакову бруньку з підлягаючої сполучної тканини, йдуть вздовж підтримуючих клітин, закінчуються на бічній поверхні сенсорних клітин.
Нервовий імпульс

Середня тривалість життя сенсорних епітеліоцитів смакових чашечок складає 250 ± 50 годин. Після пошкодження нервів, які іннервують смакові чашечки, останні дегенерують, а при регенерації нервів відбувається їх відновлення.

Смакові подразнення, які сприймаються смаковими чашечками, передаються по гілках chorda tympani, petrosus major, n. glossopharyngeus et n. vagus до ядер мозкового стовбура, а звідси – до ділянки кіркового кінця смакового аналізатора, який, як вважають, знаходиться поряд з кірковим кінцем нюхового аналізатора – ділянка uncus (gyrus parahippocampalis).

ДЯКУЮ А УВАГУ!

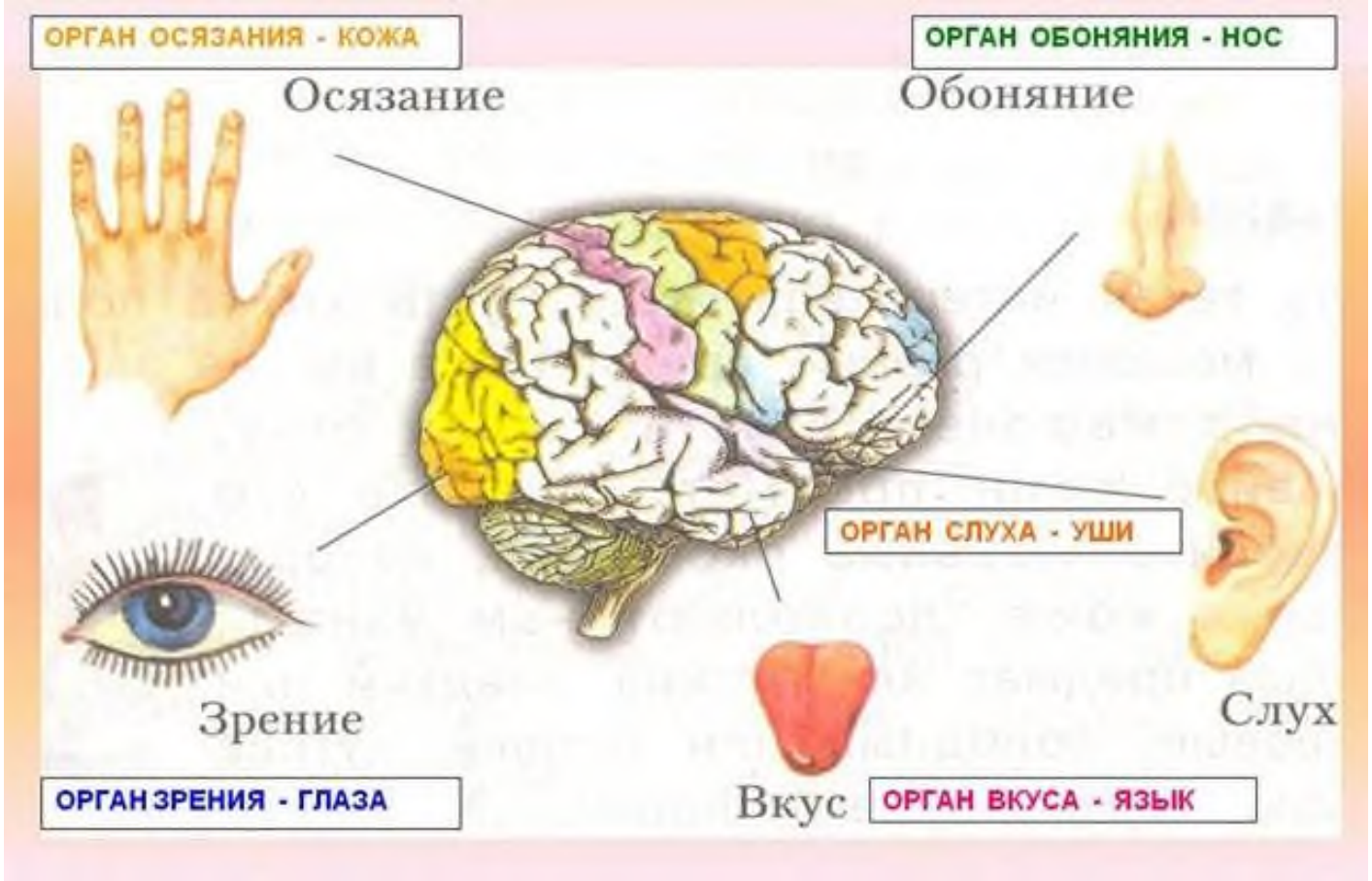

Шкіра та її похідні

План

1. Будова та функції шкіри
2. Похідні шкіри
3. Кровопостачання та іннервація шкіри

РЕКОМЕНДОВАНА ЛІТЕРАТУРА

1. Вахаюк Т. Гістологія з технікою гістологічних досліджень. Київ. 2018 . 260с.
2. Гістологія. Цитологія. Ембріологія : підруч. для студентів / за ред. : О. Д. Луцика, Ю. Б. Чайковського . Вінниця : Нова Кн., 2020. 496 с.
3. Горальський Л. П. Хомич В. Т., Кононський О. І.Основи гістологічної техніки і морфофункціональні методи досліджень у нормі та при патології . Житомир: «Полісся», 2011. 288 с.
4. Луцик О.Д., Чайковьский Гістологія. Цитологія. Ембріологія . Вінниця. Нова книга. 2018. 592с.
5. Новак В. П. Цитологія, гістологія, ембріологія. Біла Церква, 2005. 256 с.
6. Степанеко О., Міршнченко О., Зайченко Л. Гістологія, цитологія та ембріологія. Атлас. 2020. 152с.
7. Побережець Ю. М. Методичні вказівки для виконання лабораторних робіт та організації самостійної роботи з дисципліни «Цитологія, гістологія, ембріологія» для студентів спеціальності 212 «Ветеринарна гігієна, санітарія і експертиза» для аграрних вищих навчальних закладів III-IV рівнів акредитації. 2018. 112 с.
8. Шепітько В. І., Єрошенко Г. А., Лисаченко О. Д., Борута Н. В., Вільхова О. В. Гістологія, цитологія, ембріологія. Навчальний посібник. Полтава. 2017. 130с.

1.

Шкіра побудована з:

- **епідермісу (надшкір'я),**
- **дерми (власне шкіри)**
- **гіподерми (підшкірної жирової клітковини).**

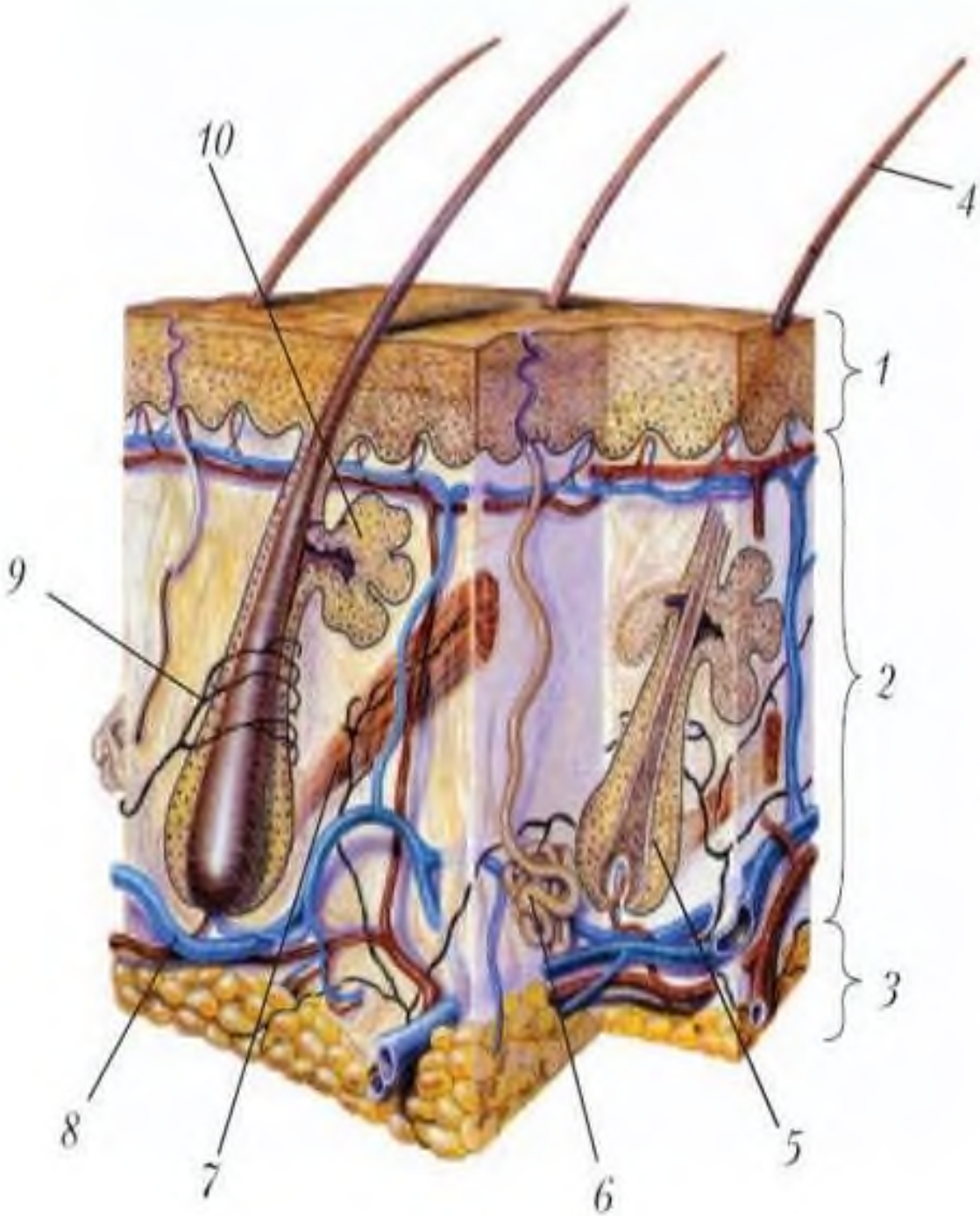

Будова шкіри

1 — епідерміс;
2 — дерма;
3 — підшкірна клітковина;
4 — волосина;
5 — волосяний фолікул;
6 — потова залоза;
7 — м'яз, що піднімає волосину;
8 — кровоносні судини;
9 — нервові закінчення;
10 — сальна залоза

Функції шкіри:

- **захисна (захищає організм від дії механічних і хімічних чинників, ультрафіолетового опромінення, проникнення мікробів. Втрати і попадання ззовні води);**
- **терморегуляторна (випромінювання тепла і випаровування поту);**
- **участь у водно-сольовому обміні (потовиділення);**
- **екскреторна (виведення з потом продуктів обміну, солей, ліків);**
- **депонування крові (в судинах шкіри може перебувати до 1 л крові);**
- **ендокринна і метаболічна (синтез і накопичення вітаміну D і деяких гормонів);**
- **рецепторна (завдяки наявності численних нервових закінчень);**
- **імунна (захоплення, процесинг і транспорт антигенів з подальшим розвитком імунної реакції)**
- **місце синтезу і депонування вітаміну D**

Шкіра складається з трьох шарів:

1) **епідермісу,**
2) **дерми**
3) **підшкірної жирової клітковини (гіподерми).**

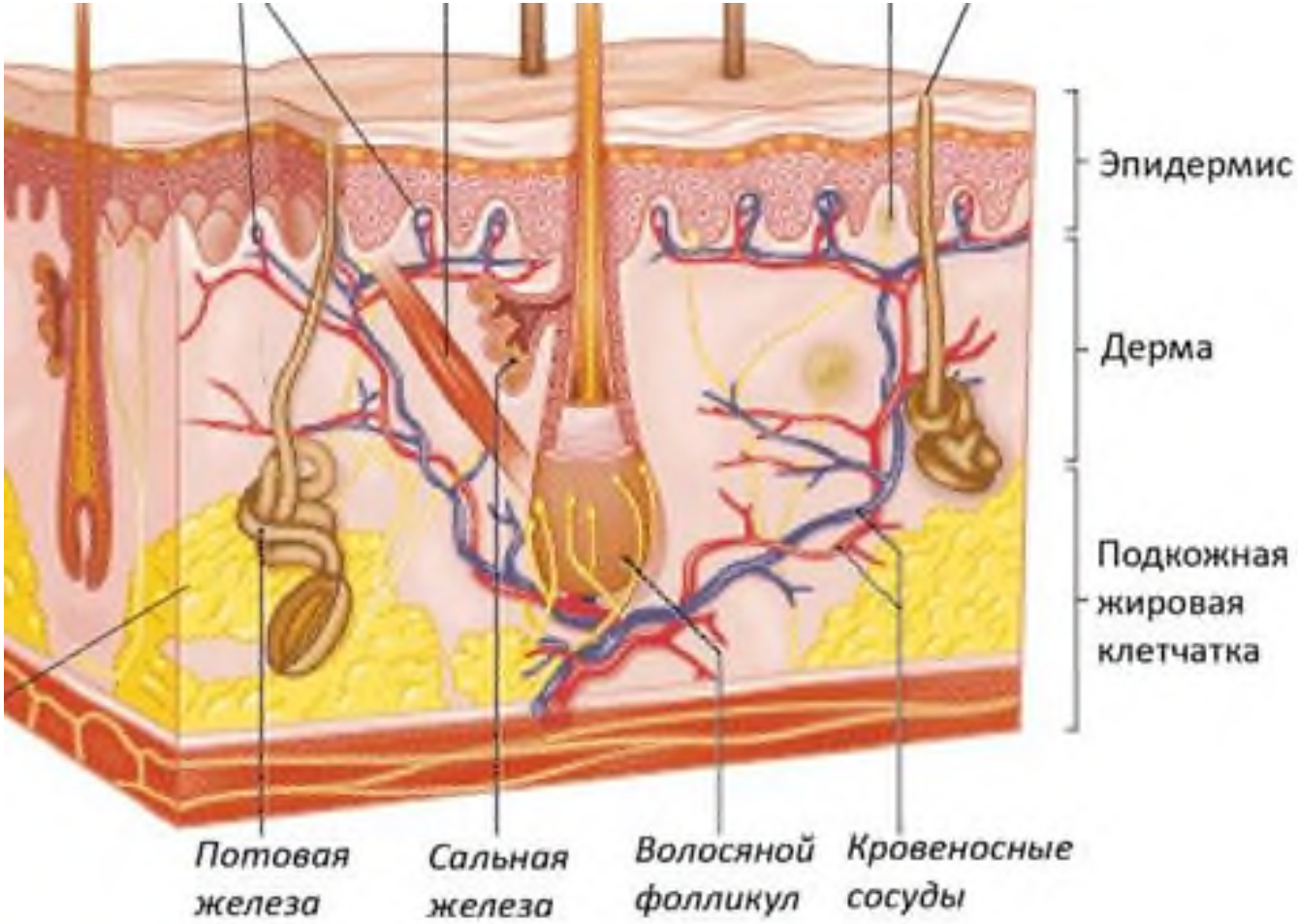

Клітини Меркеля (дотикові епітеліоїдоцити) - мають нейральне походження, пов'язані з аферентним нервовим волокном і здійснюють рецепторну функцію. Їх тіло лежить в базальному шарі, а відростки пов'язані десмосомами з епітеліоцитами базального і шипуватого шарів.

Клітина Меркеля
(дотиковий диск)

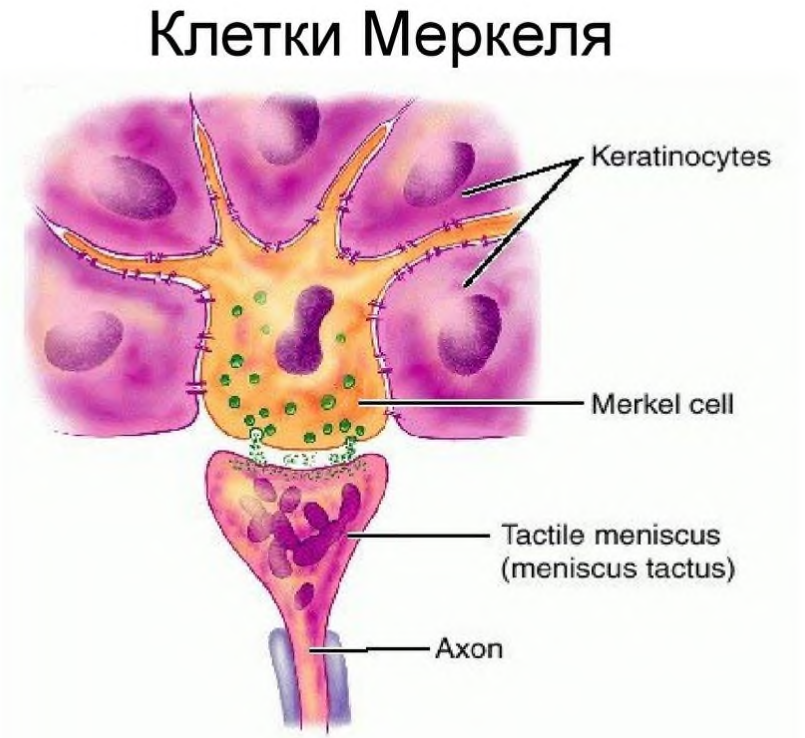

Дерма (власне шкіра) - сполучнотканинна частина шкіри (товщина: 0.5-5 мм) - розташовується під епідермісом, забезпечує його харчування, надає шкірі міцність і містить її похідні.

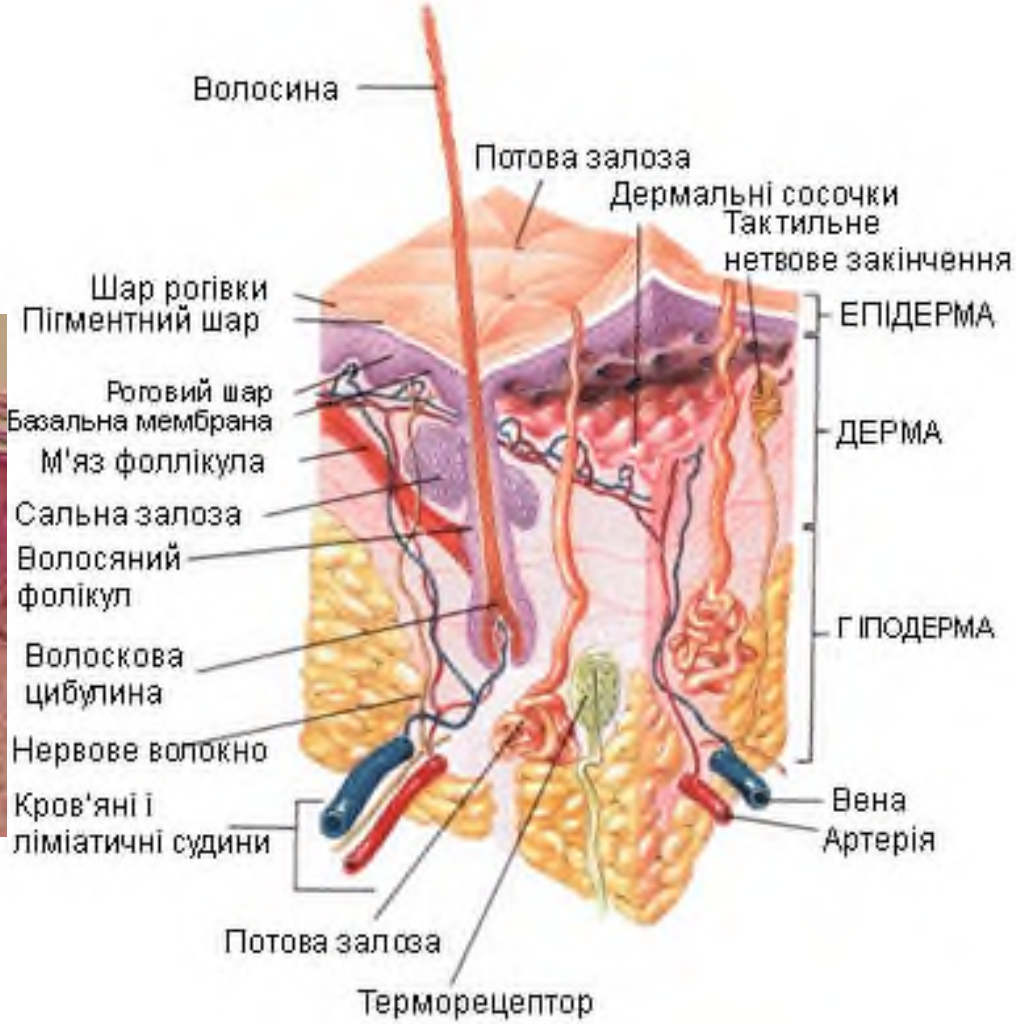

2.

Похідними шкіри є сальні, потові і грудні залози, волосся, нігті.

Потові залози беруть участь у терморегуляції, а також у екскреції продуктів обміну, солей, ліків, важких металів (посилюється при нирковій недостатності).

Поділяються на еккринні (мерокрині) і апокринні.

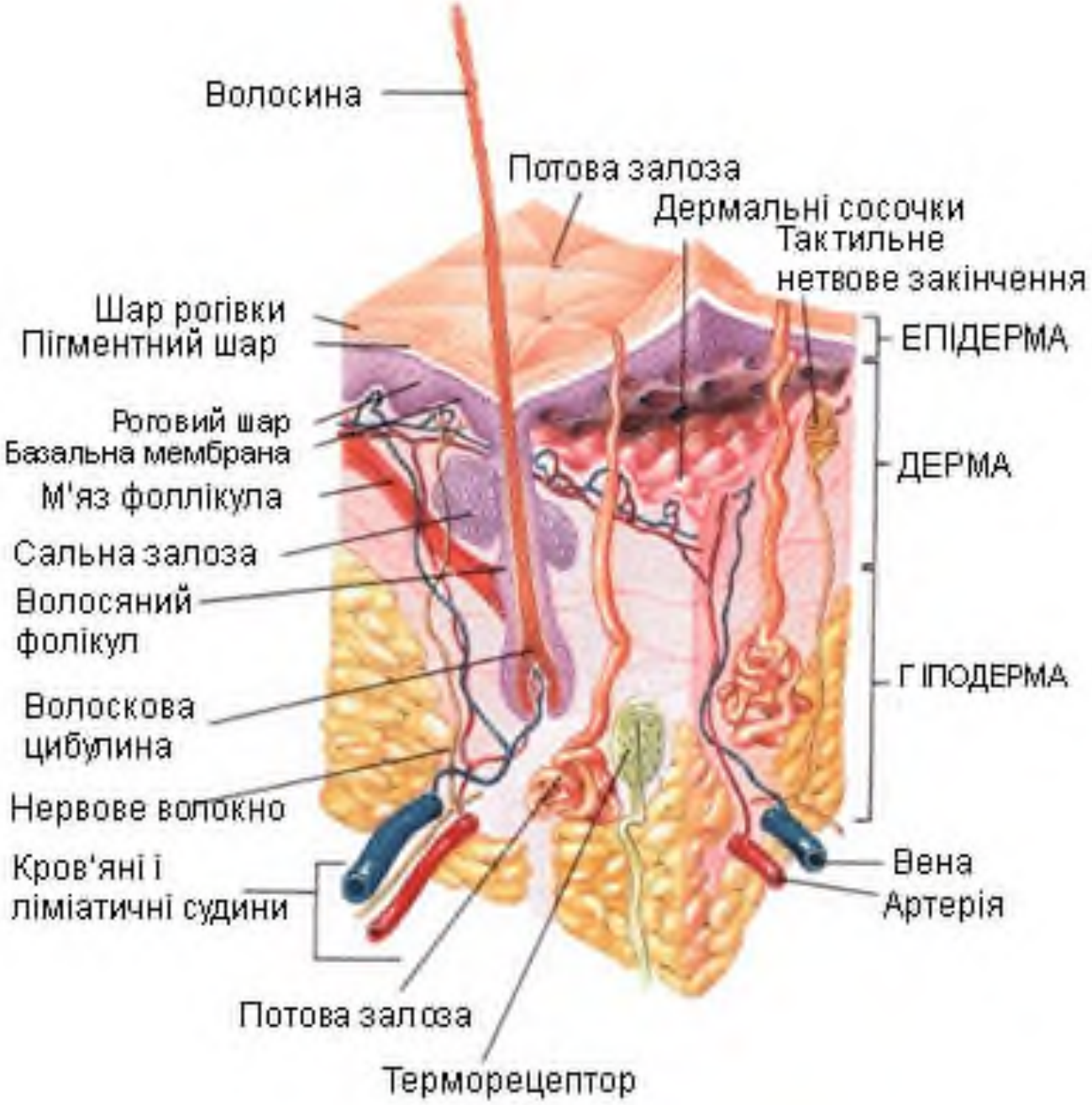
Волосина
Потова залоза
Дермальні сосочки
Тактильне нетвове закінчення
Шар рогівки
Пігментний шар
ЕПІДЕРМА
Роговий шар
Базальна мембрана
ДЕРМА
М'яз фоллікула
Сальна залоза
Волосяний фолікул
ГІПОДЕРМА
Волоскова цибулина
Нервове волокно
Кров'яні і ліміатичні судини
Вена
Артерія
Потова залоза
Терморецептор

Еккринні потові залози зустрічаються в шкірі всіх ділянок тіла; їх число становить 3-5 млн. (особливо численні на долонях, підошвах, лобі), а сукупна маса приблизно дорівнює масі нирки.

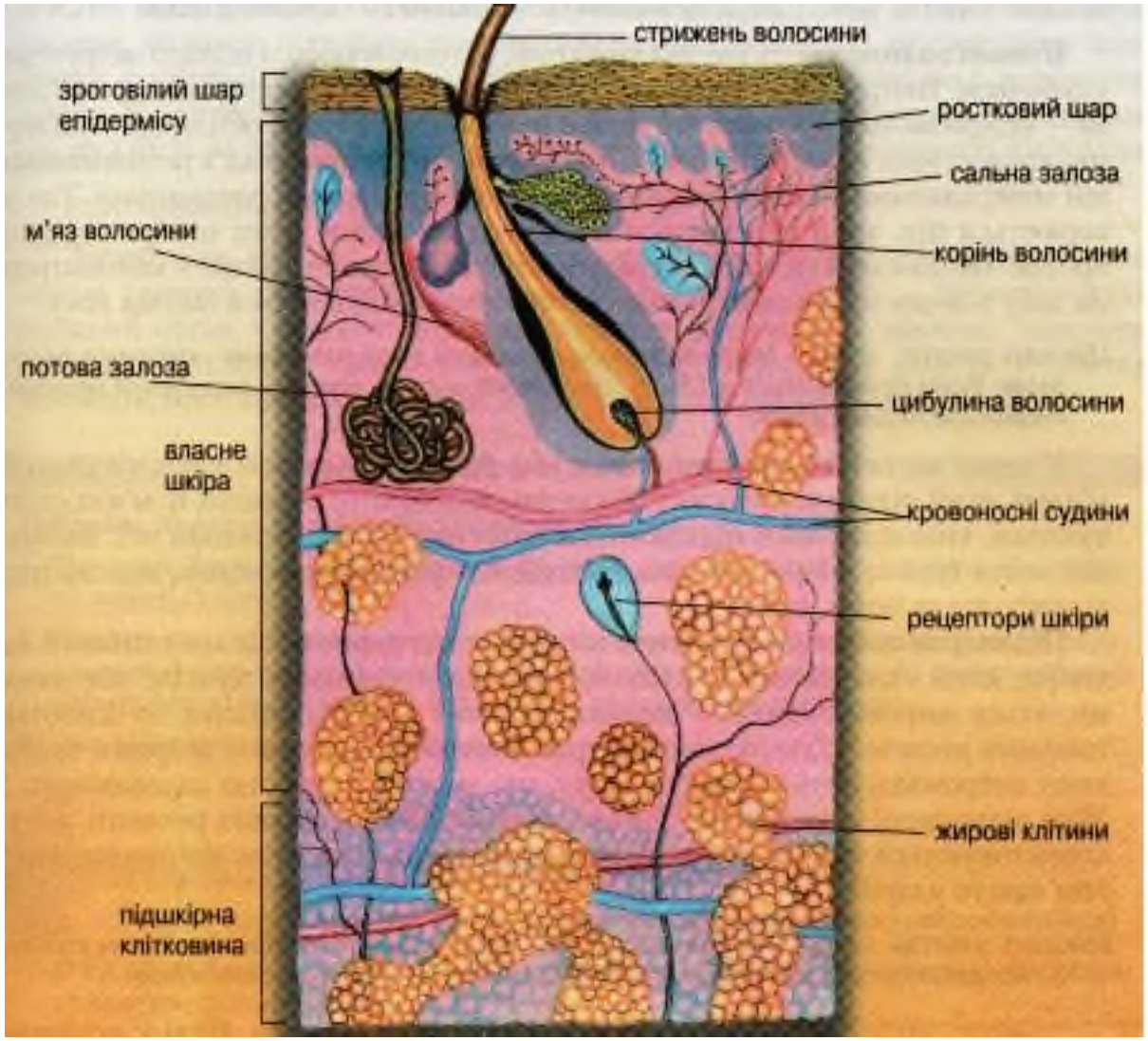

Вивідні протоки **- прямі, впадають у гирла волосяних фолікулів над місцем впадання сальних залоз, інколи відкриваються незалежно на поверхню шкіри. Утворені тими ж типами клітин, що і протоки еккринних потових залоз.**

На відміну від потових, ***сальні залози розгалужені,*** а їх протоки відкриваються у волосяний фолікул.

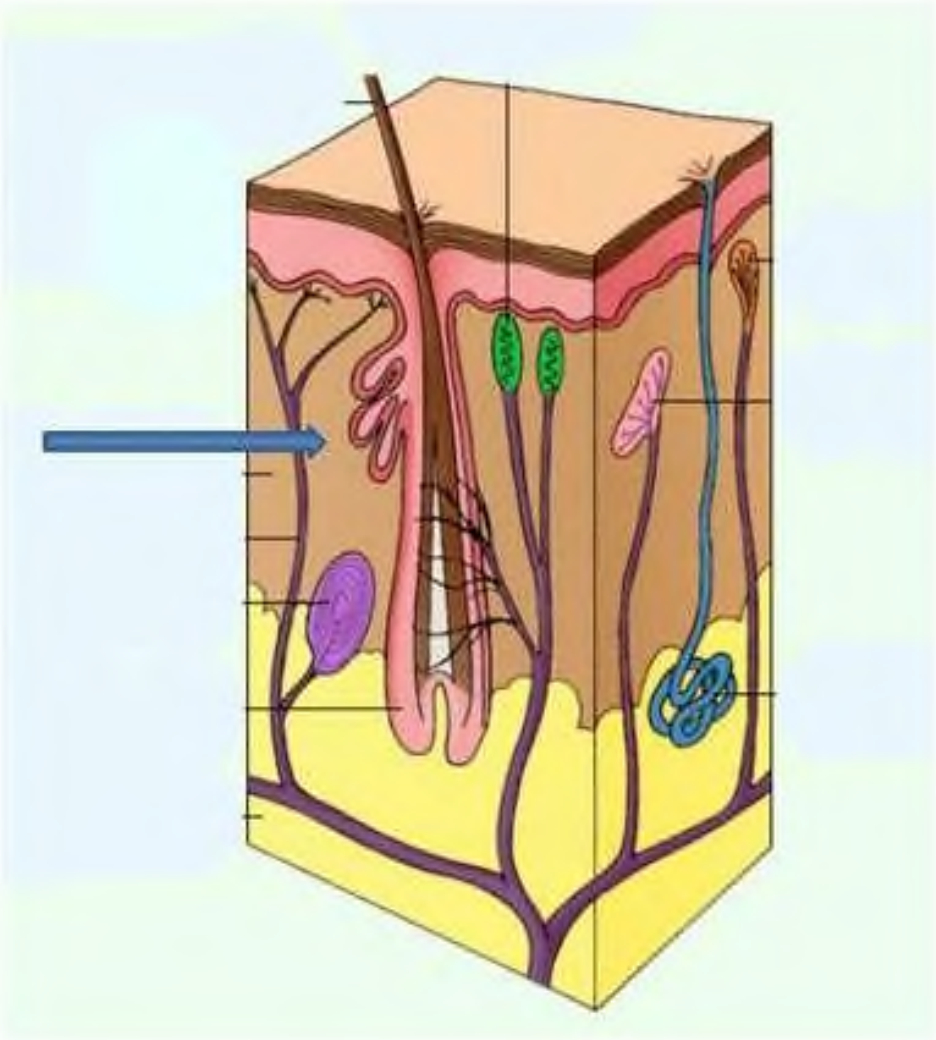

Грудні (молочні) залози - складні альвеолярні розгалужені залози, які є видозміненими у процесі еволюції потовими залозами.

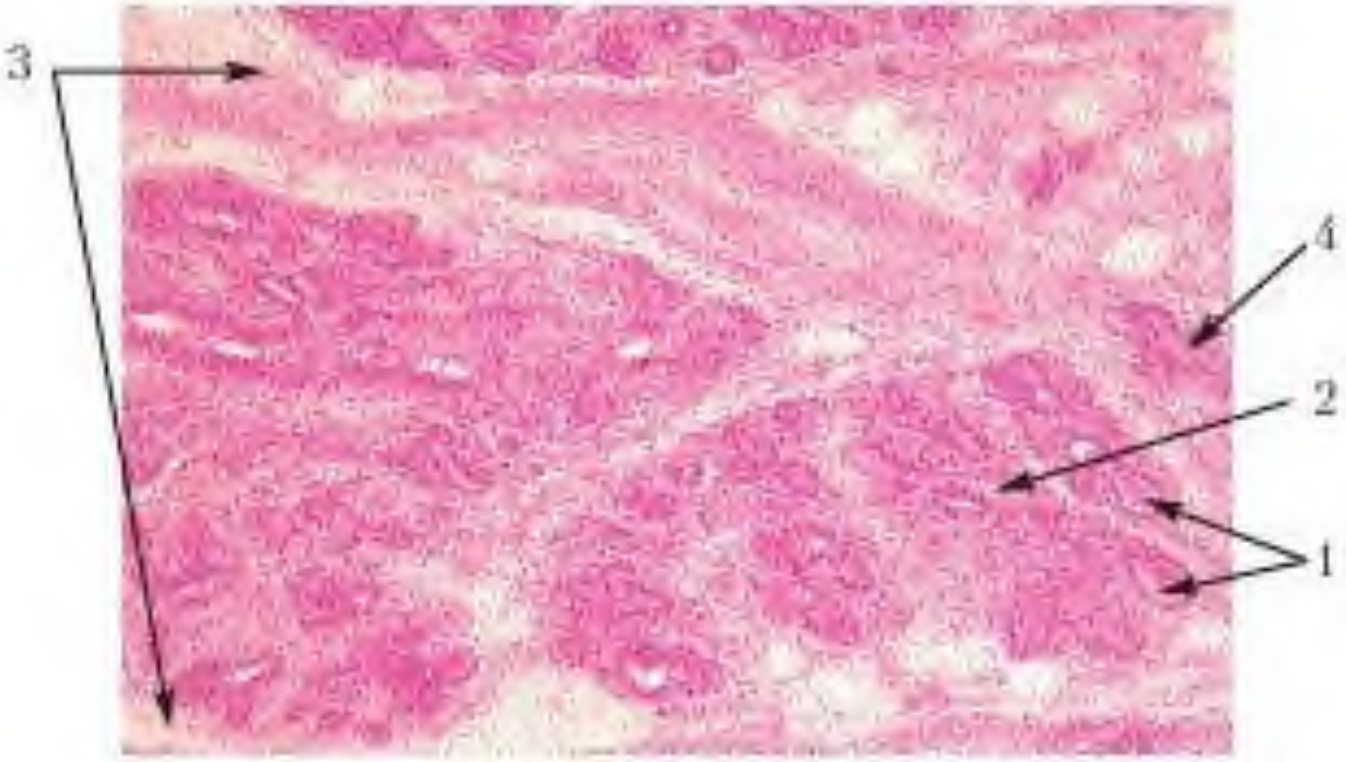

Нелактуюча молочна залоза - вим'я телички.

Позначення: 1. Альвеоли. 2. Вивідна протока. 3. Міжчасточкова сполучна тканина. 4. Кровоносна судина.

Волосина складається з стрижня, що виступає над шкірою, і кореня, зануреного в неї до рівня підшкірної жирової клітковини (у пушкової волосини менш глибоко, ніж у довгої і щетинистої). Корінь оточений волосяним фолікулом - циліндричним епітеліальним утвором, що занурений в дерму і гіподерму і обплетеним сполучнотканинною волосяний сумкою.

Мал. 62 Будова стрижня волосини

Кіркова речовина волосини (утворюється середньою частиною цибулини) розташовується навколо мозкової і складається з сплощених веретеноподібних клітин, які швидко зроговівають, заповнюючись твердим (механічно і хімічно стійким) кератином

Волосина складається з 3 частин:

- кутикула;
- кора;
- серцевина.

- ***Внутрішній (грануловмісний) шар (Гекслі)*** - біля цибулини утворений кубічними клітинами (що містять гранули тріхогіаліну), які, зміщуючись наверх, заповнюються м'яким кератином і руйнуються.
- ***Зовнішній (блідий) шар (Генле)*** - утворений одним рядом світлих кубічних клітин, заповнюються м'яким кератином і руйнуються.

М'яз, що піднімає волосину, складається з гладком'язових клітин; одним кінцем він вплітається у волосяну сумку, іншим - в сосочковий шар дерми.

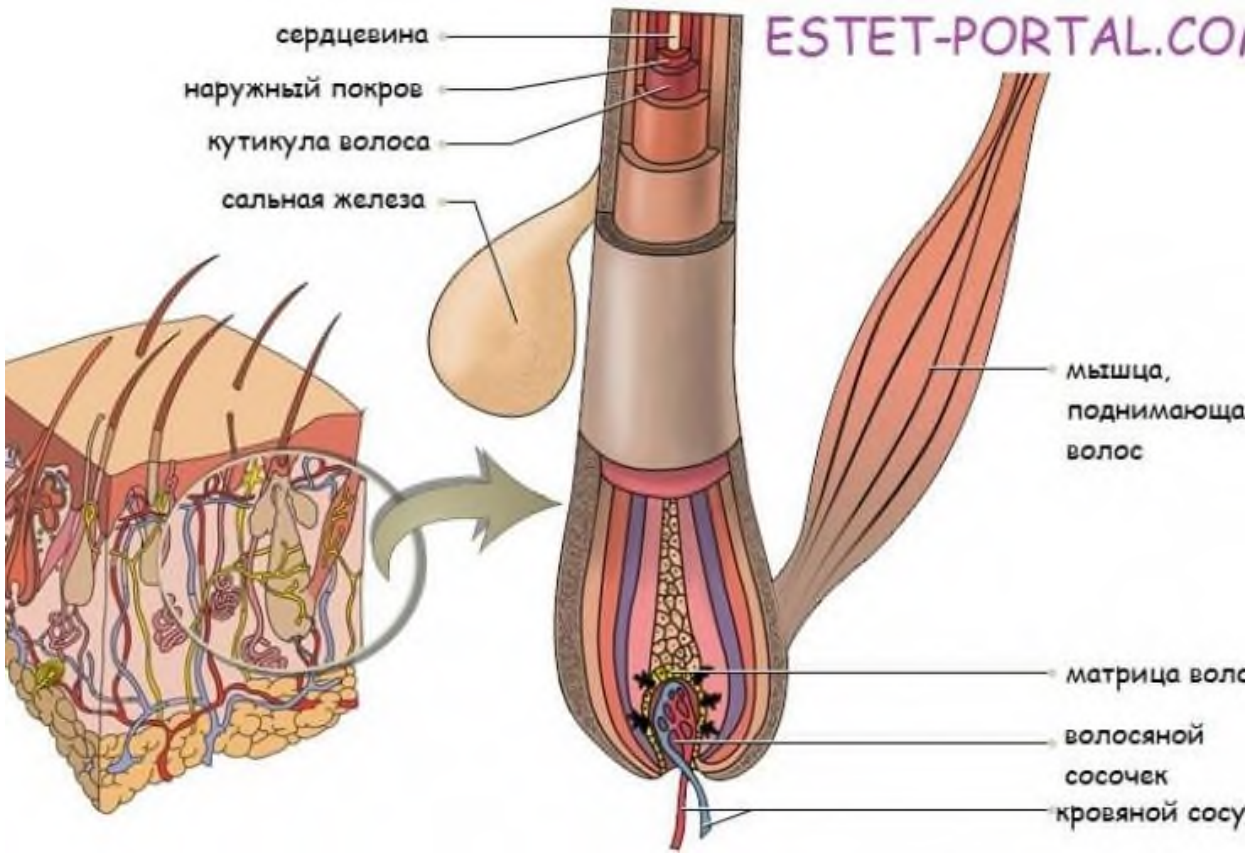

Ніготь є утвором у вигляді пластинки, що лежить на дорсальній поверхні дистальної фаланга пальців. Він складається з нігтьової пластинки і нігтьового ложа.

3.

Кровопостачання шкіри характеризується наявністю двох артеріальних і венозних сплетень - глибокого і поверхневого, з'єднаних сполучними судинами.

Глибоке сплетення утворене сіткою судин в глибоких відділах дерми і підшкірній жировій клітковині.

Поверхневе сплетення розташовується під сосочковим шаром дерми, від нього артеріоли направляються в сосочки, де розгалужуються на численні капіляри з неперервною ендотеліальною вистилкою і збираються в венули.

Іннервація шкіри забезпечується еферентними і аферентними нервовими волокнами, що утворюють субепідермальне і дермальне сплетення.

Еферентні волокна іннервують гладком'язову тканину кровоносних судин, м'язи, що піднімають волосся, а також потові залози.

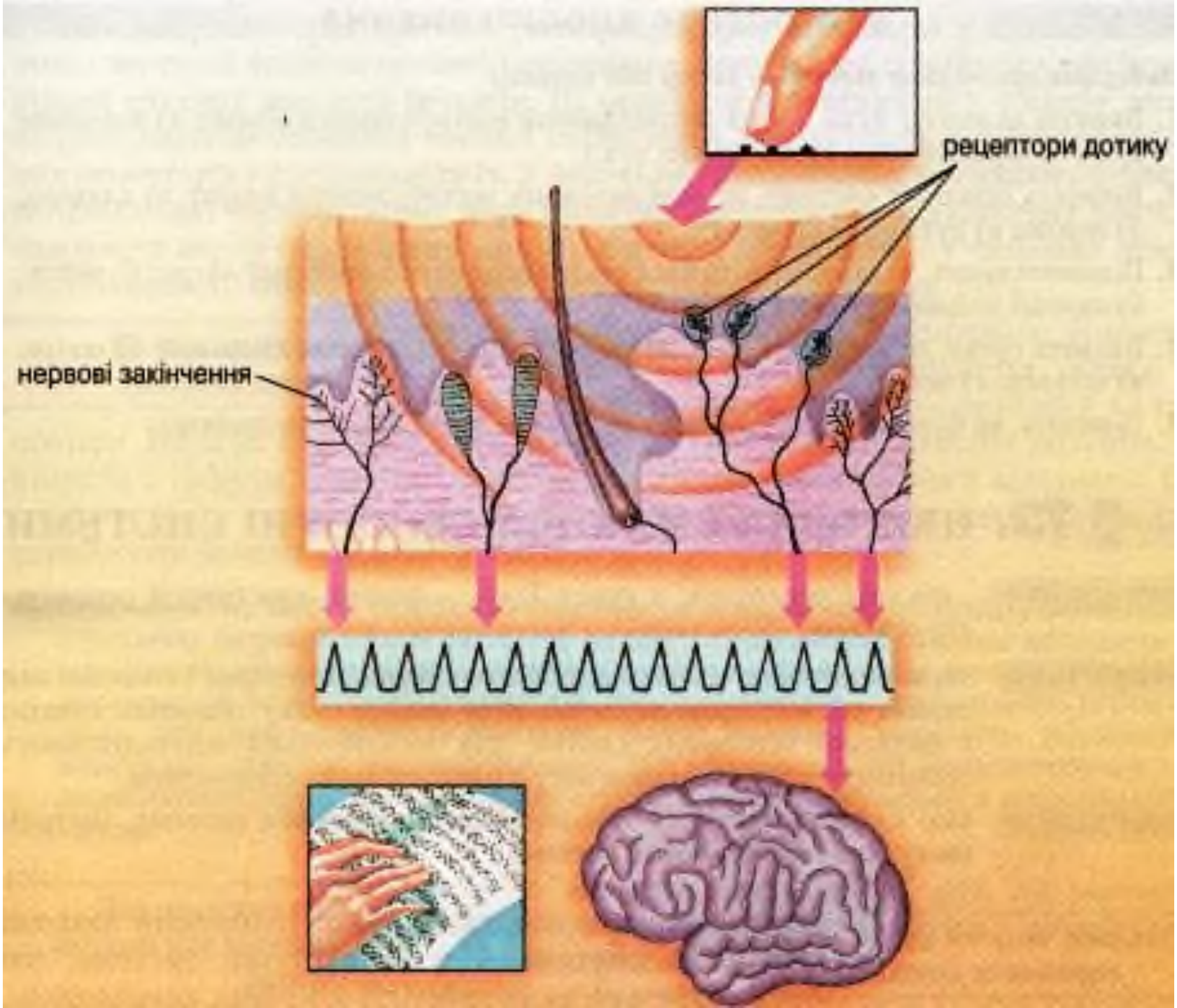
рецептори дотику
нервові закінчення

Аферентні волокна пов'язані з інкапсульорованими нервовими закінченнями (пластинчасті тільця, кінцеві колби, чутливі тільця та ін.), що лежать в дермі і та є механорецепторами, а також з вільними закінченнями в епідермісі і дермі (ноціорецепторами і терморецепторами).

Кровопостачання шкіри *характеризується наявністю двох артеріальних і венозних сплетень - глибокого і поверхневого, з'єднаних сполучними судинами.*

Глибоке сплетення утворене сіткою судин в глибоких відділах дерми і підшкірній жировій клітковині.

Поверхневе сплетення розташовується під сосочковим шаром дерми, від нього артеріолинаправляються в сосочки, де розгалужуються на численні капіляри з неперервною ендотеліальною вистилкою і збираються в венули.

Дякую за увагу!

Ендокринна система

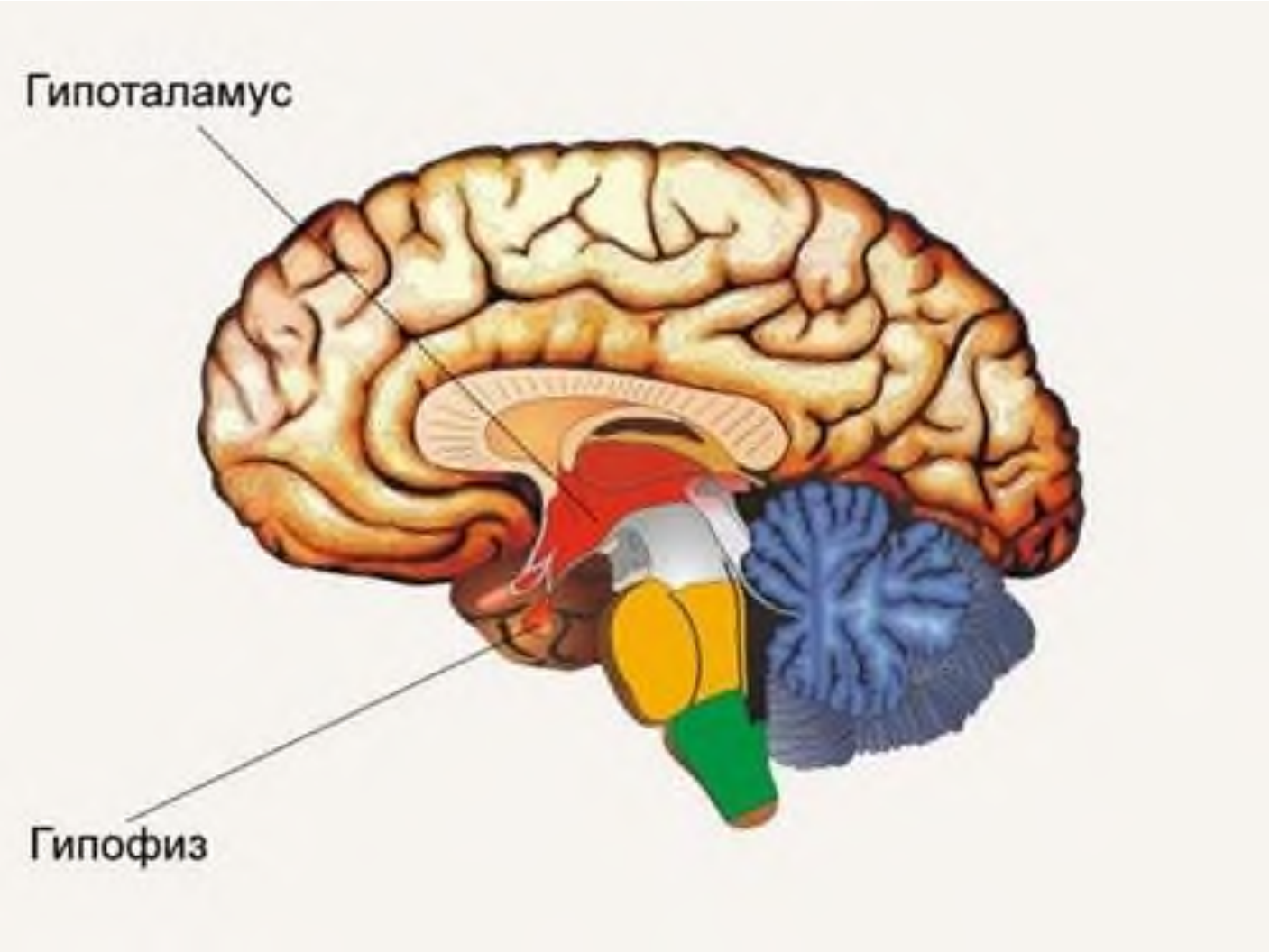

План

1. Характеристика ендокринної системи
2. Принципи ендокринної регуляції та механізм дії гормонів
3. Центральні органи ендокринної системи
4. Периферійні ендокринні органи

РЕКОМЕНДОВАНА ЛІТЕРАТУРА

1. Вахаюк Т. Гістологія з технікою гістологічних досліджень. Київ. 2018 . 260с.
2. Гістологія. Цитологія. Ембріологія : підруч. для студентів / за ред. : О. Д. Луцика, Ю. Б. Чайковського . Вінниця : Нова Кн., 2020. 496 с.
3. Горальський Л. П. Хомич В. Т., Кононський О. І.Основи гістологічної техніки і морфофункціональні методи досліджень у нормі та при патології . Житомир: «Полісся», 2011. 288 с.
4. Луцик О.Д., Чайковьский Гістологія. Цитологія. Ембріологія . Вінниця. Нова книга. 2018. 592с.
5. Новак В. П. Цитологія, гістологія, ембріологія. Біла Церква, 2005. 256 с.
6. Степанеко О., Міршнченко О., Зайченко Л. Гістологія, цитологія та ембріологія. Атлас. 2020. 152с.
7. Побережець Ю. М. Методичні вказівки для виконання лабораторних робіт та організації самостійної роботи з дисципліни «Цитологія, гістологія, ембріологія» для студентів спеціальності 212 «Ветеринарна гігієна, санітарія і експертиза» для аграрних вищих навчальних закладів III-IV рівнів акредитації. 2018. 112 с.
8. Шепітько В. І., Єрошенко Г. А., Лисаченко О. Д., Борута Н. В., Вільхова О. В. Гістологія, цитологія, ембріологія. Навчальний посібник. Полтава. 2017. 130с.

1.

Ендокринна система *(systema endocrinum)* разом із нервовою системою здійснює регуляцію та координацію функцій організму.

Організація ендокринної системи

- ***Центральні ендокринні утворення:***

  - гіпоталамус (нейросекреторні ядра);

  - гіпофіз (аденогіпофіз і нейрогіпофіз);

  - епіфіз;

- ***Периферичні ендокринні залози:***

  - щитовидна залоза;

  - паращитовидні залози;

  - наднирники (коркова і мозкова речовина);

- ***Органи змішаних функцій, що поєднують ендокринні і неендокринні функції:***

  - підшлункова залоза;

  - статеві залози;

  - тимус;

  - плацента;

- ***Поодинокі гормонопродукуючі клітини:***

  - дифузна ендокринна система *(APUD – система):*

  * нейросекреторні клітини ядер гіпоталамуса, мозку, гіпофіза;
  * пінеалоцити епіфіза;
  * хромафінні клітини мозкового шару наднирників;
  * С – клітини (парафолікулярні) шитовидної залози;
  * інсулоцити (α, β, D, D1, PP, S) острівців підшлункової залози;
  * ентеринохромафінні клітини слизової шлунково-кишкового тракту та інші.

Клітини ендокринної системи секретують:

- **гормони,**
- **клітини імунної системи (і деякі інші) - цитокіни;**
- **хемокіни (речовини, які надають хемотаксичних дію на мішені) секретують різні клітини при імунних реакціях і при запаленні.**

Термін «гормон» застосовують для позначення секретованої клітинами у внутрішнє середовище організму біологічно активної речовини, що зв'язується з рецепторами клітин-мішеней і змінює режим функціонування останніх.

Ліберин - рилізинг гормон, який сприяє посиленню синтезу і секреції відповідного гормону в ендокринних клітинах передньої частки гіпофіза (наприклад, кортіколіберін активує секрецію АКТГ з АКТГ-синтезують ендокринних клітин передньої частки гіпофіза).

Статин - рилізинг гормон, на відміну від ліберинів інгібуючий синтез і секрецію гормонів в клітинах-мішенях.

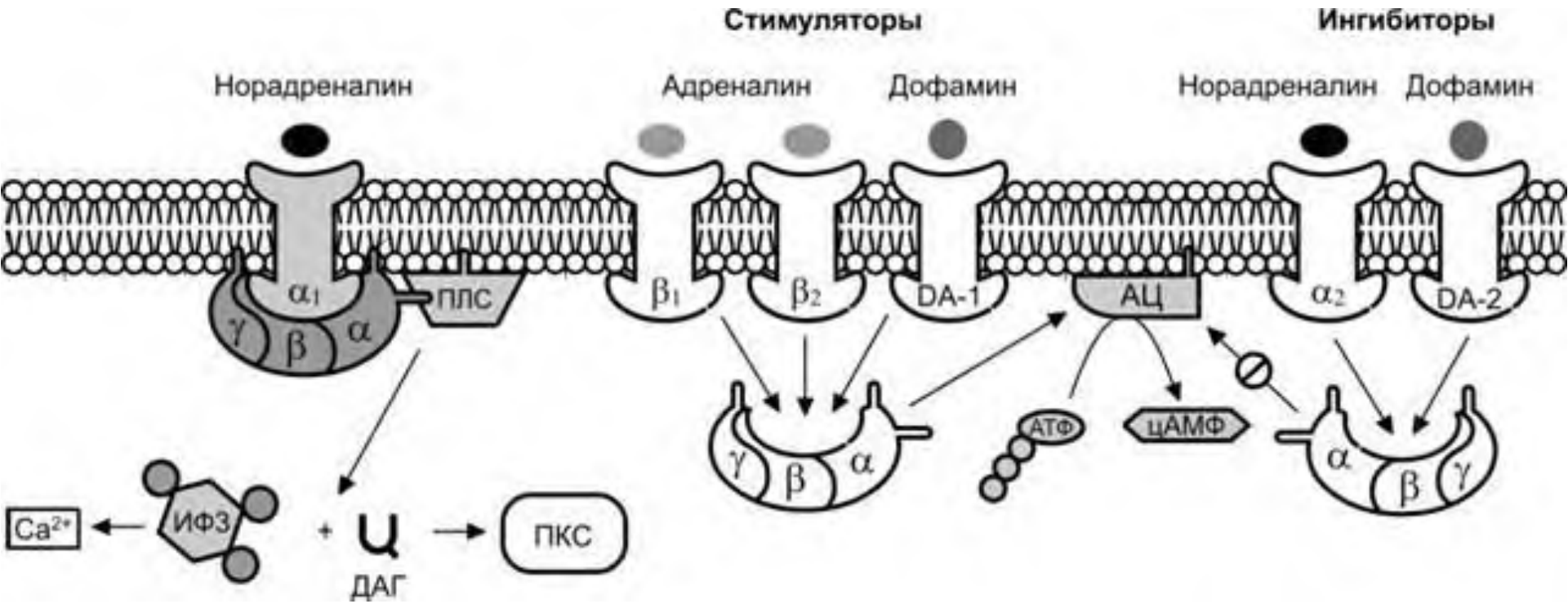
Стимуляторы
Ингибиторы
Норадреналин
Адреналин
Дофамин
Норадреналин
Дофамин
α1
γ
β
α
ПЛС
β1
β2
DA-1
АЦ
α2
DA-2
γ
β
α
АТФ
цАМФ
α
β
γ
Ca2+
ИФЗ
+
Ц
ДАГ
ПКС

2

Залежно від відстані від продуцента гормону до клітини-мішені розрізняють:

- **ендокринний,**
- **паракринний**
- **аутокрbнний варіанти регуляції.**

Паракринна регуляція. **Продуцент біологічно активної речовини і клітина-мішень розташовані поруч, молекули гормону досягають мішені шляхом дифузії в міжклітинній речовині.**

Наприклад, у парієтальних клітинах залоз шлунка секрецію H^+ стимулюють гастрин і гістамін, а пригнічують соматостатин і простагландини, які секретуються поруч розташованими клітинами.

Аутокринна регуляція. **При аутокринній регуляції сама клітина-продуцент гормону має рецептори до цього ж гормону (іншими словами, клітина-продуцент гормону в той же час є власною мішенню).**

Як приклад наведемо ендотеліни, що виробляються клітинами ендотелію і впливають на ці ж ендотеліальні клітини; Т-лімфоцити, що секретують інтерлейкіни, мають мішенями різні клітини, в тому числі і Т-лімфоцити.

МЕХАНІЗМ ДІЇ ГОРМОНІВ:

Молекула гормона, яка циркулює з током крові або лімфи, «впізнає» свій рецептор на поверхні тієї чи іншої клітини-цілі. В основі взаємодії між окремими ланками ендокринної системи, а також між ендокриноцитами і клітинами-цілями лежить принцип зворотного зв'язку.

3

ГІПОТАЛАМУС (HYPOTHALAMUS) — центральний нейроендокринний орган, який поєднує нервову і гуморальну (гормональну) регуляції діяльності основних вісцеральних систем організму.

Умовно розрізняють передній, середній та задній гіпоталамус.

Вплив гіпоталамуса на ендокринні органи через гіпофіз є трансагіпофізарним шляхом

Залози, які регулюються трансгіпофізарним шляхом називають гіпофіззалежними

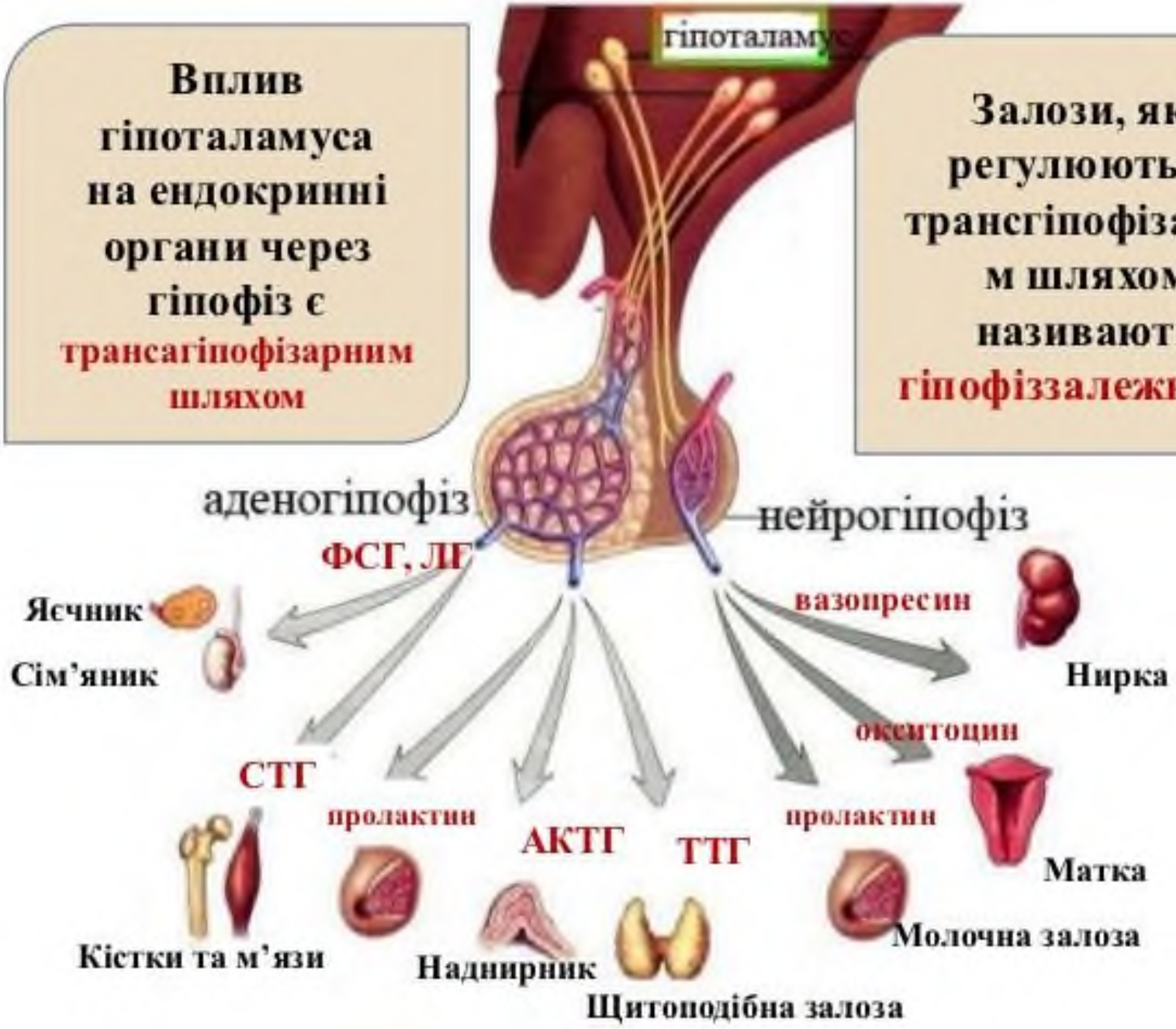

Залоза	Гормони, що синтезуються	Функції
Гіпоталамус	Ліберини, статини й гормони задньої частки гіпофіза	Секреція гіпофізарних гормонів і гормонів задньої частки гіпофіза
Задня частка гіпофіза (тут гормони не синтезуються, а тільки зберігаються й секретуються)	Окситоцин	Регуляція скорочень матки й лактації
	Вазопресин (антидіуретичний гормон)	Зменшення діурезу
Передня частка гіпофіза	Фолікулостимулювальний гормон (ФСГ)	Стимуляція сперматогенезу (у чоловіків) або зростання яйцевого фолікула (у жінок)
	Лютеїнізуючий гормон (ЛГ)	Стимуляція утворення статевих гормонів, підтримка існування жовтого тіла (у жінок)
	Пролактин	Стимуляція утворення й секреції молока
	Тиреотропний гормон (ТТГ)	Стимуляція утворення й секреції гормонів щитовидної залози
	Адренокортикотропний гормон (АКТГ)	Стимуляція утворення й секреції гормонів кори надниркових залоз
	Соматотропний гормон (гормон росту, СТГ)	Стимуляція синтезу білків і ростових процесів організму

ГІПОФІЗ (HYPOPHYSIS CEREBRI, GLANDULA PITUITARIA) – центральний ендокринний орган, функція якого полягає у регуляції діяльності ряду периферійних ланок ендокринної системи (так званих гіпо-фізозалежних органів), а також у здійсненні безпосереднього впливу на ряд клітин організму неендокринної природи.

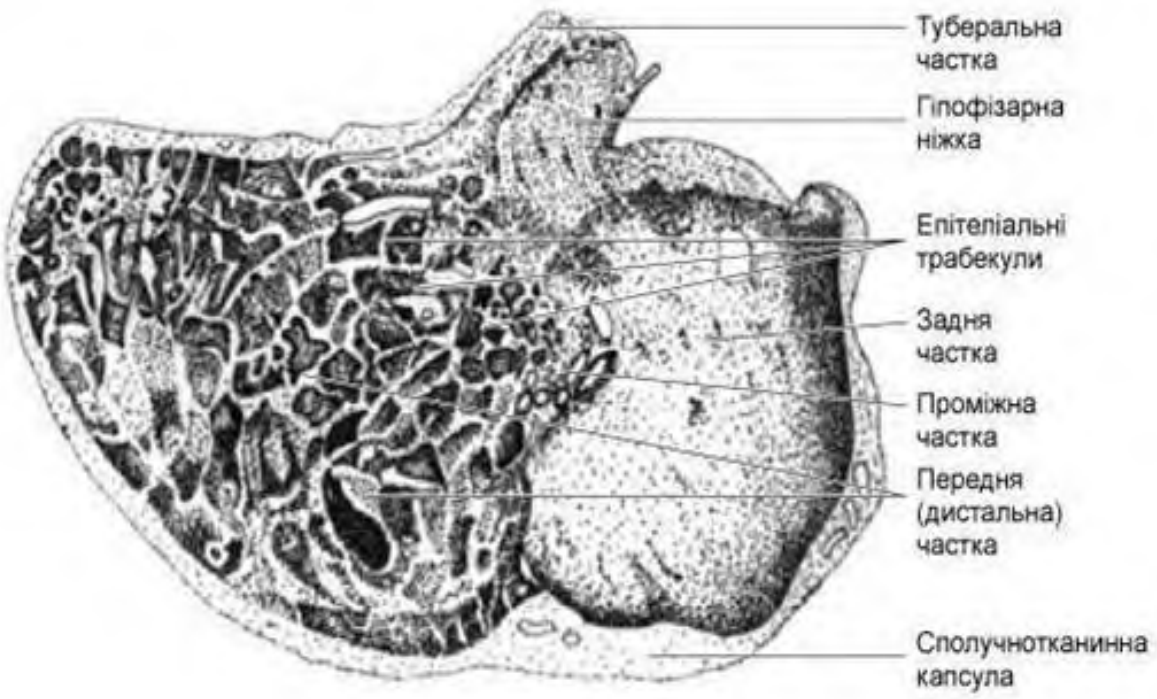

Загальний план будови гіпофіза

Гіпоталамо-гіпофізарна регуляція ендокринних залоз організму

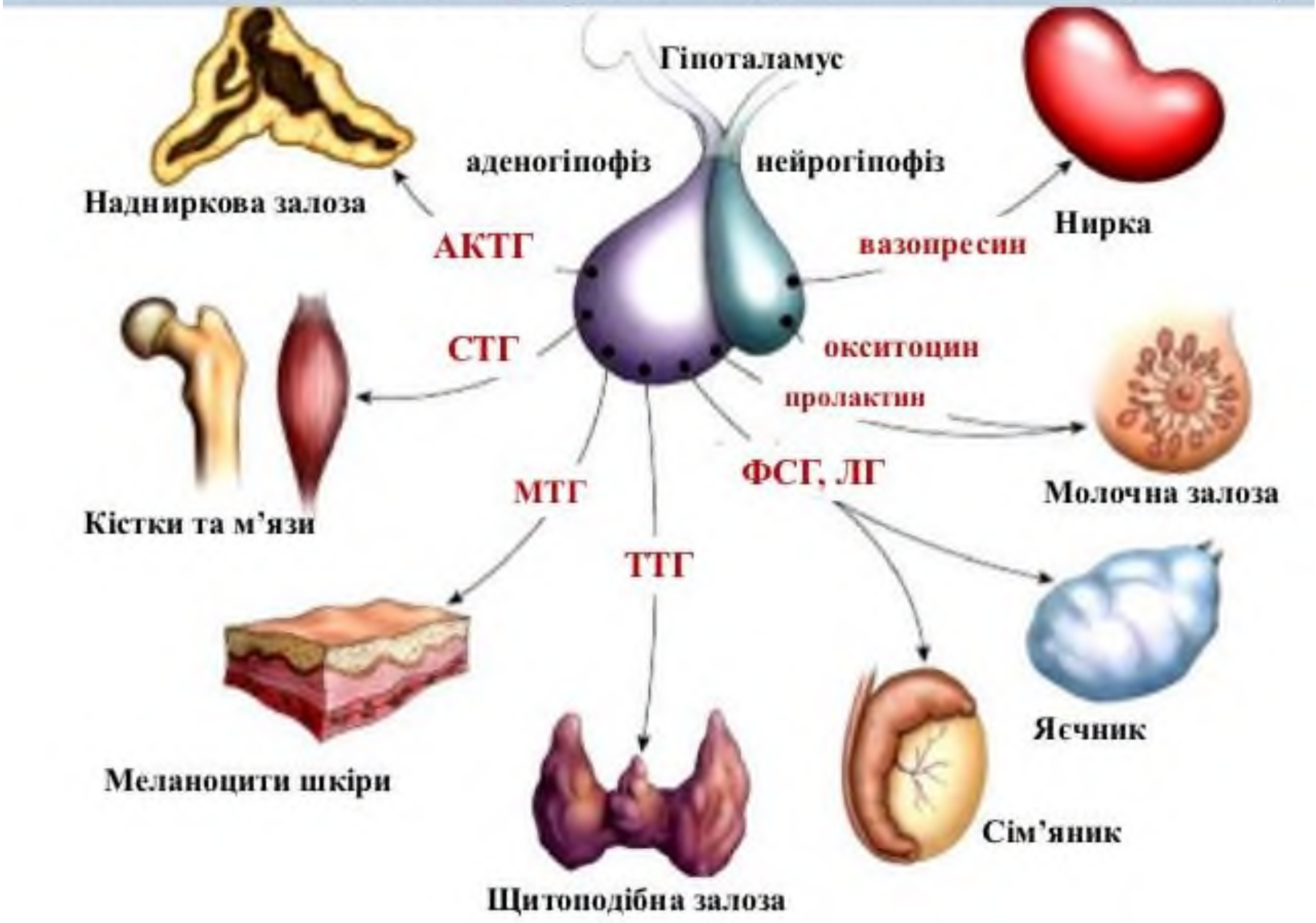

Будова гіпофіза

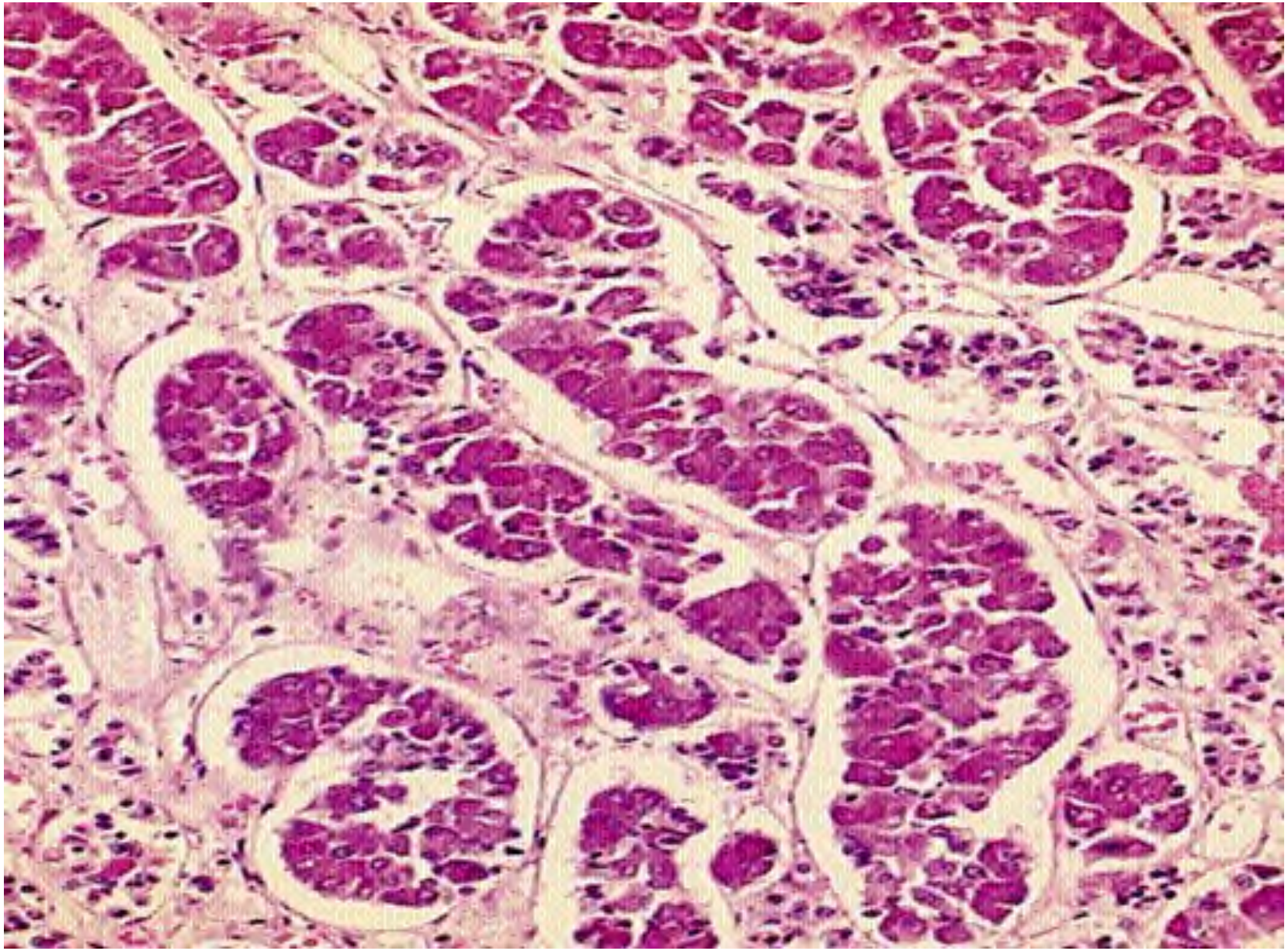

Трабекулярна будова передньої частки гіпофіза.

Епіфіз (шишкоподібне тіло, epiphysis cerebri, corpus pineale) — центральний орган ендокринної системи, який забезпечує регуляцію фотоперіодичності роботи органів і систем організму, в першу чергу — його циркадних ритмів (коливання активності клітин у зв'язку зі зміною дня і ночі), а також регуляцію діяльності статевої системи.

Механізм реагування епіфіза на зміни освітленості пов'язаний зі сприйняттям ним подразнень від сітківки ока по симпатичних нервових стовбурах.

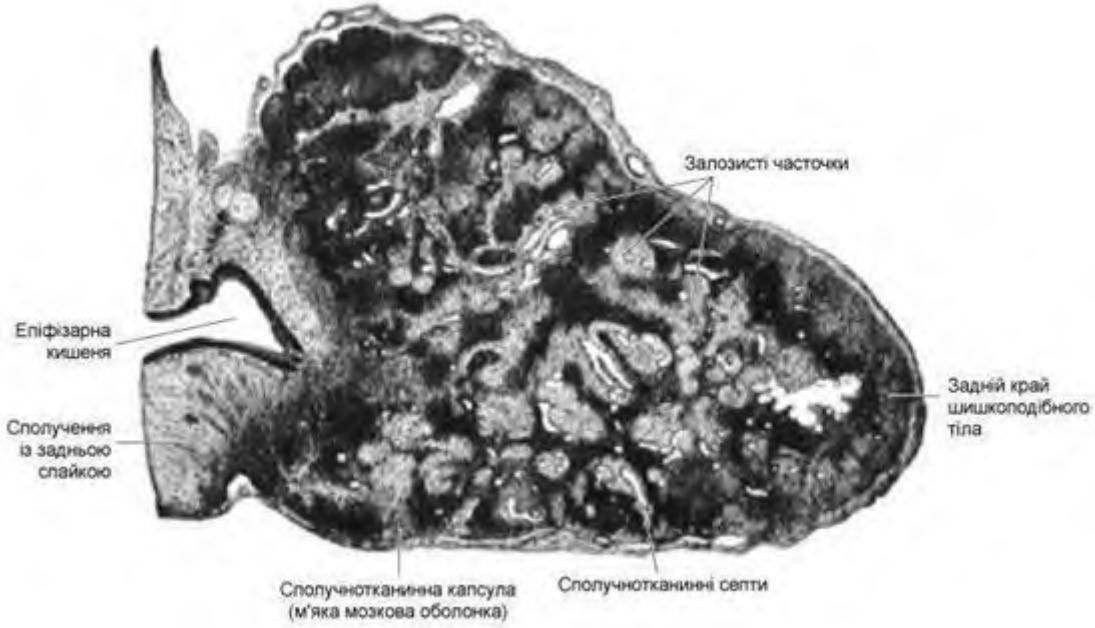

Загальний план будови епіфіза.

4
ЩИТОВИДНА ЗАЛОЗА

Щитовидна залоза (glandula thyroidea) — периферійний орган ендокринної системи, який регулює основний обмін організму, а також забезпечує кальцієвий гомеостаз крові. Розміщена на передній поверхні щитоподібного і перснеподібного хрящів гортані, а також другого і третього кілець трахеї. Маса залози 20-30 г, вона складається з двох часток полігональної форми, з'єднаних перешийком. Розміри кожної частки 7х3х2 см.

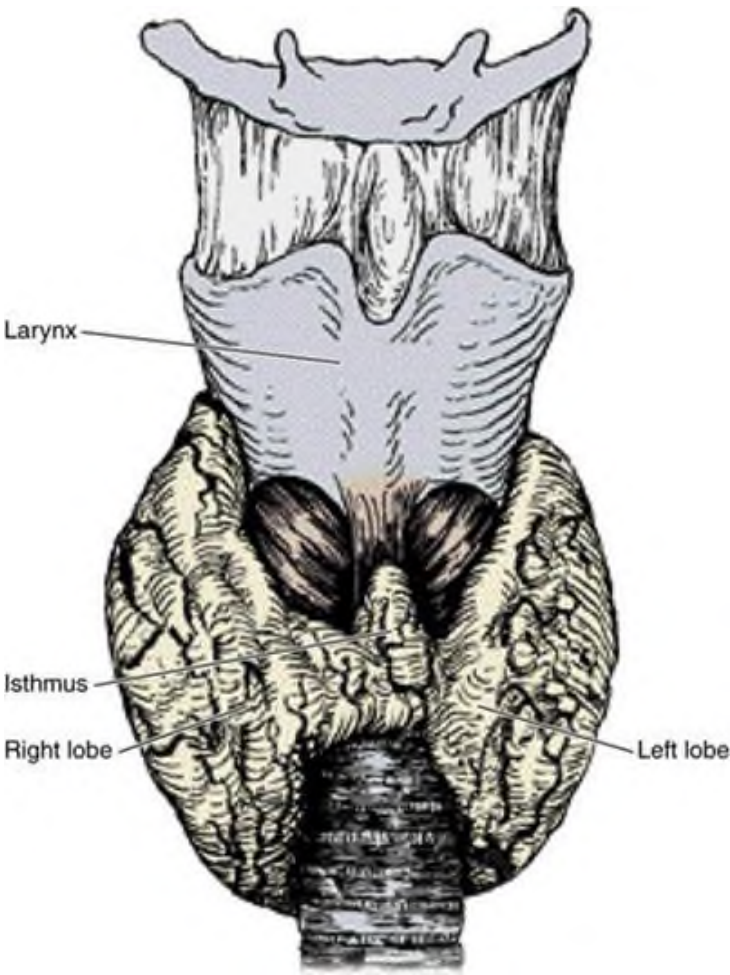

Мікроскопічна будова щитовидної залози. Забарвлення гематоксиліном та еозином. 1 – фолікули, 2 – тироцити, 3 – колоїд,
4 – сполучнотканинна перегородка.

ПРИЩИТОВИДНА ЗАЛОЗА (GLANDULA PARATHYROIDEA).

Вони розміщені на задній поверхні щитовидної залози, під спільною сполучнотканинною капсулою. Це органи овальної форми, розмірами 6х3х2 мм, масою 35-50 мг кожний.

Структурною і функціональною одиницею прищитовидної залози є трабекула (перекладка).

Трабекули побудовані із скупчень клітин-паратироцитів, які з'єднуються між собою, утворюючи десмосомні контакти.

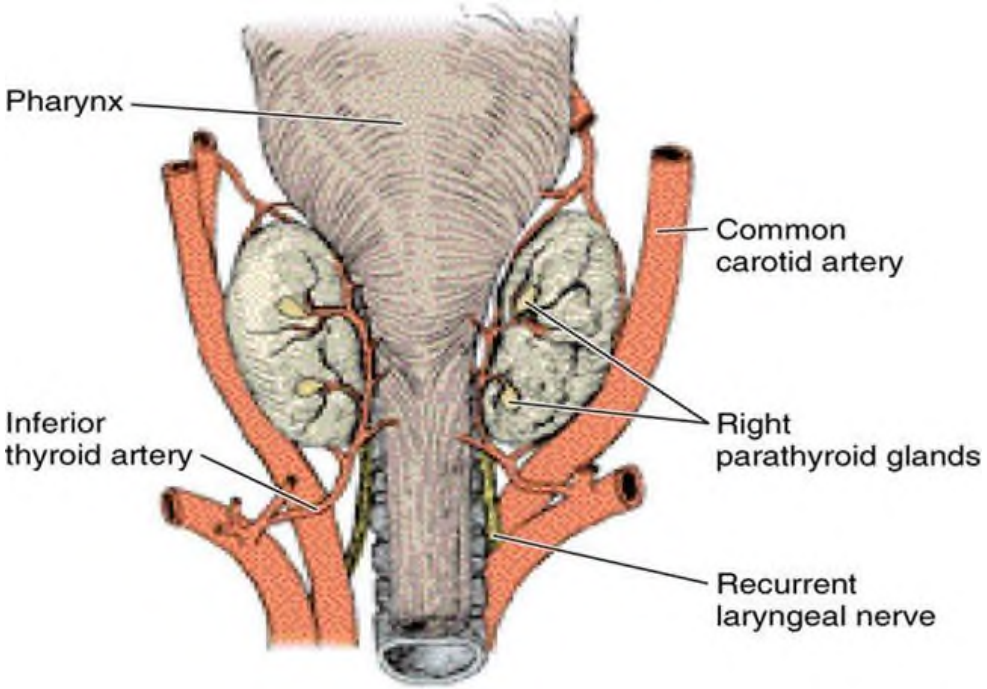

НАДНИРКОВА ЗАЛОЗА

Надниркова залоза (glandula suprarenalis) — парний ендокринний орган, розміщений над верхнім полюсом нирки. Маса кожної надниркової залози 6-7 г, форма трикутна або півмісяцева, з вгнутою основою, розміри— 5х3х1 см. Зовні надниркова залоза вкрита сполучнотканинною капсулою. Паренхіма її побудована з двох відмінних за походженням, будовою та функцією частин — поверхневої кіркової речовини та центральної мозкової речовини. Кіркові ендокриноцити формують тяжі, орієнтовані перпендикулярно до поверхні надниркової залози. Проміжки між тяжами заповнені прошарками пухкої сполучної тканини.

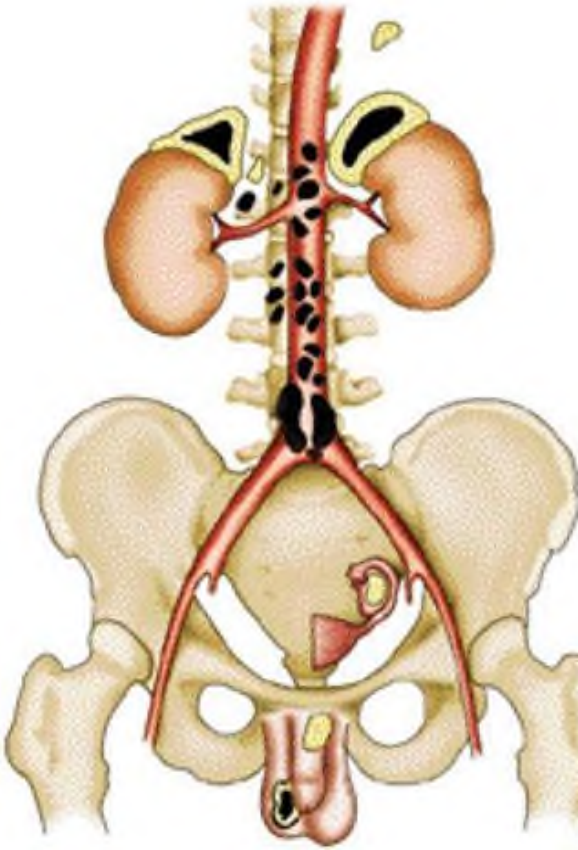

Ендокриноцити сітчастої зони синтезують статеві стероїди — андрогенстероїдний гормон (чоловічий статевий гормон, який подібний до тестостерону сім'яників), у меншій мірі — жіночі статеві гормони естрогени і прогестерон.

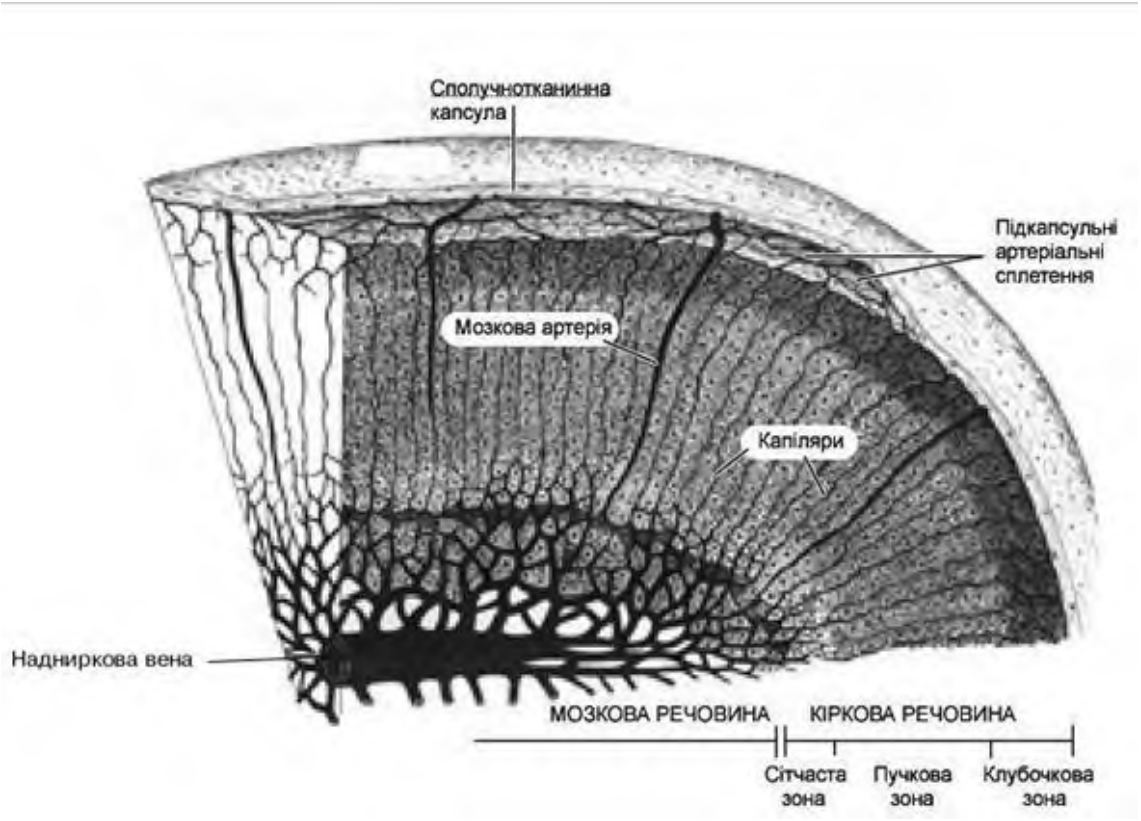

Схема гістоархітектоніки та васкуляризації надниркової залози

Надниркова залоза розвивається з двох ембріональних зачатків: мозкова речовина — з парааортальних нервових гангліїв, кіркова — з розростань целомічного епітелію, які формують так зване інтерреналове тіло.

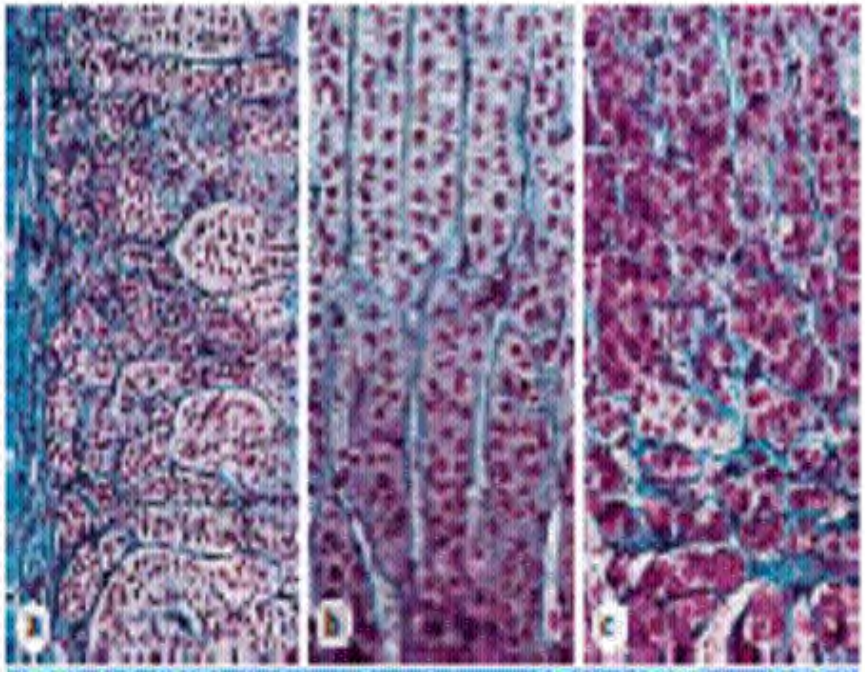

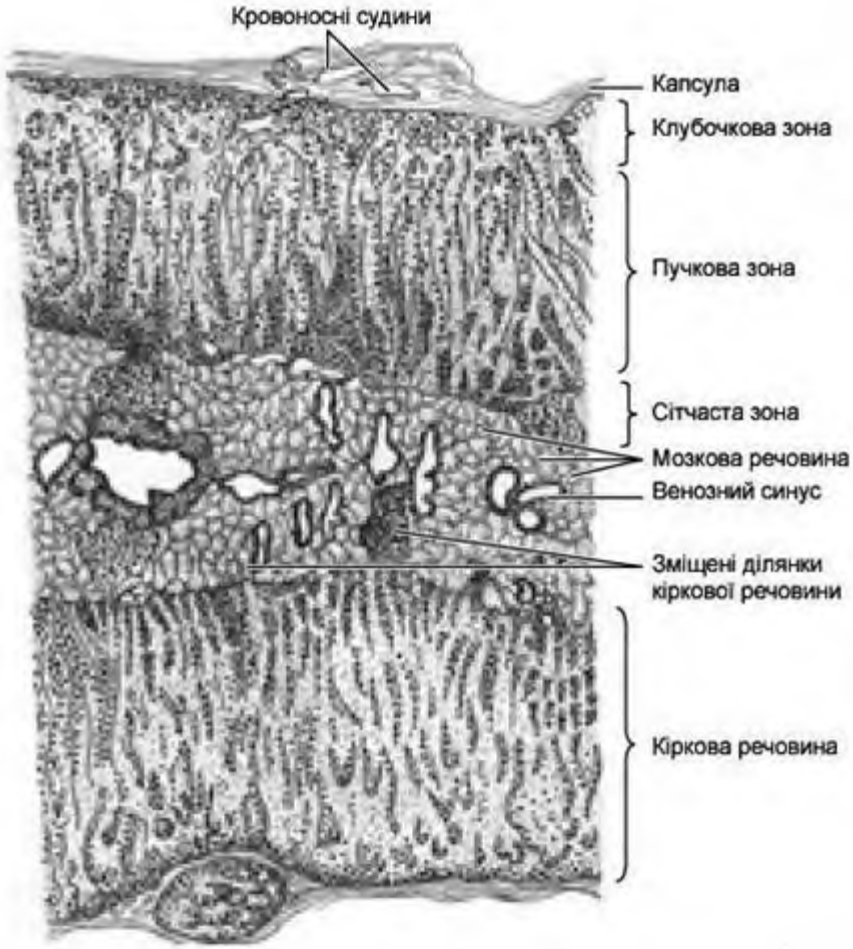

Напівсхематичне відтворення гістопрепарату надниркової залози

Залоза	Гормони, що синтезуються	Функції
Кора надниркових залоз	Глюкокортикоїди (кортизол)	Стимуляція розщеплення білків, синтезу глюкози і глікогену, адаптація організму до стресу
	Мінералокортикоїди (альдостерон)	Регуляція рівня йонів Na^+, підвищення кров'яного тиску
Мозковий шар Надниркових залоз	Адреналін	Підвищення частоти й сили серцевих скорочень, звуження капілярів у шкірі та внутрішніх органах. Розширення артеріол серця і скелетних м'язів, підвищення рівня глюкози в крові
	Норадреналін	Загальне звуження дрібних артерій, підвищення кров'яного тиску
Яєчники	Естрогени	Розвиток вторинних жіночих статевих ознак, регуляція менструального циклу. Стимуляція росту й розвитку матки та плоду
	Прогестерон	Підтримання вагітності, пригнічення овуляції
Сім'яники	Тестостерон	Розвиток вторинних чоловічих статевих ознак

Дякую за увагу!

ТРАВНА СИСТЕМА

План лекції

1. Загальний план будови травної трубки.
2. Передній відділ травної рубки.
3. Особливості структурної організації шлунка.
4. Будова і функції відділів тонкої кишки.
5. Структурна організація товстої кишки.

РЕКОМЕНДОВАНА ЛІТЕРАТУРА

1. Вахаюк Т. Гістологія з технікою гістологічних досліджень. Київ. 2018 . 260с.
2. Гістологія. Цитологія. Ембріологія : підруч. для студентів / за ред. : О. Д. Луцика, Ю. Б. Чайковського . Вінниця : Нова Кн., 2020. 496 с.
3. Горальський Л. П. Хомич В. Т., Кононський О. І.Основи гістологічної техніки і морфофункціональні методи досліджень у нормі та при патології . Житомир: «Полісся», 2011. 288 с.
4. Луцик О.Д., Чайковьский Гістологія. Цитологія. Ембріологія . Вінниця. Нова книга. 2018. 592с.
5. Новак В. П. Цитологія, гістологія, ембріологія. Біла Церква, 2005. 256 с.
6. Степанеко О., Міршнченко О., Зайченко Л. Гістологія, цитологія та ембріологія. Атлас. 2020. 152с.
7. Побережець Ю. М. Методичні вказівки для виконання лабораторних робіт та організації самостійної роботи з дисципліни «Цитологія, гістологія, ембріологія» для студентів спеціальності 212 «Ветеринарна гігієна, санітарія і експертиза» для аграрних вищих навчальних закладів III-IV рівнів акредитації. 2018. 112 с.
8. Шепітько В. І., Єрошенко Г. А., Лисаченко О. Д., Борута Н. В., Вільхова О. В. Гістологія, цитологія, ембріологія. Навчальний посібник. Полтава. 2017. 130с.

1

Травлення – комплексний процес, який включає механічну, фізичну, хімічну і ферментативну обробку їжі та забезпечення всмоктування і засвоєння поживних речовин.

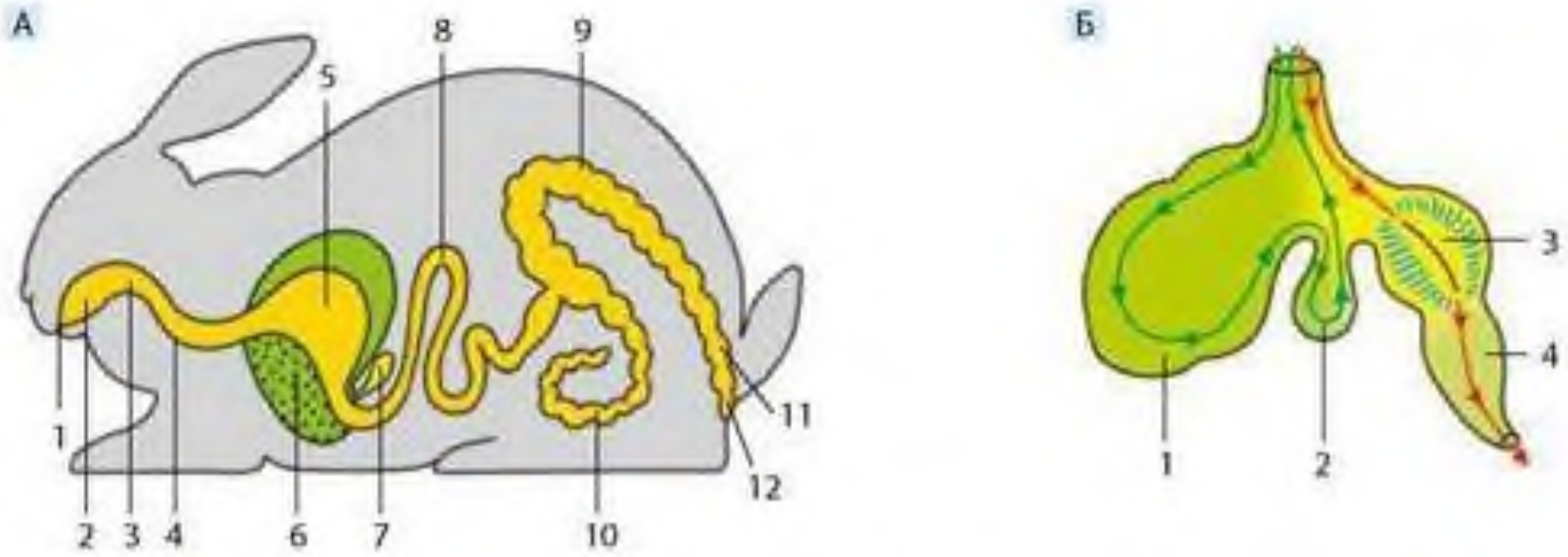

– Загальна схема будови наскрізної травної системи (на прикладі ссавців): 1 – рот; 2 – ротова порожнина; 3 – глотка; 4 – стравохід; 5 – шлунок; 6 – печінка; 7 – підшлункова залоза; 8 – тонка кишка; 9 – товста кишка; 10 – сліпа кишка: 11 – пряма кишка; 12 – анус. Б – Будова шлунка жуйної тварини: 1 – рубець; 2 – сітка; 3 – книжка; 4 – сичуг

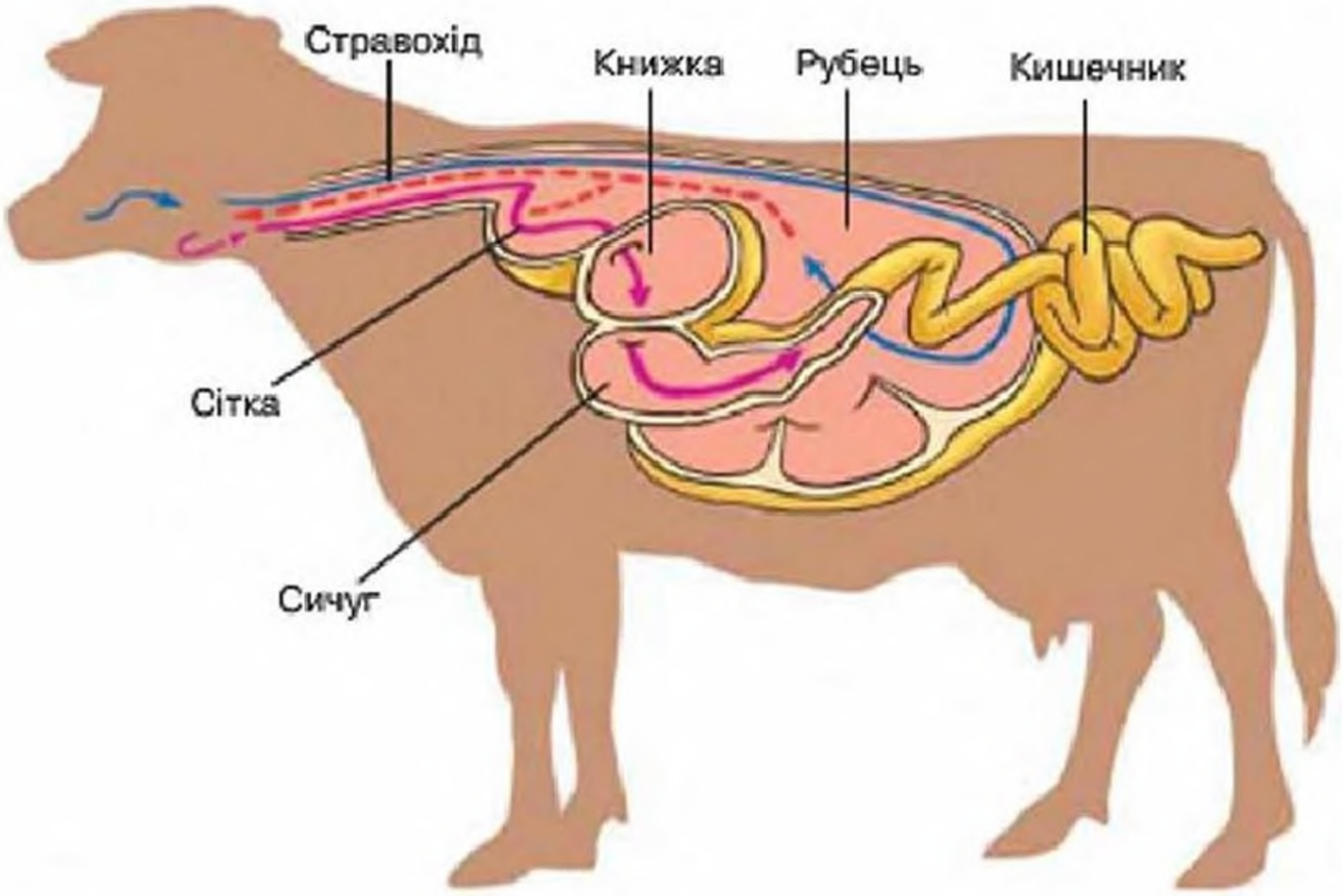
Стравохід
Книжка
Рубець
Кишечник
Сітка
Сичуг

Функції травної системи

Механічна

- Подрібнення їжі
- Пересування їжі по травному тракту
- виділення відпрацьованих продуктів

Секреторна

- Вироблення ферментів, травних соків, слини, жовчі

Всмоктувальна

- Всмоктування поживних речовин

Структурні компоненти травної системи:

Травна трубка

Відділи:
передній, середній, задній

Залози

три пари великих слинних, печінка, підшлункова залоза

Відділи травної трубки:

Передній
Ротова порожнина (губи, щоки, язик, слинні залози, мигдалики), глотка, стравохід

Середній
Шлунок, тонка кишка (12-пала, голодна, клубова), товстка кишка

Задній
Каудальна частина прямої кишки

Оболонки і стінки травної трубки

- **Слизова**
  - Епітеліальна пластинка
  - М’язова пластинка
  - Власна пластинка
- **Підслизова**
- **М’язова**
- **Адвентиційна або серозна**

нерви
непосмуговані м'язи
слизова оболонка
очеревина
лімфатичні судини
травні залози
підслизова оболонка

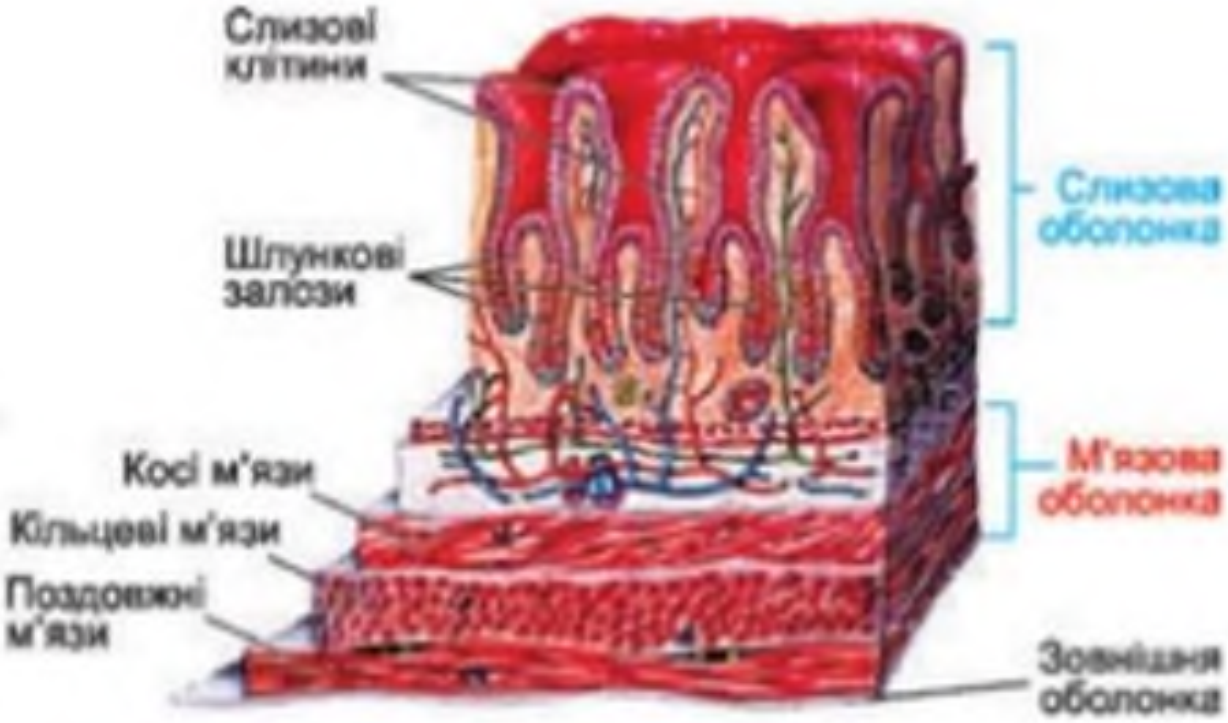
Слизові клітини
Шлункові залози
Слизова оболонка
Косі м'язи
Кільцеві м'язи
Поздовжні м'язи
М'язова оболонка
Зовнішня оболонка

2

Передній відділ травної трубки включає:

- ротову порожнину
- глотку
- стравохід.

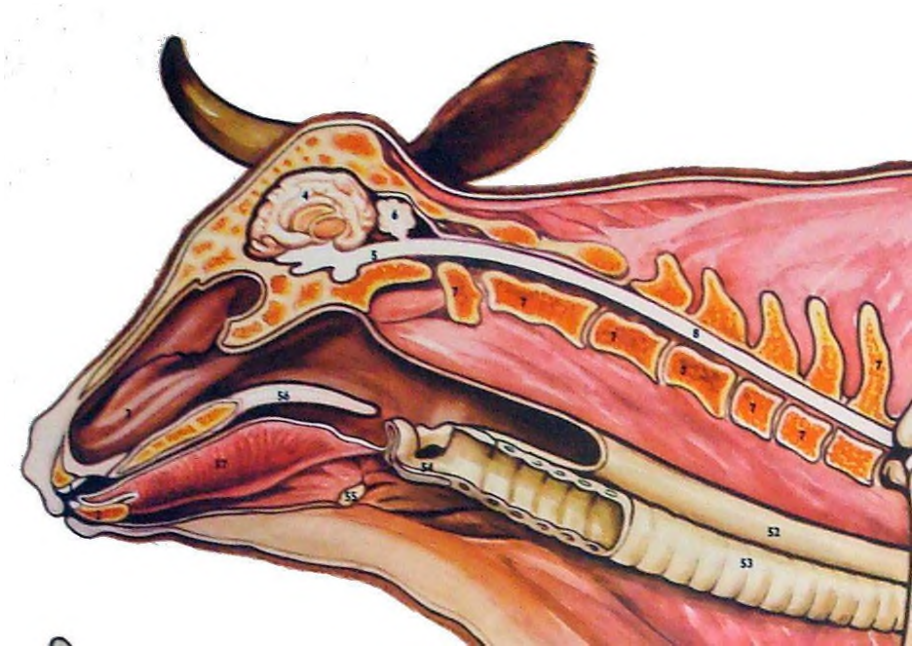

Губа (labium) — утвір, що прикриває вхід у ротову порожнину.

В основі лежить **посмугована м'язова тканина.**

У складі губи, розрізняють три частини:

- слизова
- проміжна
- шкірна.

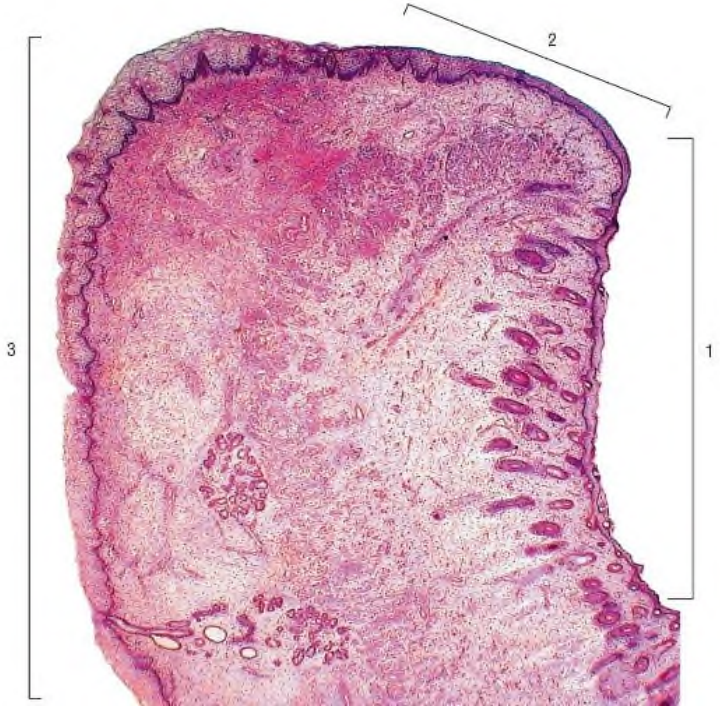

Щока (bucca) — шкірно-м'язовий утвір, який обмежує з боків переддвер'я ротової порожнини а зсередини - *слизовою оболонкою*.

Поверхня вкрита тонкою шкірою, основу щоки складає **посмугована м'язова тканина.**

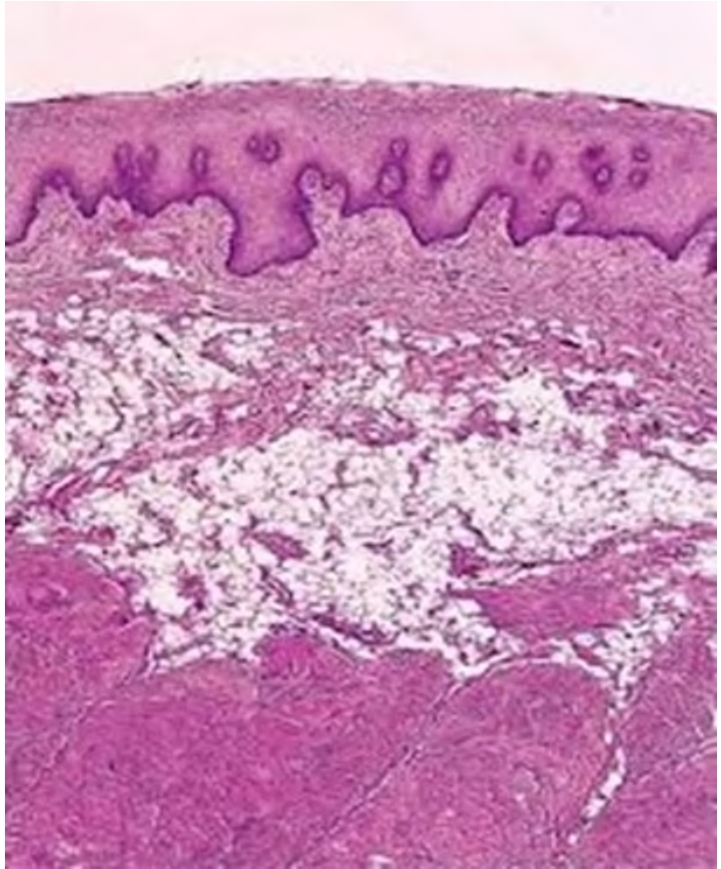

У слизовій оболонці відсутня м'язова пластинка.

Язик (lingua) — м'язовий орган бере участь у механічній обробці їжі та ковтанні.

Розрізняють:

- нижню
- бічні
- верхню поверхні язика.

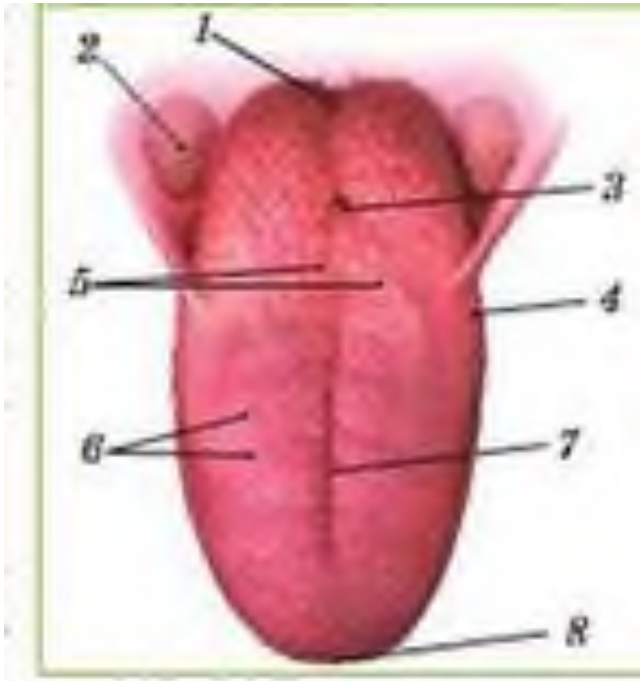

Будова язика:
1 — корінь язика;
2 — піднебінні мигдалики;
3 — сліпий отвір язика;
4 — листоподібні сосочки;
5 — сосочки, оточені валом;
6 — грибоподібні сосочки;
7 — спинка язика;
8 — верхівка язика

Зуби (dentes) — тверді утвори ротової порожнини, що вросли в альвеолярні відростки верхньої та нижньої щелеп.

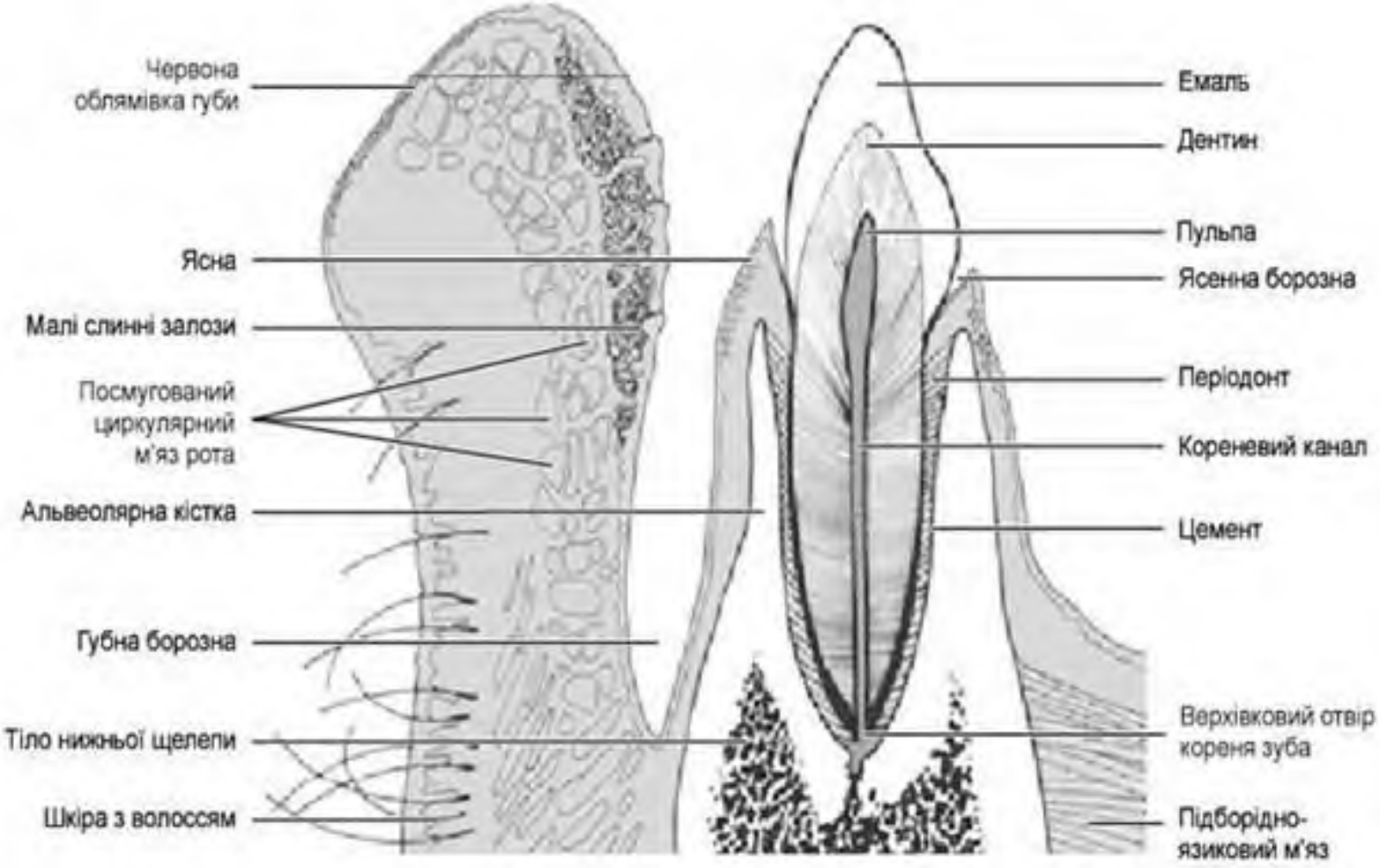

3

Шлунок (gaster, ventriculus) — мішкоподібне розширення травної трубки об'ємом 1,7...2,5 л, куди через стравохід потрапляє подрібнена і зволожена у ротовій порожнині їжа.

Анатомічно у складі шлунка розрізняють:

- ✓ **кардіальну** (прилеглу до стравоходу);
- ✓ **пілоричну** (прилеглу до дванадцятипалої кишки) частини;
- ✓ **дно ;**
- ✓ **тіло.**

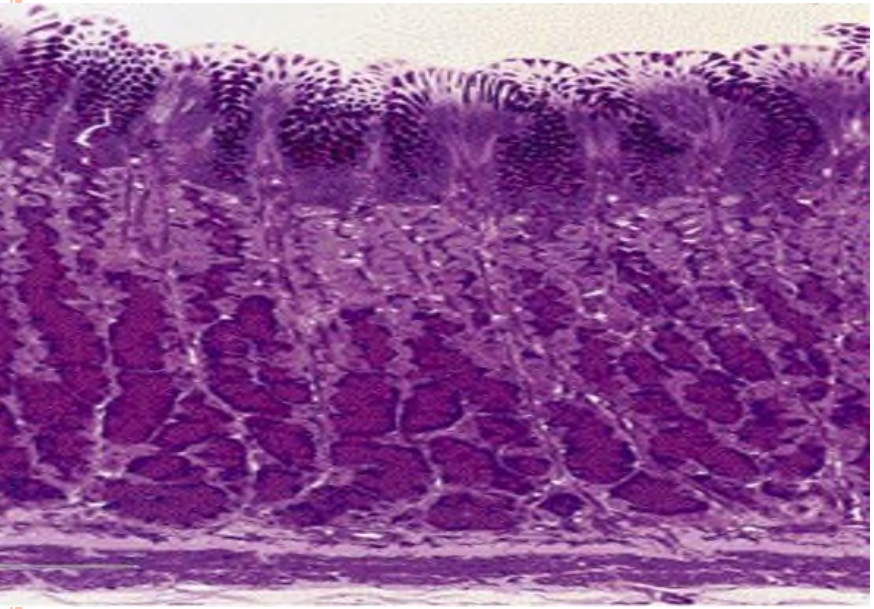

Мікрофотографія дна шлунка

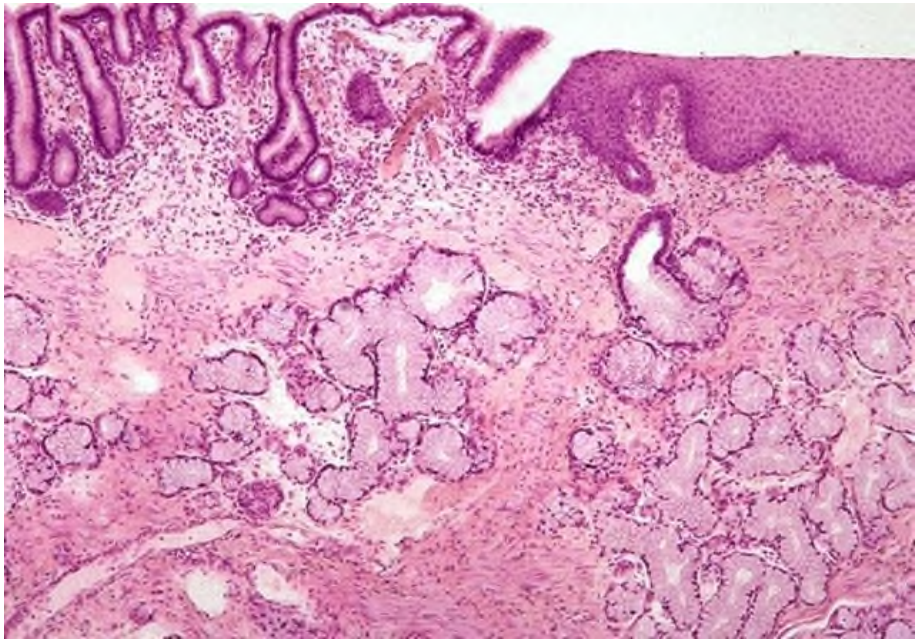

Мікрофотографія кардіального відділу шлунка

Стінку шлунка утворюють чотири оболонки — слизова, підслизова, м'язова та серозна.

Особливістю рельєфу слизової оболонки шлунка є наявність складок, полів і ямок.

Слизова оболонка побудована з трьох шарів:

- **епітелій**
- **власна пластинка**
- **м'язова пластинка**

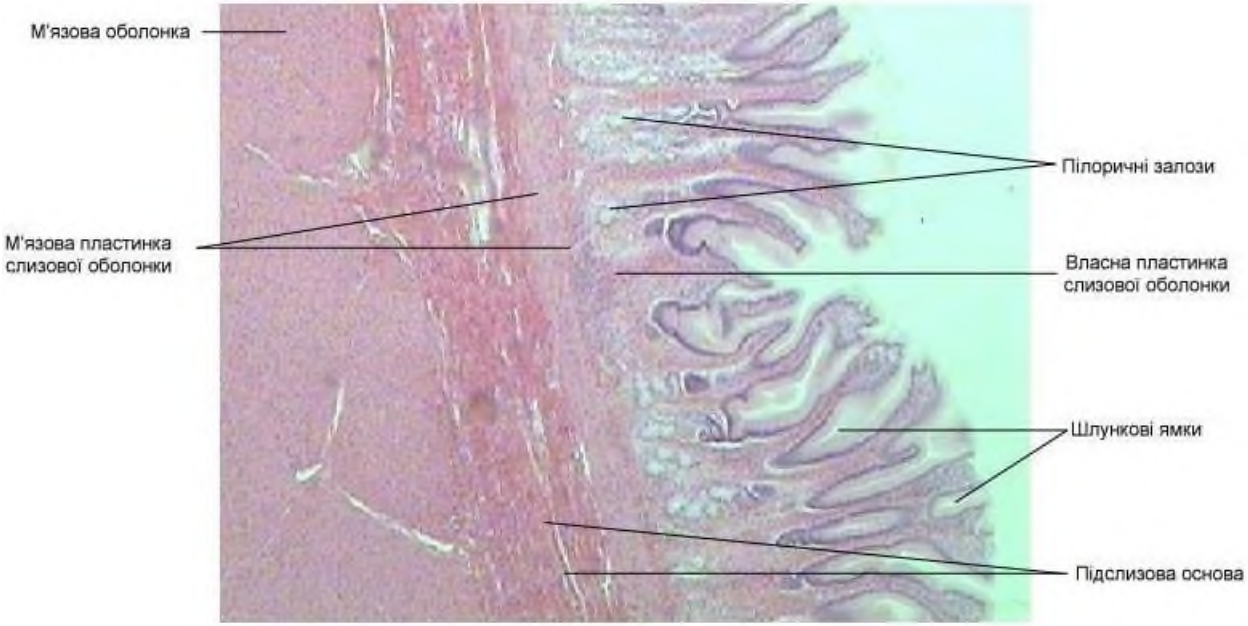

Світлова мікроскопія пілоричної частини шлунка, х 56

4.

Функції тонкої кишки:

- Заключна хімічна обробка їжі;
- Вмоктування продуктів розщеплення - поживних речовин у кров і лімфу;
- Механічне - пересування хімусу в дистальному напрямку;
- Ендокринна.

Тонка кишка (intestinum tenue) — частина травної трубки, розміщена в нижній частині черевної порожнини між шлунком і сліпою кишкою.

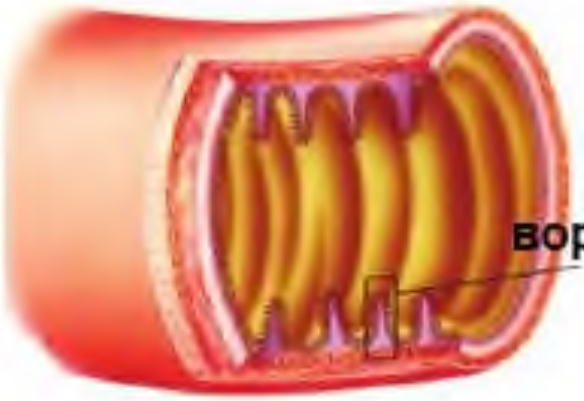

тонкий кишечник

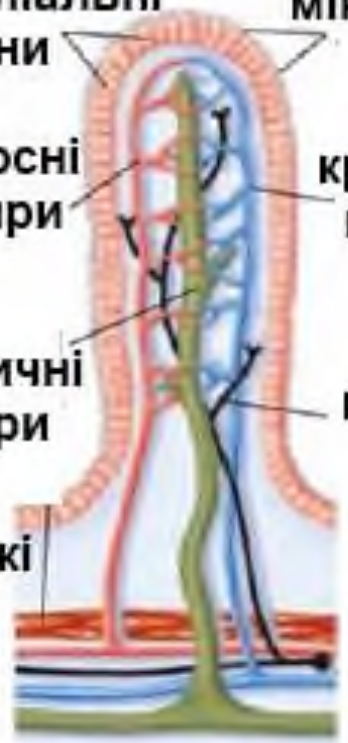

ворсинка тонкого кишечника

епітеліальна клітина з мікроворсинкою

Поділяється на три відділи:

- ✓ дванадцятипалу
- ✓ голодну
- ✓ клубову кишку

Ворсинка — це пальцеподібний виріст слизової оболонки висотою 0,5..,1,5 мм. спрямований у просвіт тонкої кишки.

В основі ворсинки лежить сполучна тканина власної пластинки, в якій трапляються поодинокі гладкі **міоцити**.

Поверхня ворсинки вкрита циліндричним епітелієм, у складі якого є три різновиди епітеліальних клітин:

- **стовпчасті епітеліоцити**
- **келихоподібні клітини**
- **кишкові ендокриноцити**.

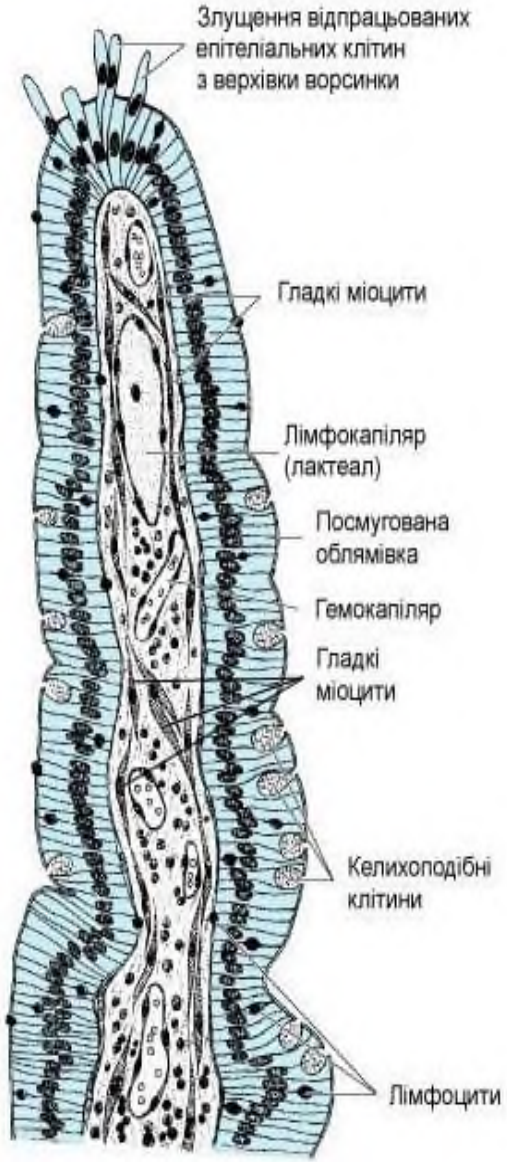

Схематичне відтворення мікроморфології ворсинки тонкої кишки

5. ТОВСТА КИШКА

Функції:

1. ***Всмоктування*** **води та електролітів і формування калових мас;**
2. ***Всмоктування*** **вітамінів К і В, продуктів гідролізу клітковини;**
3. ***Механічна*****– виведення калових мас із організму;**
4. ***Імунна*** **- *Забезпечується* лімфоїдною тканиною, поодинокими лімфатичними вузликами та їх скупченнями в апендиксі.**

Товста кишка (intestinum erassum) — частина травної трубки, яка забезпечує формування і виведення калових мас.

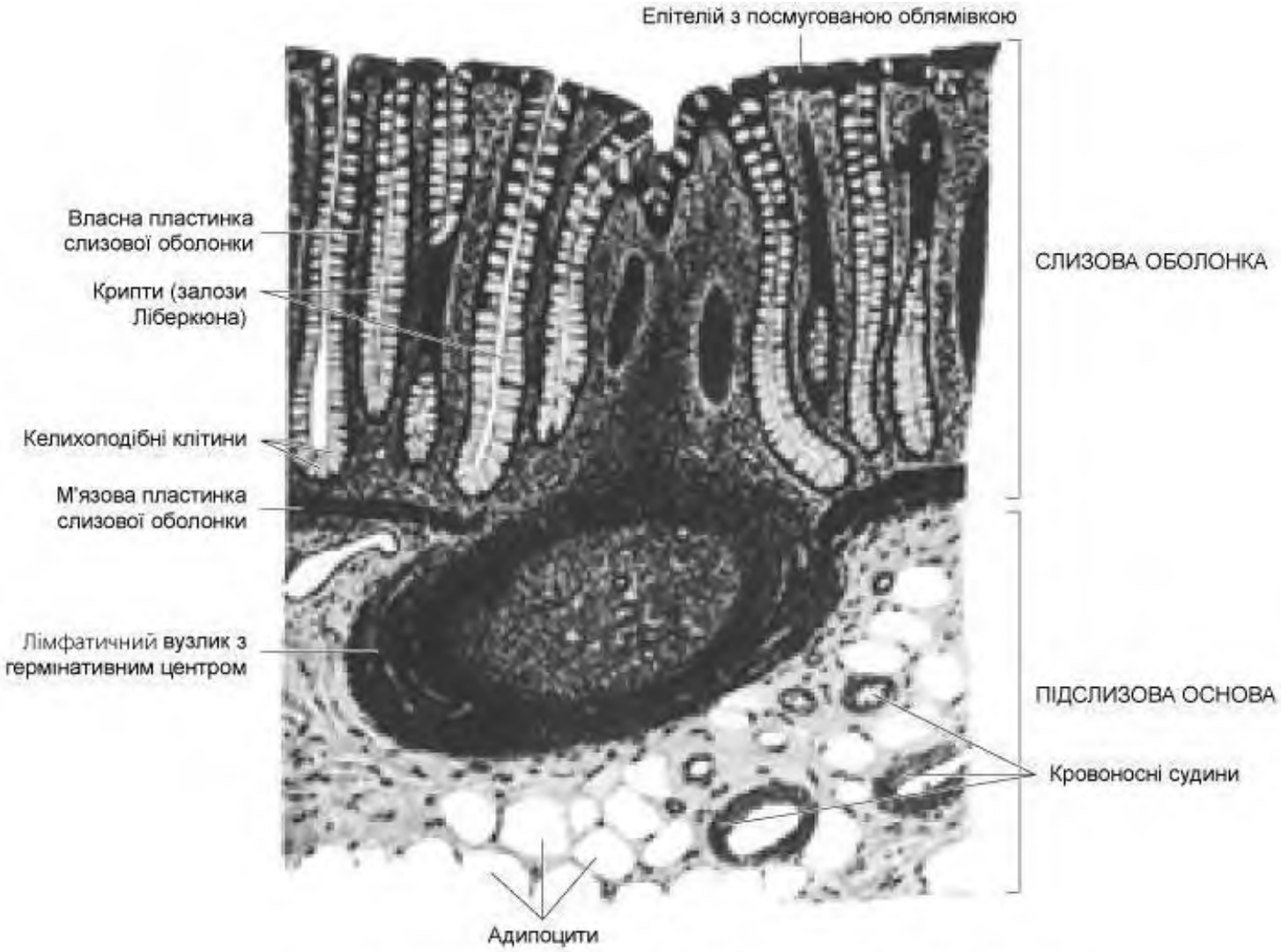

Напівсхематичне відтворення рельєфу слизової оболонки товстої кишки, х 70

Стінка товстої кишки має чотири оболонки:

- слизова
- підслизова
- м'язова
- зовнішня — серозна або адвентиційна.

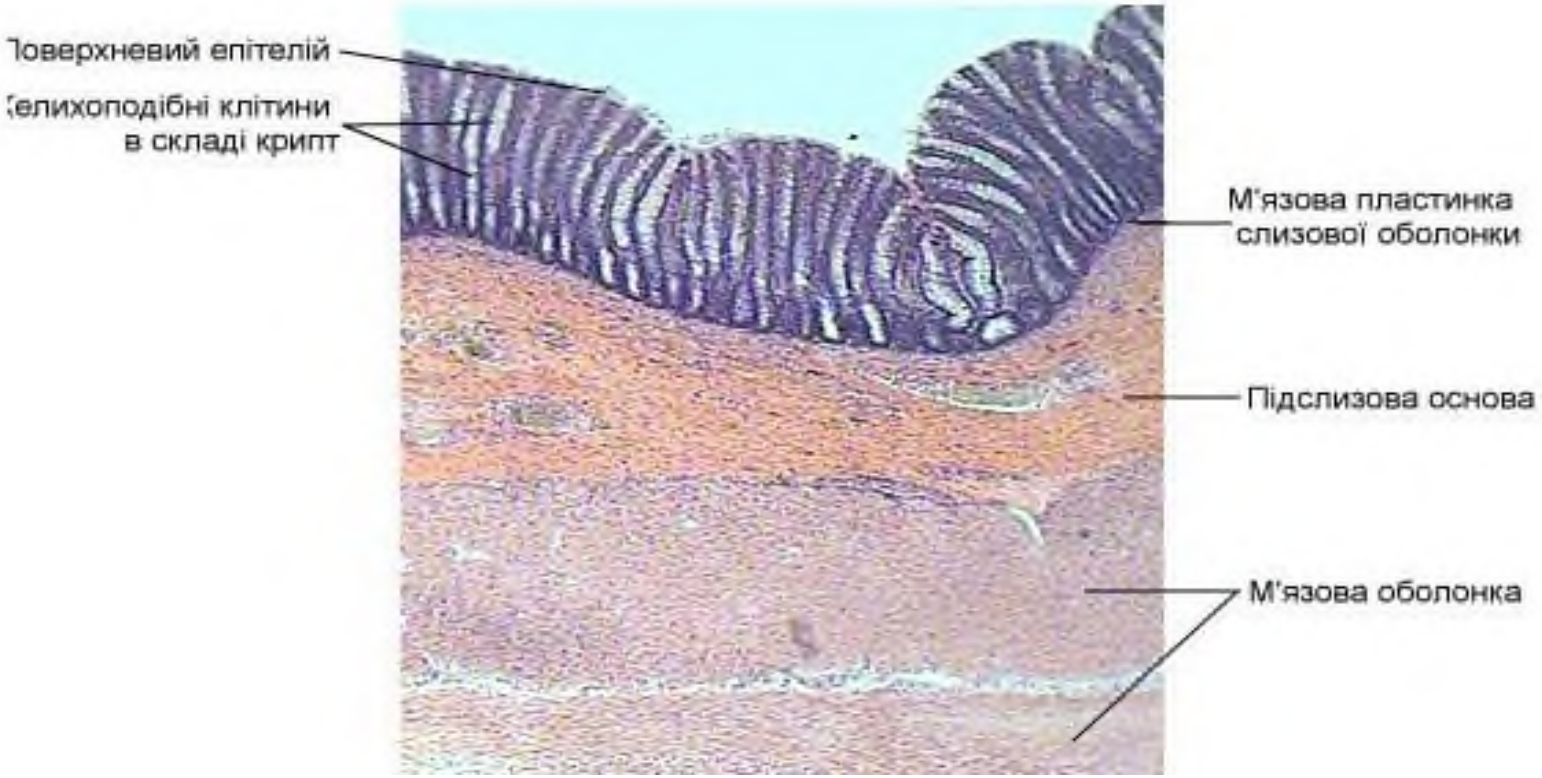

Слизову оболонку анальної частини прямої кишки складають три зони:

стовпчаста, проміжна та шкірна.

стовпчаста зона вкрита багатошаровим кубічним епітелієм;

проміжна — багатошаровим плоским незроговілим епітелієм;

шкірна — багатошаровим плоским зроговілим епітелієм.

Підслизова основа прямої кишки утворена пухкою сполучною тканиною, в якій розміщені нервові і судинні сплетення.

М'язова оболонка прямої кишки утворена внутрішнім циркулярним і зовнішнім поздовжнім шарами гладких міоцитів, між якими залягають прошарки сполучної тканини.

Дякую за увагу!

Дихальна та сечовидільна система

План

1. Повітроносні шляхи

2. Респіраторний відділ.

3. Будова сечовидільної системи.

РЕКОМЕНДОВАНА ЛІТЕРАТУРА

1. Вахаюк Т. Гістологія з технікою гістологічних досліджень. Київ. 2018 . 260с.
2. Гістологія. Цитологія. Ембріологія : підруч. для студентів / за ред. : О. Д. Луцика, Ю. Б. Чайковського . Вінниця : Нова Кн., 2020. 496 с.
3. Горальський Л. П. Хомич В. Т., Кононський О. І.Основи гістологічної техніки і морфофункціональні методи досліджень у нормі та при патології . Житомир: «Полісся», 2011. 288 с.
4. Луцик О.Д., Чайковьский Гістологія. Цитологія. Ембріологія . Вінниця. Нова книга. 2018. 592с.
5. Новак В. П. Цитологія, гістологія, ембріологія. Біла Церква, 2005. 256 с.
6. Степанеко О., Міршнченко О., Зайченко Л. Гістологія, цитологія та ембріологія. Атлас. 2020. 152с.
7. Побережець Ю. М. Методичні вказівки для виконання лабораторних робіт та організації самостійної роботи з дисципліни «Цитологія, гістологія, ембріологія» для студентів спеціальності 212 «Ветеринарна гігієна, санітарія і експертиза» для аграрних вищих навчальних закладів III-IV рівнів акредитації. 2018. 112 с.
8. Шепітько В. І., Єрошенко Г. А., Лисаченко О. Д., Борута Н. В., Вільхова О. В. Гістологія, цитологія, ембріологія. Навчальний посібник. Полтава. 2017. 130с.

1

Повітроносні шляхи

До цього відділу дихальної системи належать носова порожнина, носоглотка, гортань, трахея та бронхи з їхніми розгалуженнями, включаючи термінальні бронхіоли.

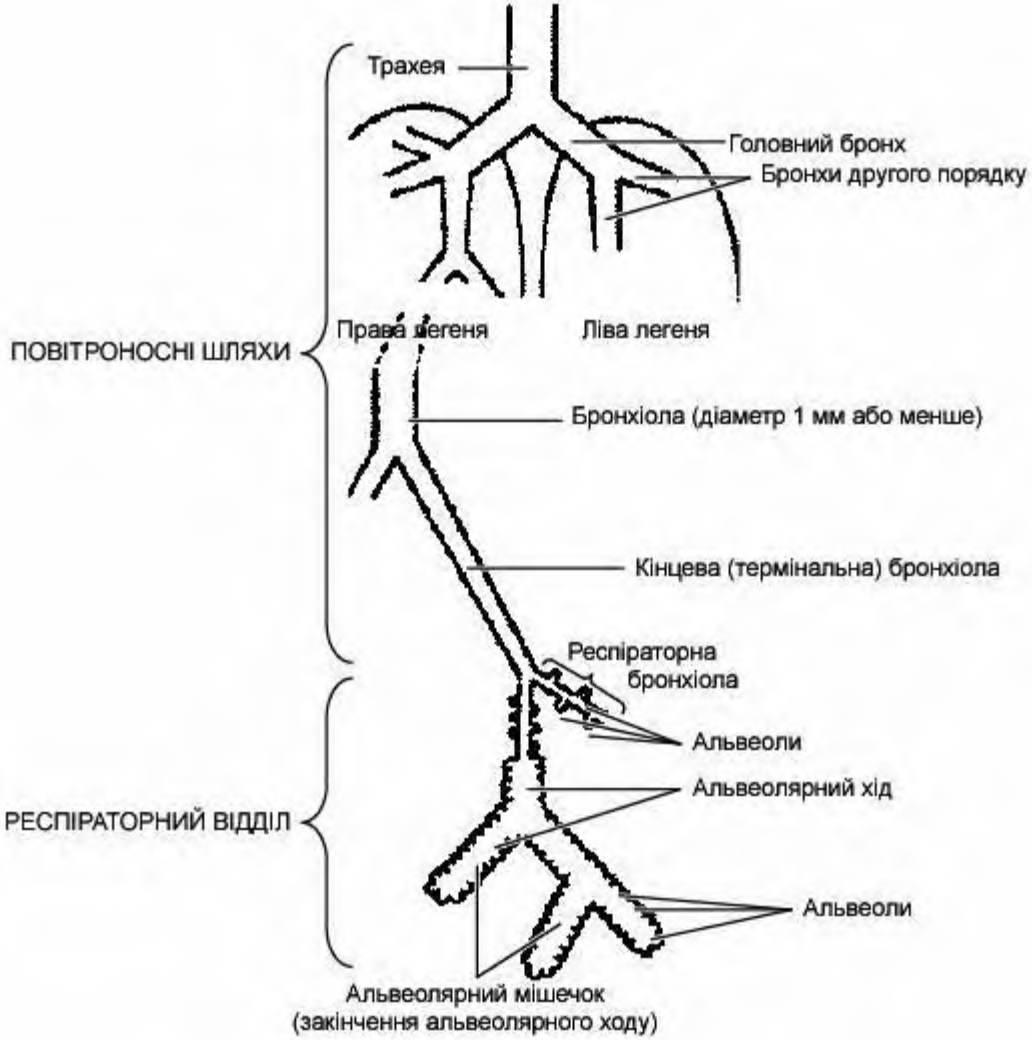

Схема будови повітроносних шляхів і респіраторних відділів легень

Носова порожнина (cavum nasi)

Носова порожнина складається з переддвер'я і власне носової порожнини, у якій є дихальна та нюхова ділянки.

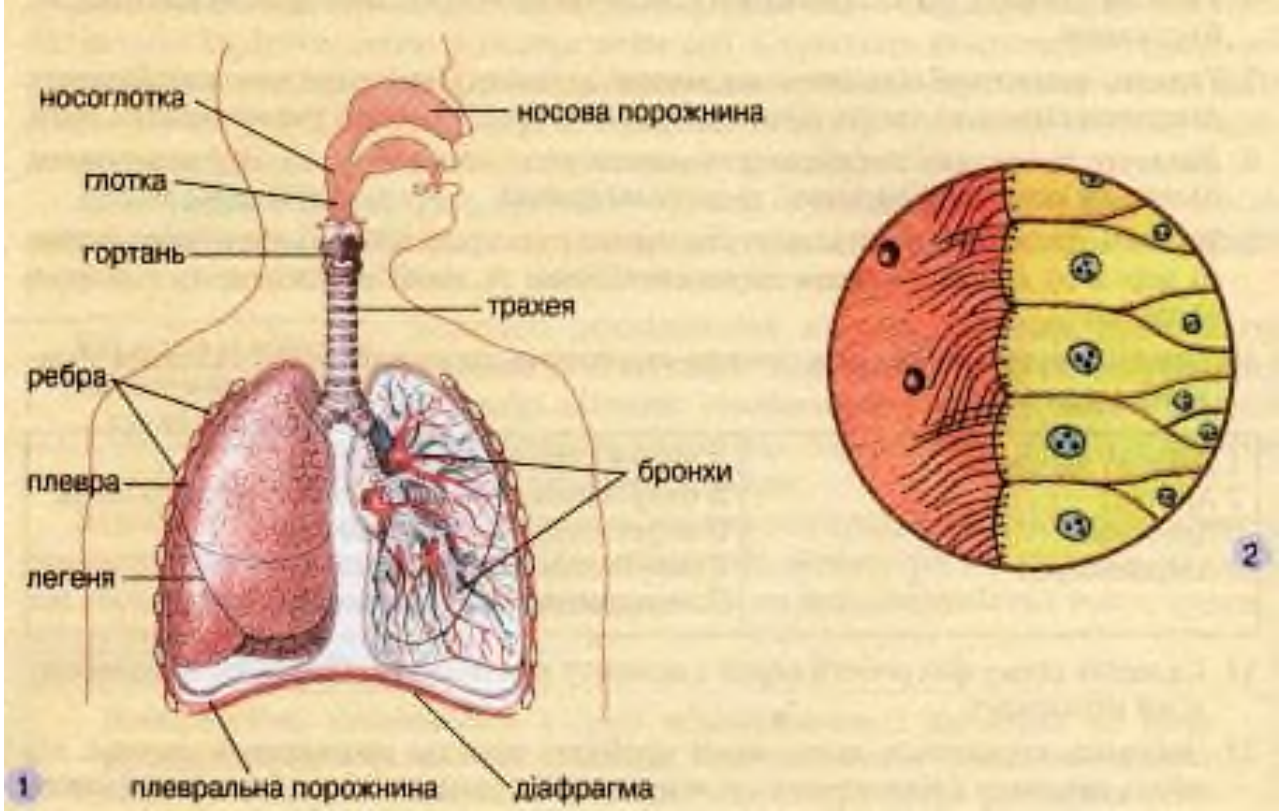

Епітелій утворений клітинами трьох типів:

1)нюховими рецепторними;

2)підтримуючими;

3)базальними.

Нюхові рецепторні клітини — це видозмінені біполярні нейрони. Кожна клітина має тіло, від верхньої частини якого до поверхні епітелію відходить дендрит, а від глибокої частини — аксон.

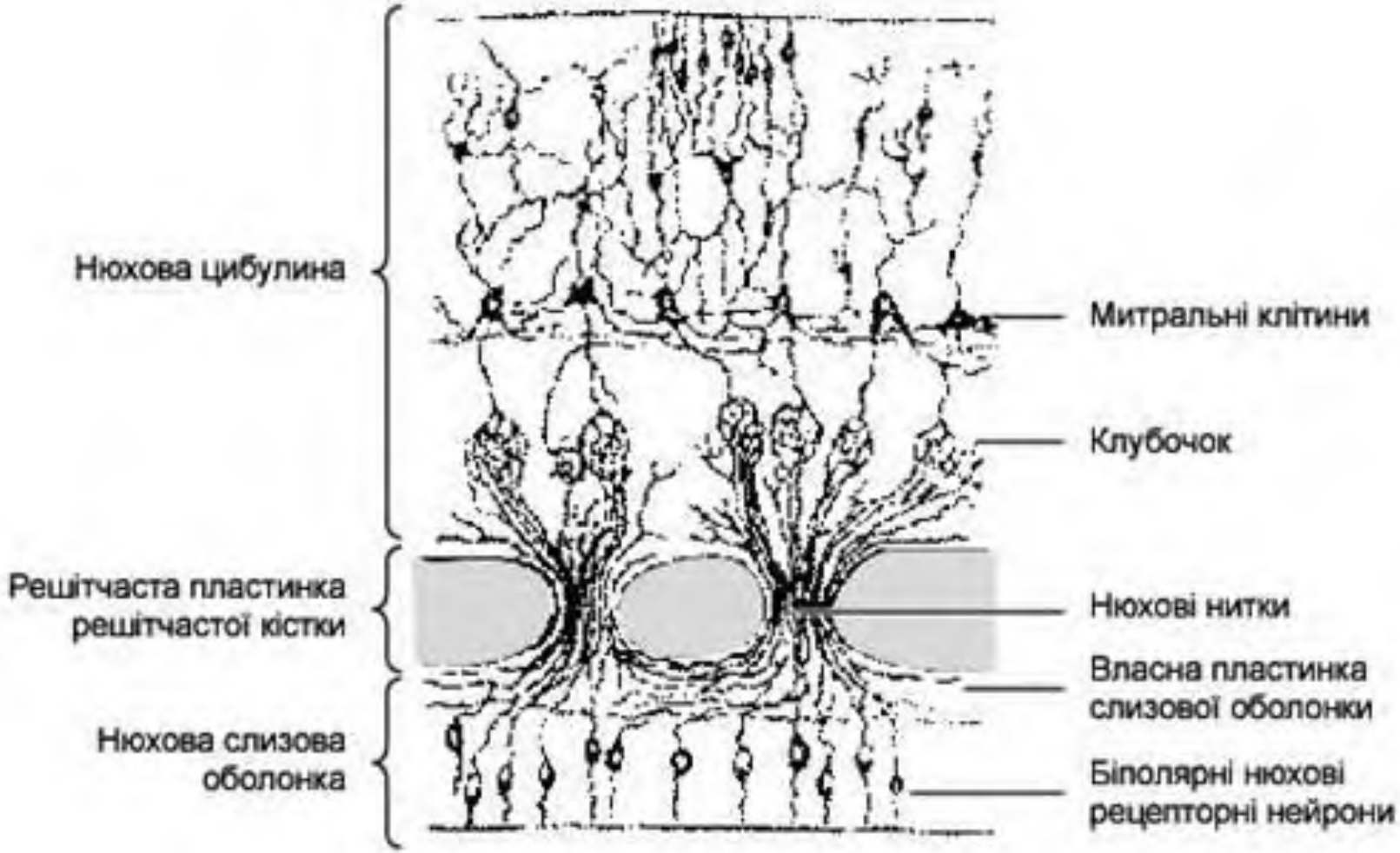

Схема структурної організації нюхових шляхів

Трахея (trachea)

Трахея— це трубка довжиною 11 см і діаметром 20...25 мм, яка розташована від рівня шостого шийного до п'ятого грудного хребця. Побудована з тих самих чотирьох оболонок, що й гортань:

- **слизової,**
- **підслизової,**
- **фіброзно-хрящової**
- **адвентиційної.**

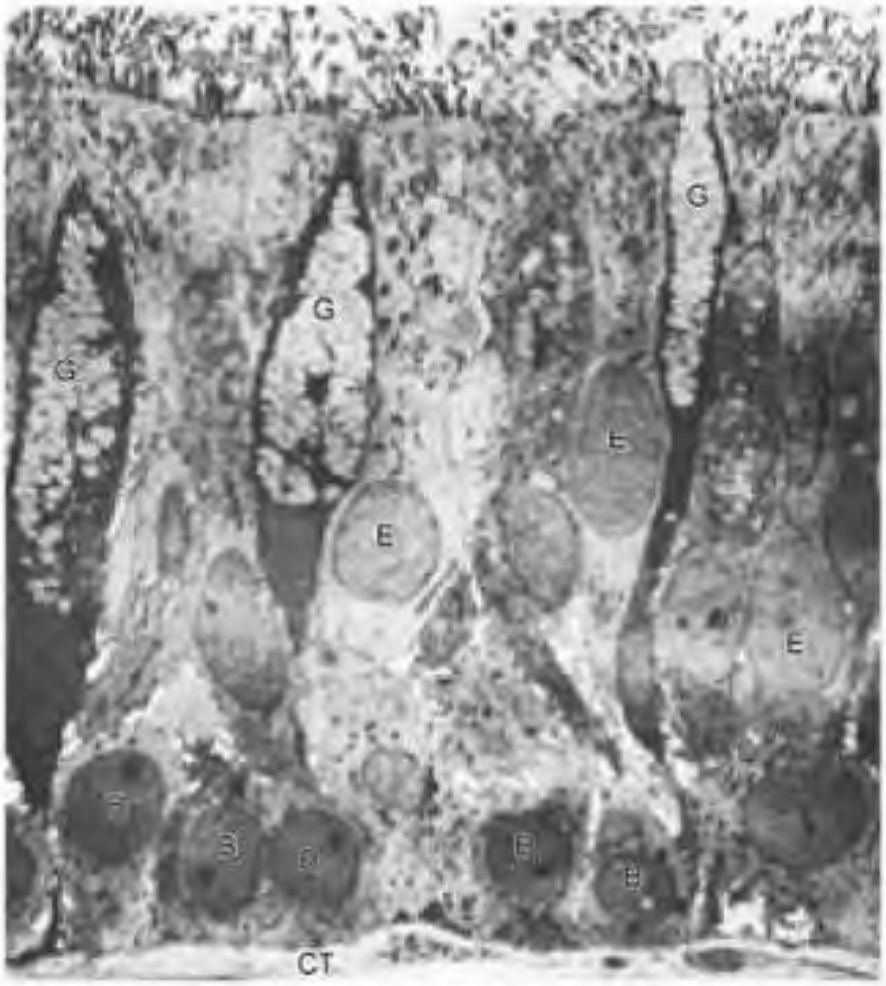

Трансмісійна електронна мікроскопія епітелію слизової оболонки трахеї

Великі бронхи мають діаметр від 15 до 5 мм. М'язова пластинка слизової оболонки добре розвинена, складається з одного шару гладких міоцитів, розташованих у косо-циркулярному напрямку.

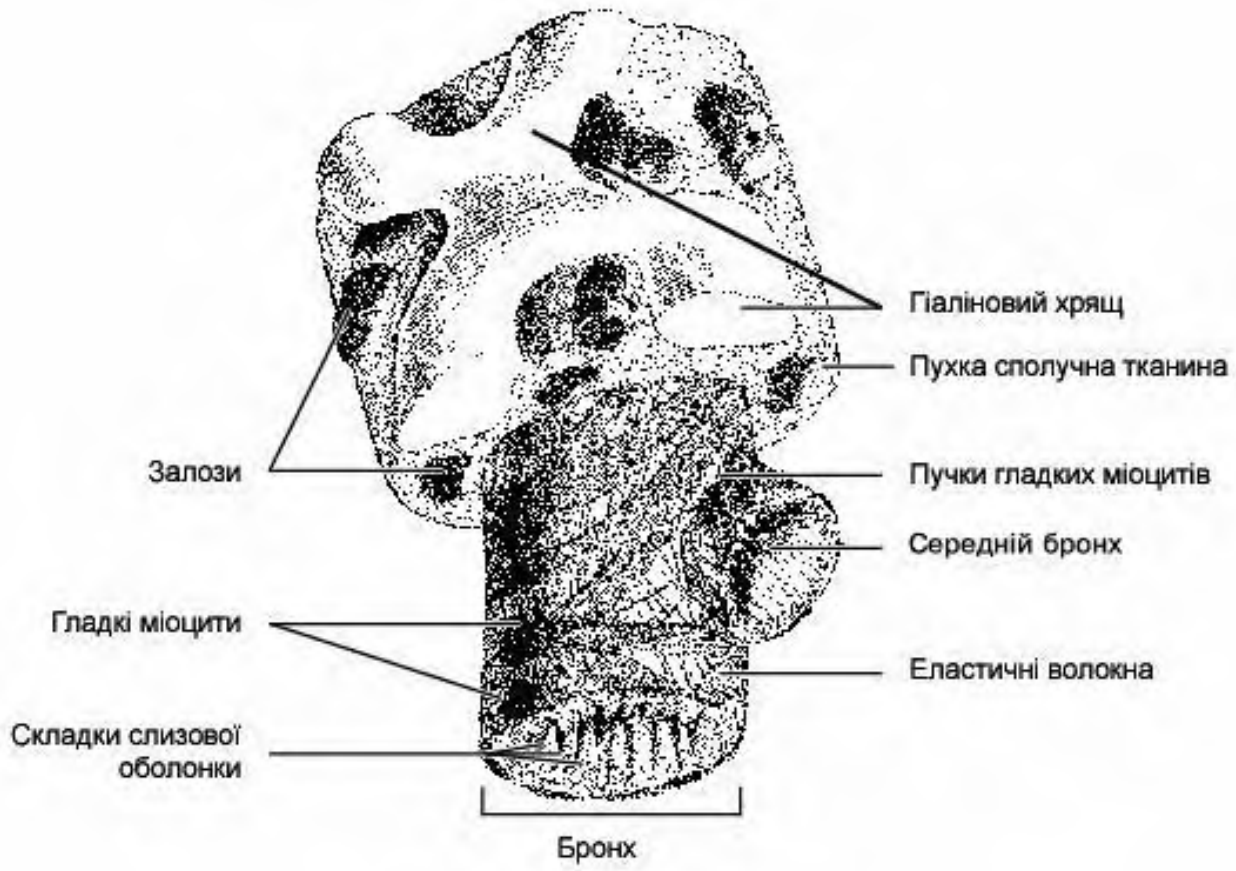

Тривимірна реконструкція великого бронха

Середні бронхи мають діаметр від 5 до 2 мм. Товщина слизової оболонки та висота епітеліального шару зменшуються. М'язова пластинка слизової та її складки добре розвинені. Фіброзно-хрящова оболонка містить лише окремі острівці гіалінового хряща, місцями з'являється еластичний хрящ. У підслизовій оболонці зберігаються залози.

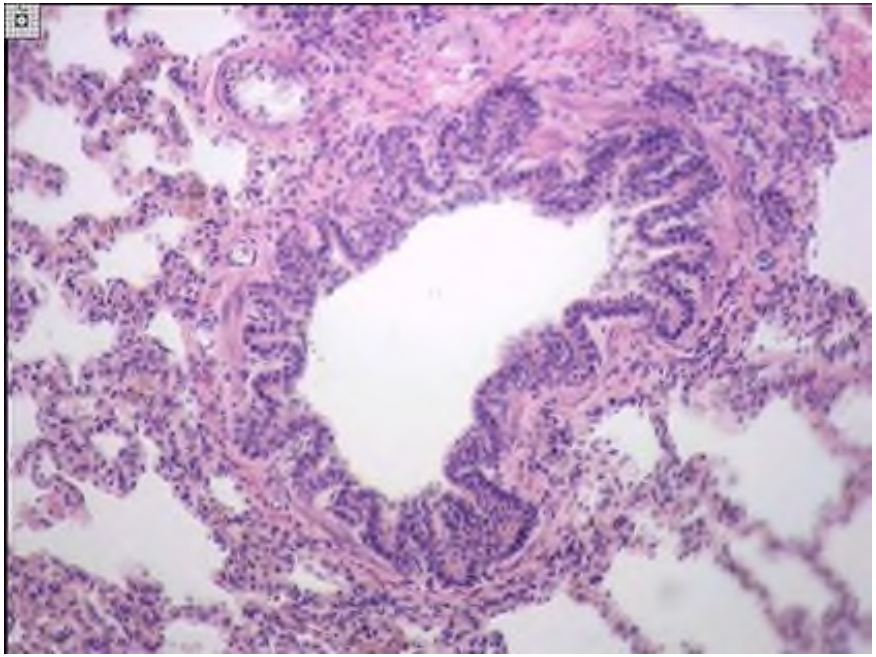

Діаметр малих бронхів від 2 до 0,5 мм. Епітелій стає дворядним. М'язова пластинка у малих бронхах добре розвинена. У цих бронхах відсутні залози, а також хрящі.

Отже, малі бронхи мають лише слизову і зовнішню адвентиційну оболонки або відповідно чотири пластинки:

- ✓ **епітеліальну,**
- ✓ **власну,**
- ✓ **м'язову**
- ✓ **адвентиційну.**

Легеня (pulmo).

Респіраторний відділ. Легеня вкрита серозною оболонкою — **вісцеральною плеврою**, яка побудована з одношарового плоского епітелію (мезотелію), оберненого в плевральну порожнину, та власної сполучнотканинної пластинки, зрощеної з паренхімою легені.

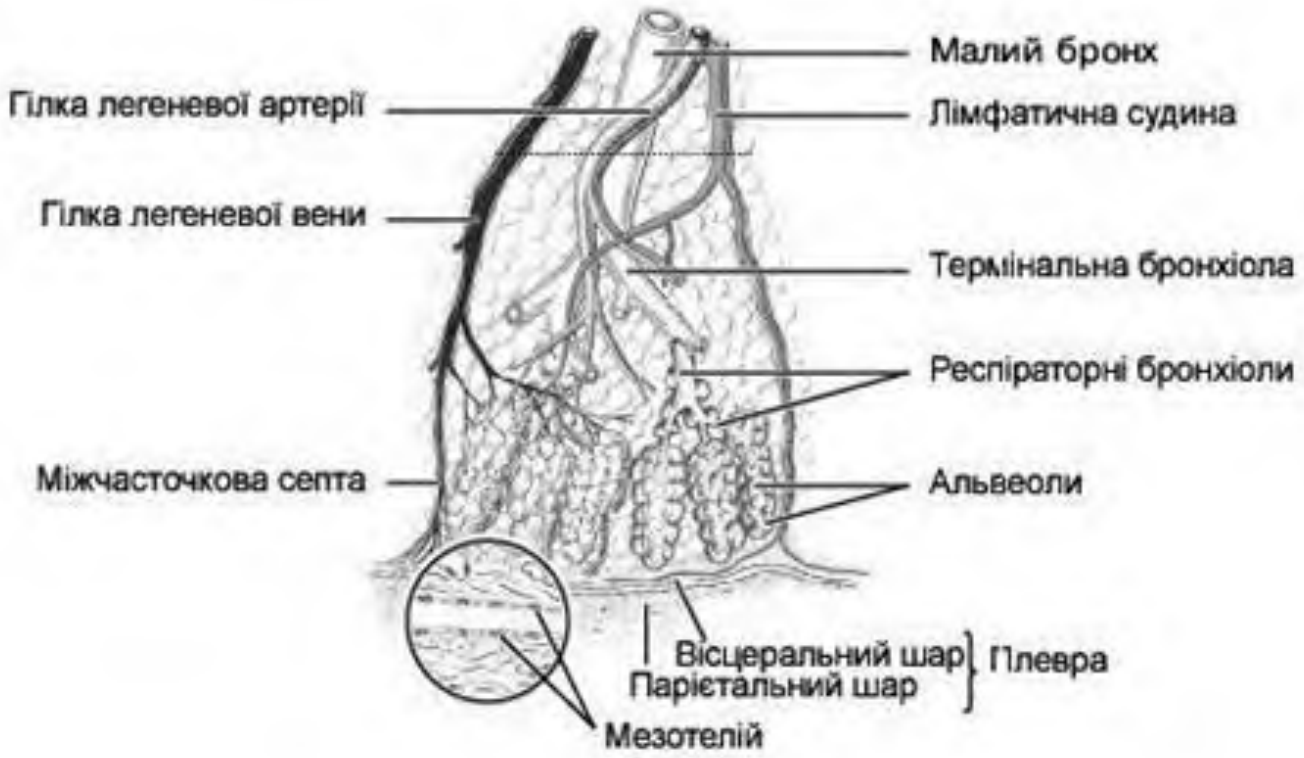

Територія розгалуження однієї термінальної бронхіоли є структурно-функціональною одиницею респіраторного відділу легень, яка має назву легеневого ацинуса.

Ацинус побудований з трьох частин:

1) **альвеолярних бронхіол (I, II, III порядків);**
2) **альвеолярних ходів (або протоків);**
3) **альвеолярних мішечків.**

Легеневий ацинус

Альвеола — це відкритий пухирець, заповнена повітрям комірка, через тонку стінку якої відбувається газообмін.

- **Загальна кількість альвеол у дорослого— 300...400 млн. в одній легені.**
- **Максимальна поверхня всіх альвеол у дорослого при вдиханні повітря досягає 100 м^2. У дорослої людини розмір входу в альвеолу становить 0,15... 0,25 мм, а її глибина — 0,06... 0,3 мм.**

Респіраторні альвеолоцити вкривають 95% альвеолярної поверхні , мають розміри 5...6мкм в ядерній частині та 0,2...0,9мкм у цитоплазматичній. Цеплоскі клітини, їхні широкі цитоплазматичні відростки, які називають вуалями,мають довжину до 10 мкм.

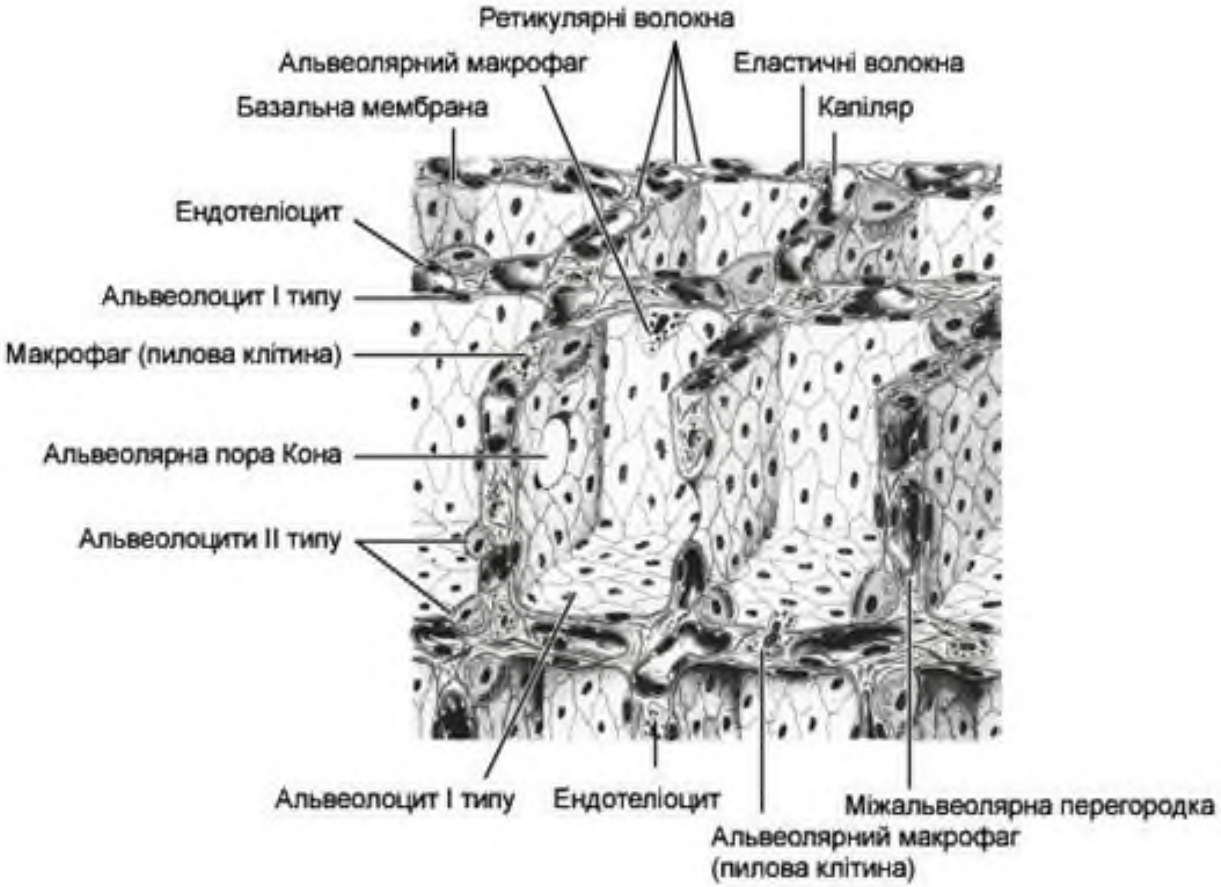

Схема ультраструктурної організації легеневих альвеол

Сурфактантний алъвеолярний комплекс (або сурфактант) — це тонка плівка, яка вкриває альвеоли зсередини і контактує з повітрям. Сурфактант складається з двох фаз — мембранної та рідкої (гіпофази).

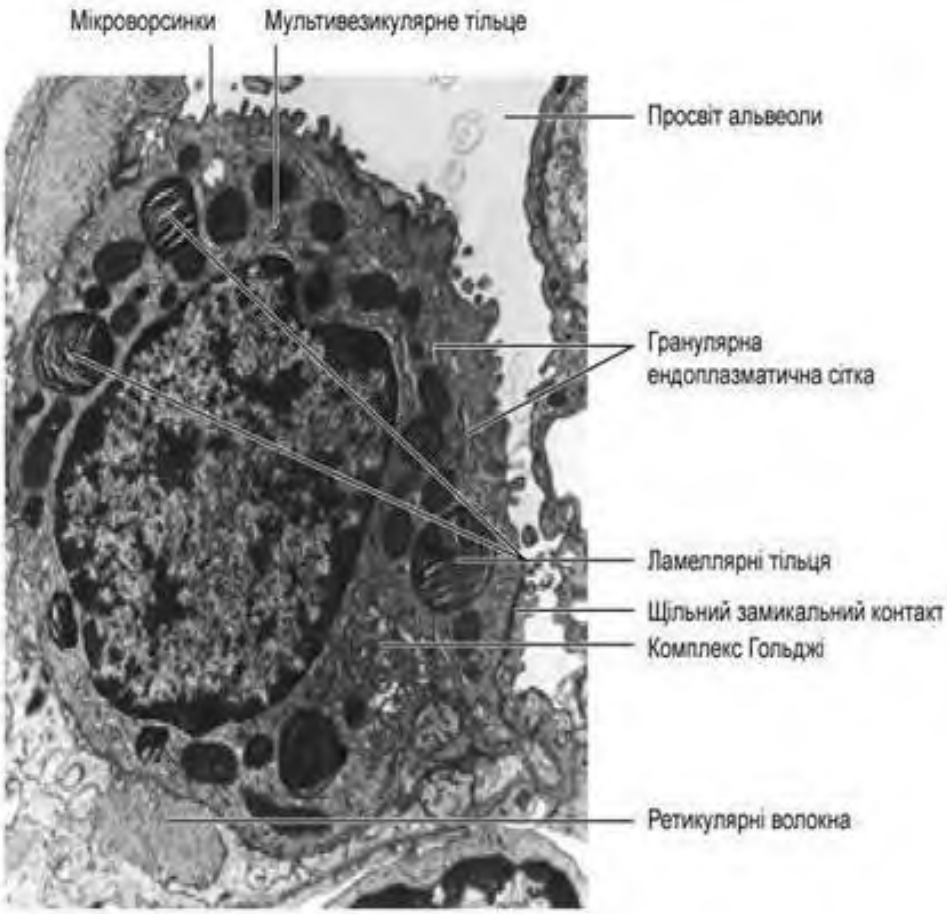

Схема ультраструктурної організації альвеоцита II типу

До сечовидільної системи належать

Нирки – парні органи, що розміщені у верхній частині черевної порожнини по обидва боки від хребта, які продукують сечу.

Сечоводи – відходять від нирок і виводять з них сечу.

Сечовий міхур – резервуар сечі.

Сечовидільний канал – сечівник – виводить сечу назовні.

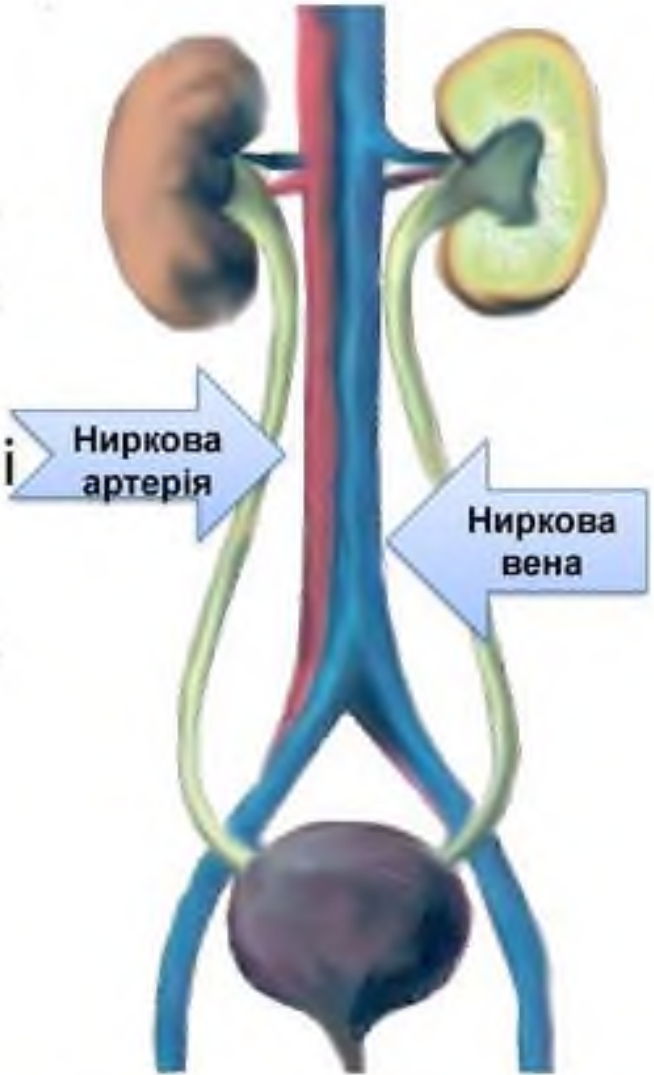

Значення сечовидільної системи:

видільна — **видалення з організму кінцевих продуктів обміну**

регуляторна — **підтримання сталості внутрішнього середовища (регулює водно-сольовий баланс, артеріальний тиск, об'єм рідин внутрішнього середовища).**

НИРКА – це парний орган, що містяться у черевній порожнині з обох боків хребта на рівні попереку. Права нирка завжди розташовується на 2-3 см нижче лівої, причому ліва нирка своєю верхівкою торкається шлунка і підшлункової залози, права — печінки.

Складається з двох шарів: зовнішній шар утворює кіркову речовину, внутрішній шар утворює мозкову речовину.

Будова нефрона. **Нефрон утворений нирковим тільцем - капсулою і системою звивистих канальців (два звивисті канальні з петлею між ними).**

Стінки всіх структур (канальці, дві стінки капсули) нефрона утворені одним шаром епітеліальних клітин.

Будова нефрона

- судинний клубочок,
- капсула ниркового клубочка (капсула Шумлянського-Боумена)
- ниркові канальці.

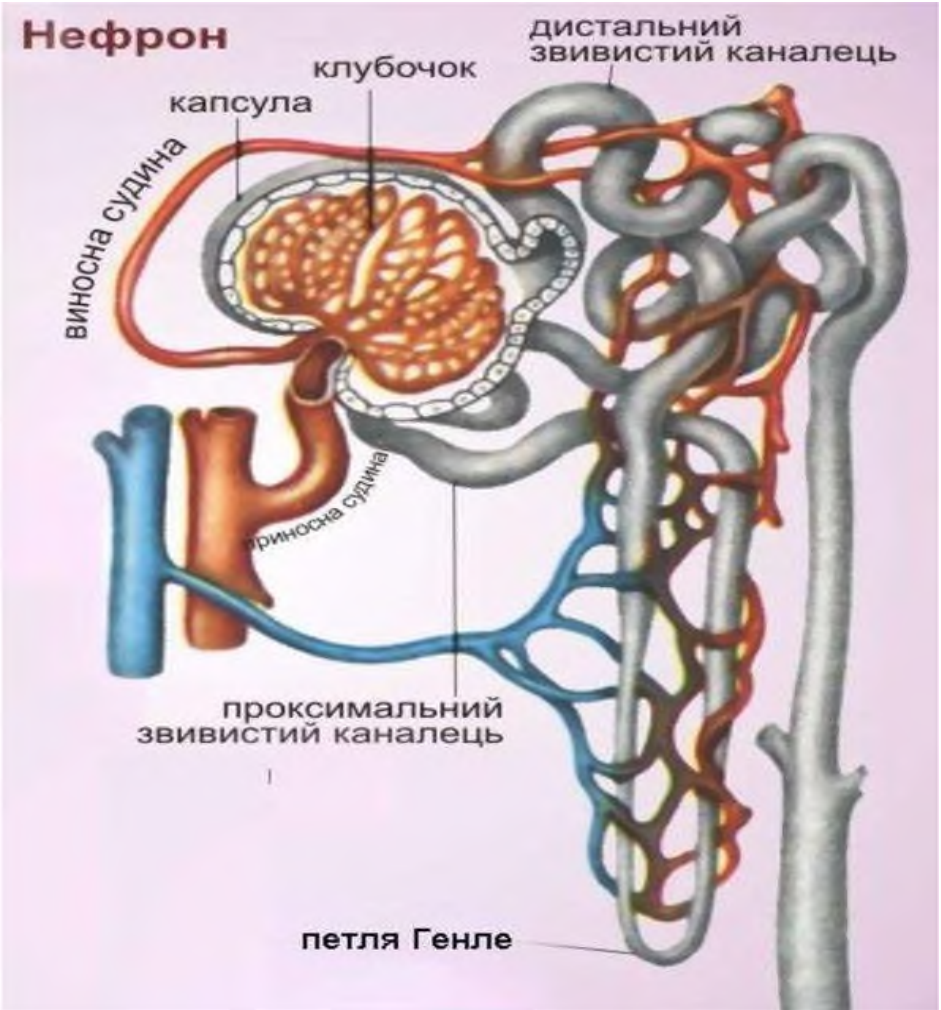

Ниркове тільце оточене капсулою, у середині якої міститься клубочок капілярів.

Капсула має дві стінки, які утворюють щілину – порожнину капсули, саме в цю щілину надходить частина крові, яка має очиститися від рідких шкідливих речовин.

Від щілини бере початок тоненька й довга звивиста трубочка – **звивистий каналець першого порядку,** стінки якого утворено епітеліальними клітинами з великою кількістю мікроворсинок Каналець із кіркового шару доходить до межі кіркової та мозкової речовини, де звужується, випрямляється і в мозковій речовині утворює петлю нефрону, яка повертається до кіркової речовини.

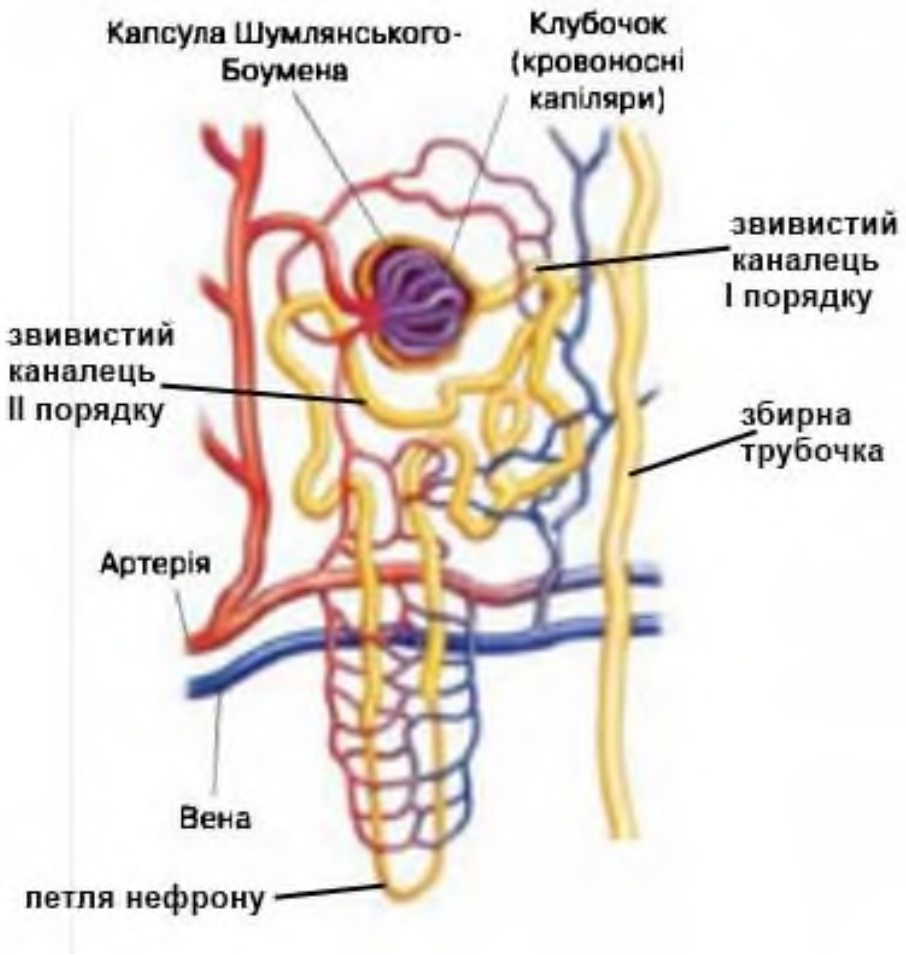

СЕЧОВИЙ МІХУР - це порожнистий орган, який слугує для накопичення та виведення сечі.

Сечовий міхур розміщується у передній порожнині малого тазу.

Вміщує більше 0,5 л сечі. Вторинна сеча за рахунок скорочень гладеньких м'язів стінок сечоводів надходить у сечовий міхур безперервно зі швидкістю 50 мл/год.

Зовні сечовий міхур укритий сполучнотканинною оболонкою.

М'язова оболонка міхура побудована з трьох шарів м'язів.

Внутрішня поверхня міхура вистелена багатошаровим епітелієм, який захищає стінки міхура від подразнення сечею.

Дякую за увагу!

СТАТЕВА СИСТЕМА

План

1. Особливості будови зовнішніх статевих органів.
2. Внутріні статевіоргани самки.
3. Органи розмноження самців
4. Особливості будови і функції статевих органів птиці.

РЕКОМЕНДОВАНА ЛІТЕРАТУРА

1. Вахаюк Т. Гістологія з технікою гістологічних досліджень. Київ. 2018 . 260с.
2. Гістологія. Цитологія. Ембріологія : підруч. для студентів / за ред. : О. Д. Луцика, Ю. Б. Чайковського . Вінниця : Нова Кн., 2020. 496 с.
3. Горальський Л. П. Хомич В. Т., Кононський О. І.Основи гістологічної техніки і морфофункціональні методи досліджень у нормі та при патології . Житомир: «Полісся», 2011. 288 с.
4. Луцик О.Д., Чайковьский Гістологія. Цитологія. Ембріологія . Вінниця. Нова книга. 2018. 592с.
5. Новак В. П. Цитологія, гістологія, ембріологія. Біла Церква, 2005. 256 с.
6. Степанеко О., Міршнченко О., Зайченко Л. Гістологія, цитологія та ембріологія. Атлас. 2020. 152с.
7. Побережець Ю. М. Методичні вказівки для виконання лабораторних робіт та організації самостійної роботи з дисципліни «Цитологія, гістологія, ембріологія» для студентів спеціальності 212 «Ветеринарна гігієна, санітарія і експертиза» для аграрних вищих навчальних закладів III-IV рівнів акредитації. 2018. 112 с.
8. Шепітько В. І., Єрошенко Г. А., Лисаченко О. Д., Борута Н. В., Вільхова О. В. Гістологія, цитологія, ембріологія. Навчальний посібник. Полтава. 2017. 130с.

1

За розташуванням у організмі самок статеві органи ділять на **зовнішні та внутрішні.**

До **зовнішніх статевих органів (organa genitalia externa)** належать:

- статеві губи, присінок (переддвер'я піхви) та клітор;

до внутрішніх (organa genitalia interna) –

- піхва, матка, яйцепроводи та яєчники.

Статеві губи (labia pudendi) – дві валикоподібні вертикальні шкірно-м’язові складки, що формують вульву і облямовують з боків статеву щілину і вхід у геніталії.

Зовнішня поверхня їх вкрита ніжною, складчастою, безволосою шкірою, внутрішня – слизовою оболонкою, вистеленою плоским багатошаровим епітелієм.

2

- Піхва (vagina) служить органом парування і вивідним каналом при народженні плода; це відносно широка перетинчасто-м’язова трубка, що охоплює спереду шийку матки, а ззаду переходить у присінок.
- Слизова оболонка піхви вкрита багатошаровим плоским епітелієм.
- М’язовий шар піхви утворений циркулярними (внутрішніми) та поздовжніми (зовнішніми) пучками гладеньких м’язових волокон.

Матка (uterus, metra, hystera) є порожнинним перетинчасто-м’язовим органом, у якому під час вагітності розвивається плід. За своєю будовою матки ссавців поділяються на три типи: дворогі, двороздільні та подвійні.

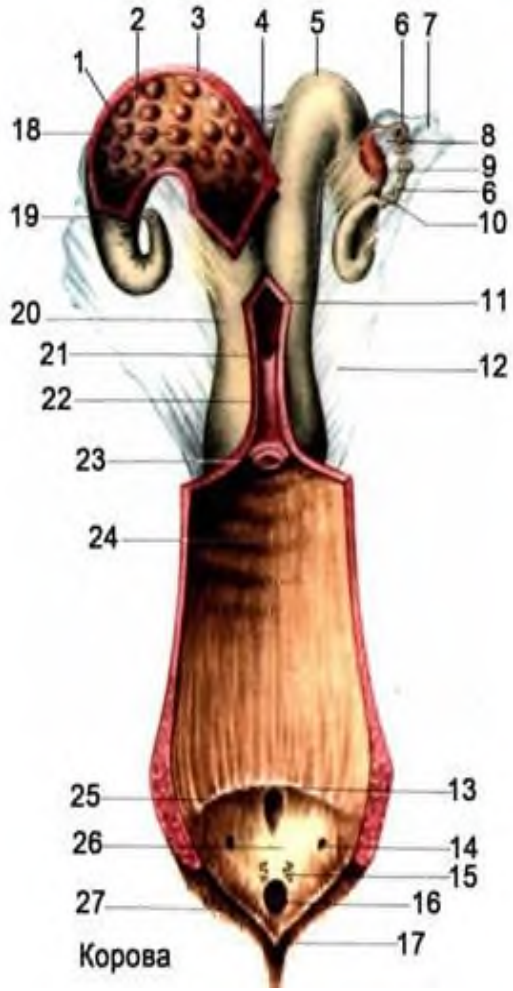

Статеві органи корови і свині: 1 – м’язова оболонка, 2 – слизова оболонка; 3 – лівий ріг матки; 4 – міжрогова зв’язка; 5 – правий ріг матки; 6 – яйцепровід; 7 – брижа яєчника; 8 – воронка яєчника; 9 – яєчник; 10 – зв’язка яєчника; 11 – перегородка тіла матки; 12 – широка маткова зв’язка; 13 – поперечна складка слизової оболонки між піхвою і сечостатевим переддвер’ям; 14 – отвори вентральних залоз присінку; 15 – отвори дорзальних залоз присінку; 16 – клітор; 17 – вентральна спайка статевих губ; 18 – маткові карбункули; 19 – матковий отвір яйцепроводу; 20 – тіло матки; 21 – внутрішній отвір матки; 22 – шийка матки (у свині канал шийки має розріз); 23 – канал шийки матки; 24 – піхва; 25 – отвір сечовивідного каналу; 26 – присінок; 27 – статеві губи; 28 – брижа яйцепроводу; 29 – яєчникова бурса; 30 – черевний отвір яйцепроводу

Шийка матки (cervix uteri) – це товстостінний м’язовий канал, що з’єднує порожнину матки з піхвою і має зовнішнє та внутрішнє устя. Товстий м’язовий шар шийки забезпечує щільне, навіть герметичне, закривання внутрішнього просвіту матки, який відкривається лише під час тічки, родів і при деяких патологічних станах.

Від тіла матки відходять роги (cornua uteri), які, поступово звужуючись, переходять у яйцепроводи.

Слизова оболонка матки (ендометрій – endometrium) вистелена одношаровим циліндричним епітелієм.

М’язова оболонка, або міометрій (myometrium), представлена потужним кільцевим і слабшим поздовжнім шаром гладких м’язових волокон.

Серозна оболонка, (периметрій – perimetrium), що вкриває матку ззовні, є продовженням серозного покриву черевної порожнини.

Статеві органи кобили

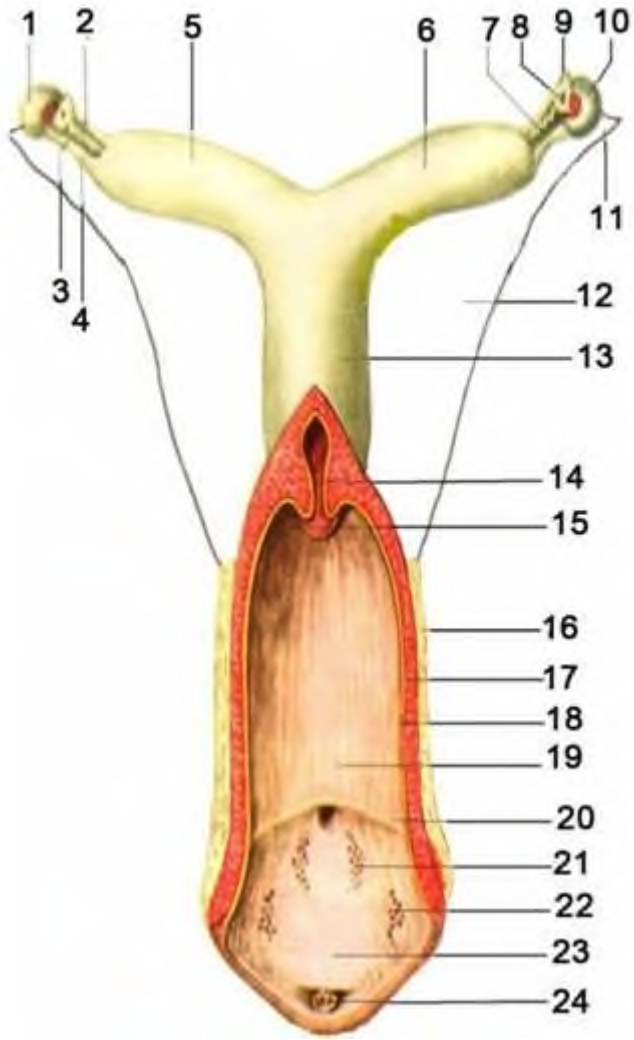

1 – лівий яєчник;

2 – брижа яєчника;

3 – яйцепровід;

4 – зв’язка яєчника;

5 – лівий ріг матки;

6 – правий ріг матки;

7 – бурса яєчника;

8 – черевний отвір яйцепроводу;

9 – отвір яйцепроводу;

10 – правий яєчник;

11 – брижа яєчника;

12 – широка маткова зв’язка;

13 – тіло матки;

14 – шийка матки;

15 – отвір шийки матки;

16 – адвентиція;

17 – м’язова оболонка;

18 – слизова оболонка;

19 – піхва;

20 – зовнішній отвір уретри;

21 – отвори вентральних залоз присінку;

22 – отвори латеральних залоз присінку;

23 – присінок;

24 – клітор

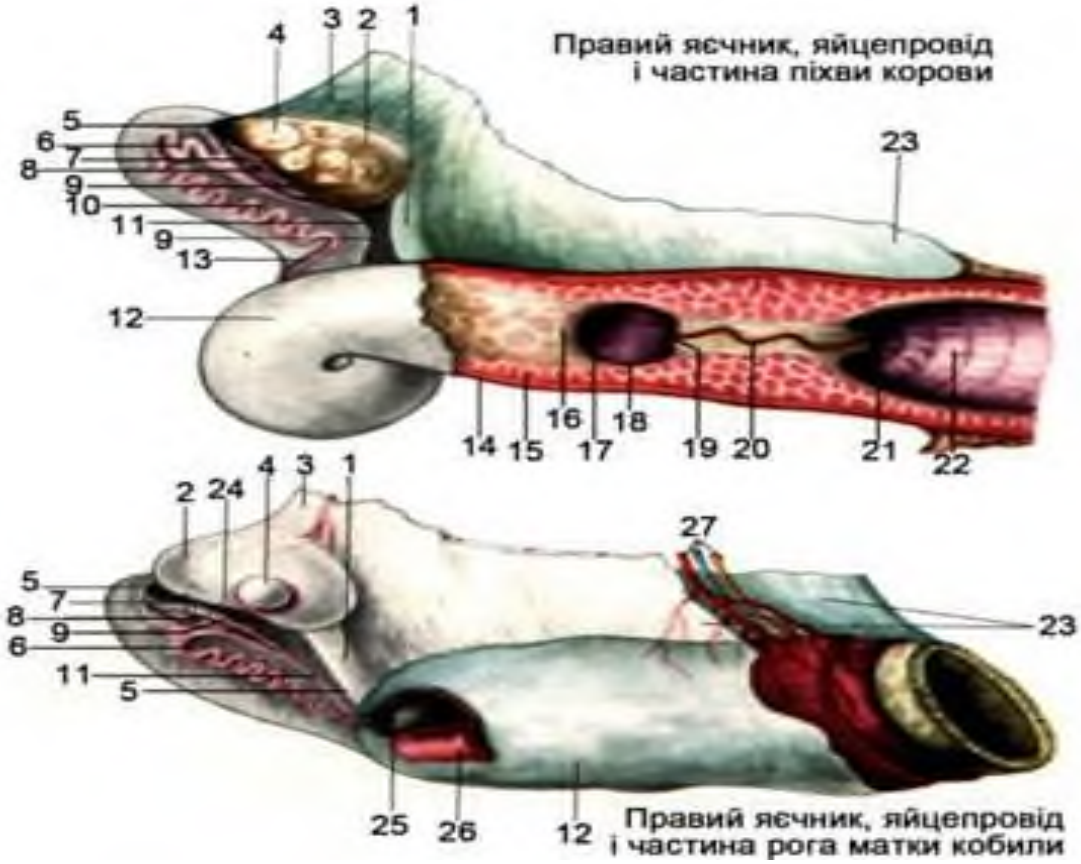

Яйцепроводи – тонкі покручені трубочки, розміщені у стінках широких маткових зв’язок

1 – зв’язка яєчника;
2 – яєчник;
3 – брижа яєчника;
4 – графів міхурець;
5 – бурса яєчника;
6 – ампула яйцепроводу;
7 – лійка яйцепроводу;
8 – черевний отвір яйцепроводу;
9 – бахромка яєчника;
10 – яйцепровід;
11 – складка яйцепроводу;
12 – правий ріг матки;
13 – кінець рога матки;
14 – поперековий шар м’язової оболонки;
15 – коловий шар м’язової оболонки;
16 – перегородка між правим і лівим рогом;
17 – вхід в правий ріг матки;
18 – слизова оболонка матки;
19 – внутрішній отвір матки;
20 – канал шийки матки;
21 – зовнішній отвір матки;
22 – піхва;
23 – широка маткова зв’язка;
24 – овуляційна ямка;
25 – матковий отвір яйцепроводу;
26 – стінка матки;
27 – судини і нервові закінчення матки

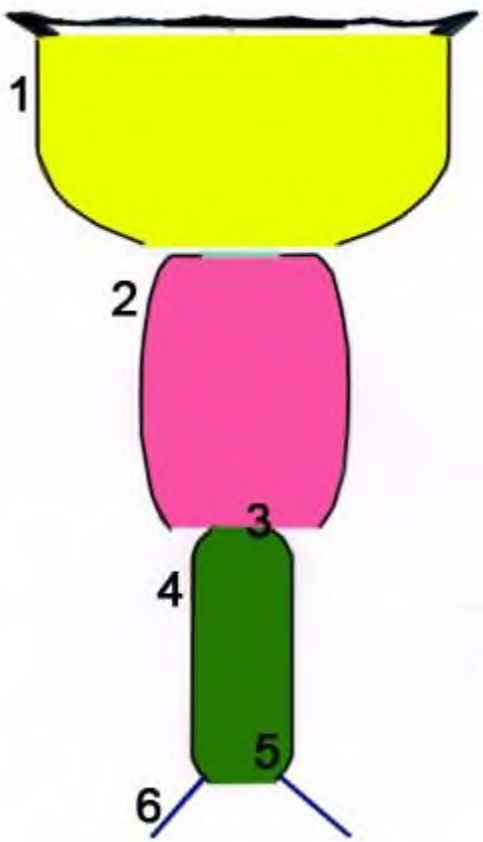

1 – бахромка (лійка) яйцепроводу;
2 – ампула;
3 – ампульноперешийкове з’єднання;
4 – перешийок (істмус);
5 – матково– яйцепровідне з’єднання;
6 – верхівка рогу матки

Схематичне зображення яйцепроводу

Яєчники (ovarium s. Oophoron)– статеві залози, у яких утворюються та дозрівають яйцеклітини і виробляються статеві гормони – естрогени і прогестерон. У яєчнику розрізняють брижовий та вільний краї, латеральну та медіальну поверхні.

Зверху яєчники вкриті білковою оболонкою.

На розрізі яєчника розрізняють дві зони: зовнішня – фолікулярна (коркова) і внутрішня – трофічна чи судинна (мозкова).

3

Органи розмноження самців (organa genitalia masculina) складаються із сім’яникового мішка, парних сім’яників, придатків сім’яників, сім’явиносних проток, сім’яного канатика, сечостатевого каналу, додаткових статевих залоз, статевого члена і препуція.

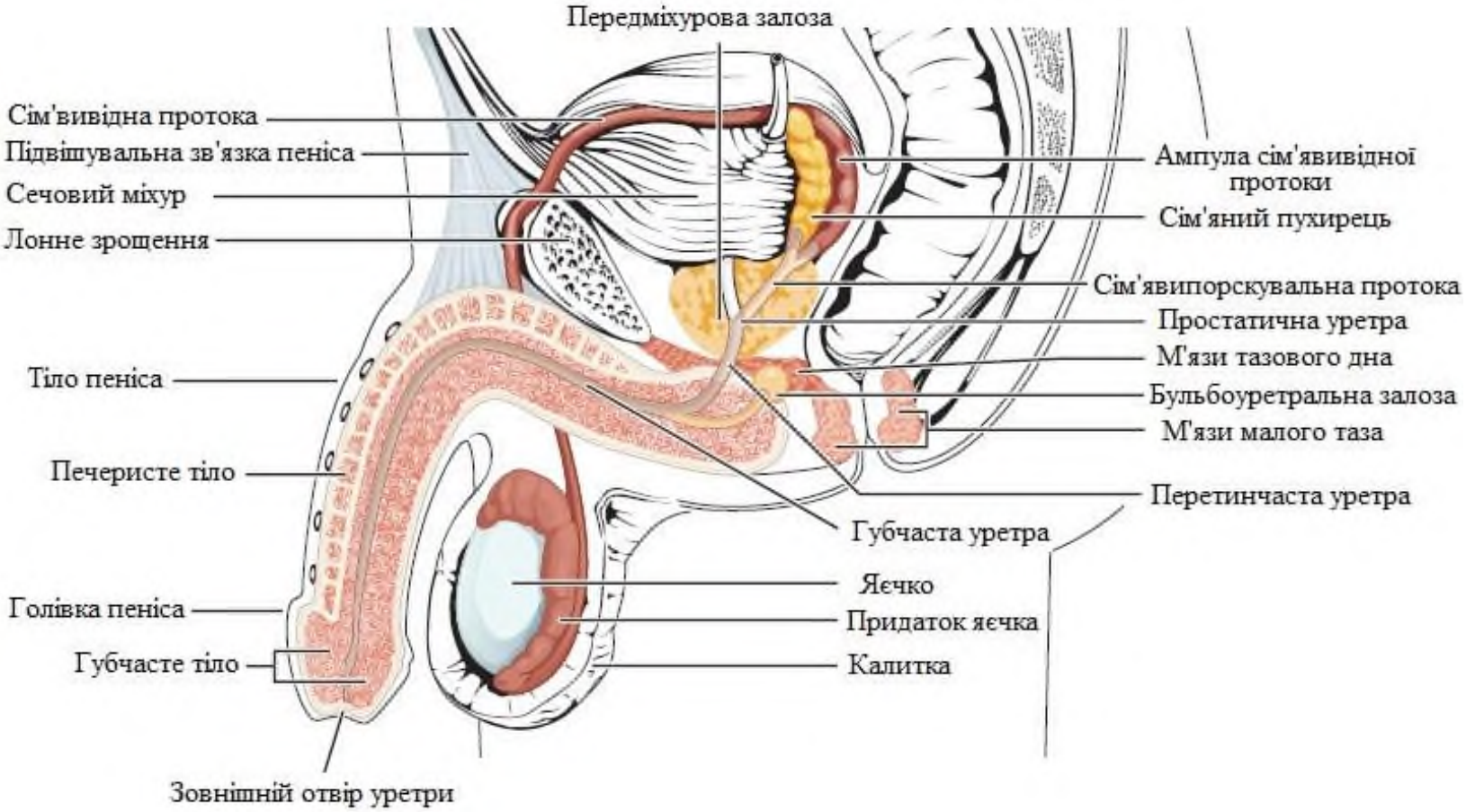

Статеві органи:

А - жеребця; Б - бугая; В - барана; Г - кнура; 1 - нирка; 2 - сечоводи; 3 - сечовий міхур; 4 - сім'яники;
5 - придаток сім'яника;
6 - мошонка; 7 - сім'яний канатик; 8 - сім'япровід;
9 - міхурцеподібні залози; 10 - передміхурова залоза; 11 -тазова частина сечостатевого каналу;
12 - цибулинні, або куперові, залози;
13 - статевий член;
14 - пенісна частина сечостатевого каналу;
15 - голівка, або кінцева частина, пеніса;
16 - препуціальний мішок пеніса; 17 — пряма кишка

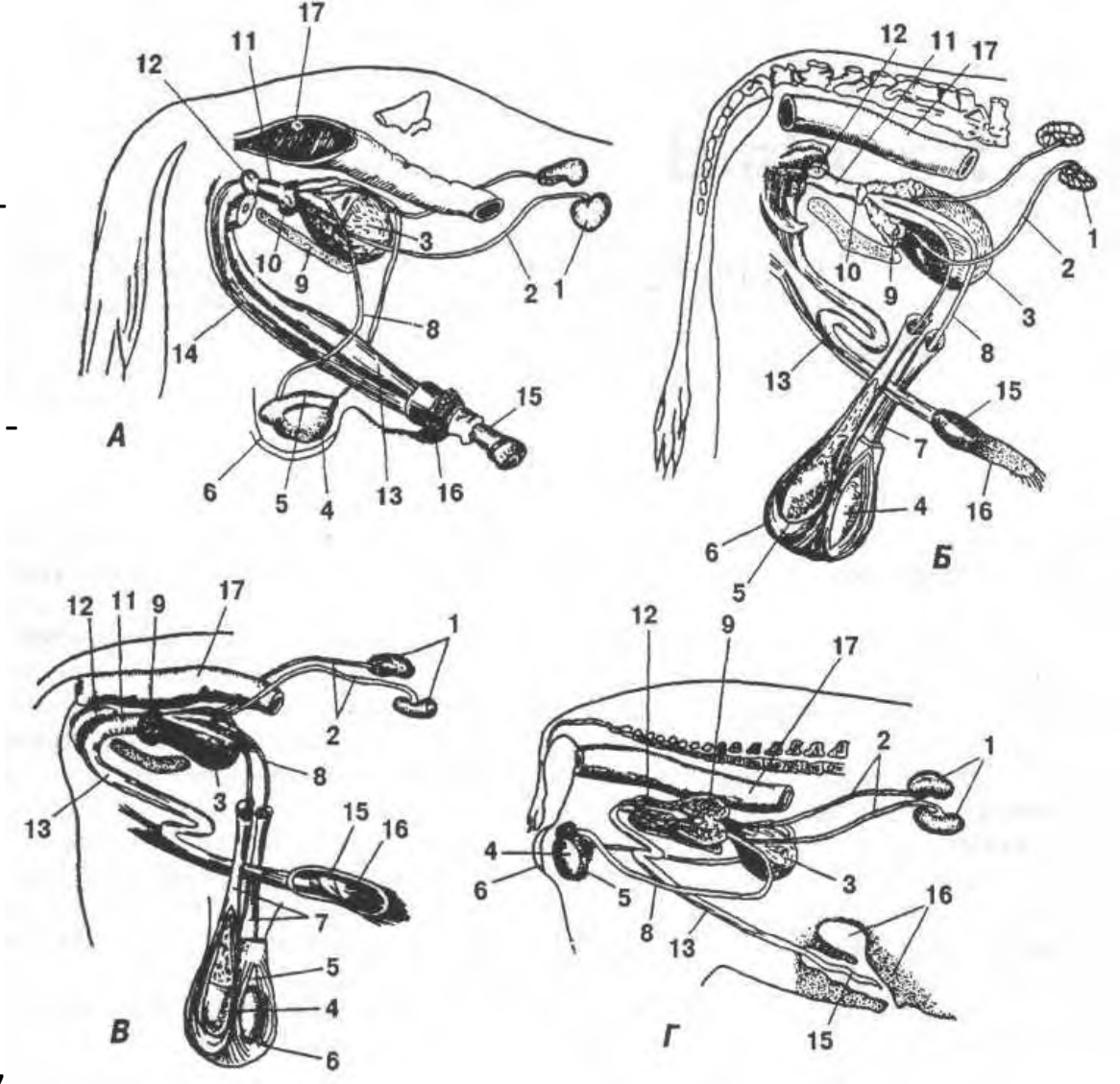

Сім’яниковий мішок являє собою випин черевної стінки, в якому розміщені сім’яники й придатки сім’яників. Форма сім’яникового мішка, ступінь його звисання та розміщення під черевною стінкою значно різняться у різних тварин.

Сім’яниковий мішок складається з мошонки, загальної піхвової оболонки та зовнішнього підвішувача сім’яника.

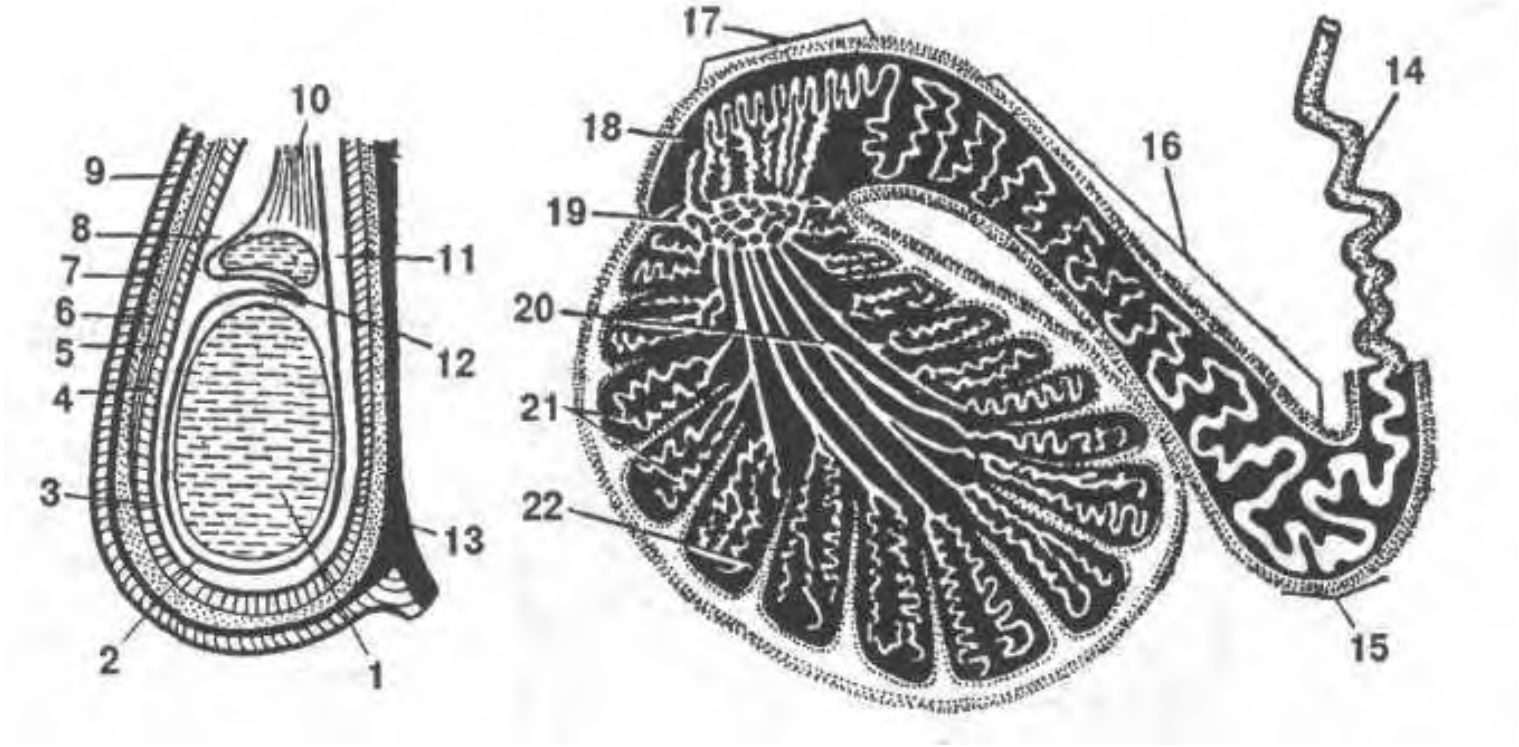

Будова сім'яникового мішка та сім'яника з придатком:
1 — сім'яник; 2 — спеціальна піхвова оболонка сім'яника;
3 — піхвова порожнина;
4 — загальна піхвова оболонка сім'яника; 5 — зовнішній піднімач сім'яника; 6 — фасція піднімача;
7 — м'язова оболонка мошонки;
8 — піхвова порожнина; 9 — шкіра мошонки; 10 — сім'яний канатик; 11 - піхвова порожнина;
12 — синус придатка; 13 — перегородка мошонки; 14 — сім'япровід; 15 — хвіст, 16 — тіло, 17 — голівка придатка; 18 - вивідні канальці; 19 — сітка сім'яника; 20 — прямі й 21 — звивисті канальці; 22 — сполучнотканинні перегородки

Сім’яник (*testes*) — парний орган яйцеподібної форми, дещо сплющений з боків. Лівий сім’яник більший за правий. Особливо великі сім’яники у жуйних, кнура, малі — у верблюда.

***Зовні сім’яник вкритий се*розною оболонкою (власне піхвова оболонка), під якою знаходиться білкова оболонка.**

Білкова оболонка, середостіння й перегородки утворюють сполучнотканинну строму сім’яника

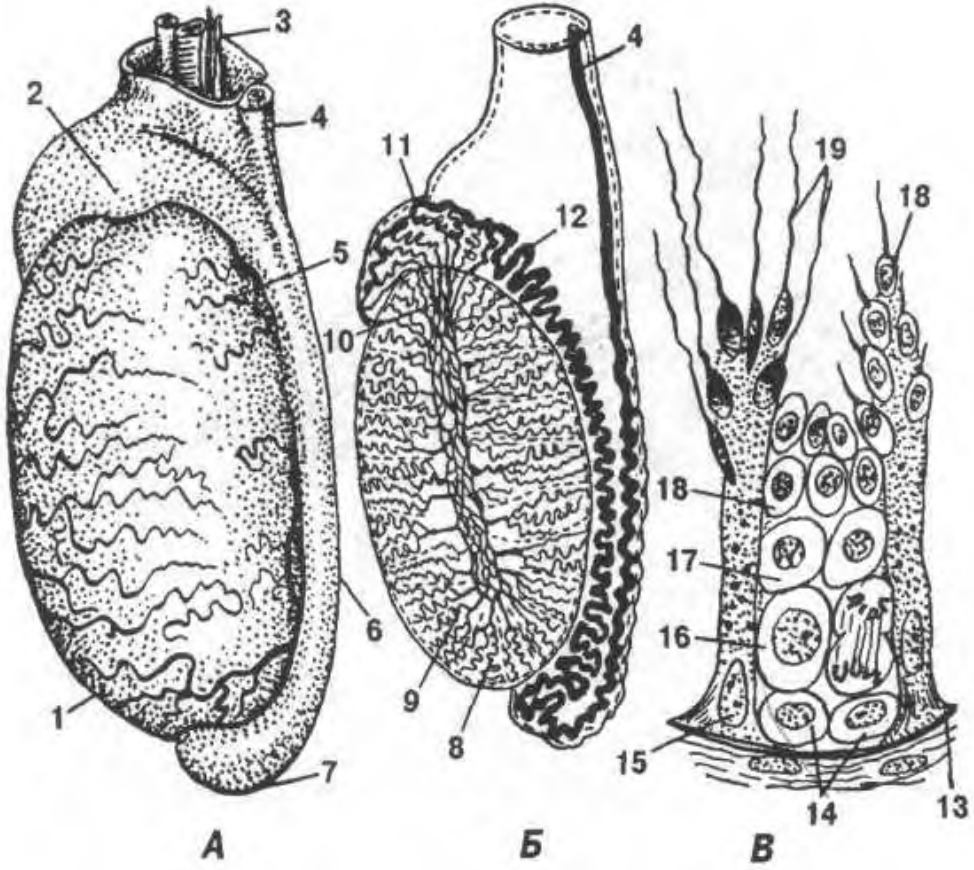

Схема будови сім'яника бугая:

А— загальний вигляд; Б — сім'явивідні шляхи; В — ділянка поперечного зрізу сім'яного звивистого канальця під мікроскопом; 1 - сім'яник; 2 - голівка придатка; 3 - сім'яний канатик; 4 - сім'япровід; 5 - кровоносні судини сім'яника; 6 - тіло і
7 - хвіст придатка; 8 - звивисті й 9 - прямі сім'яні канальці; 10 - сітка сім'яника;
11 - вивідні канальці; 12 - протока придатка; 13 - базальна мембрана; 14 - сперматогонії;
15 - фолікулярна клітина (клітина Сертолі);
16 - сперматоцит I порядку; 17 - сперматоцит II порядку; 18 - сперматиди;
19 - сперматозоони

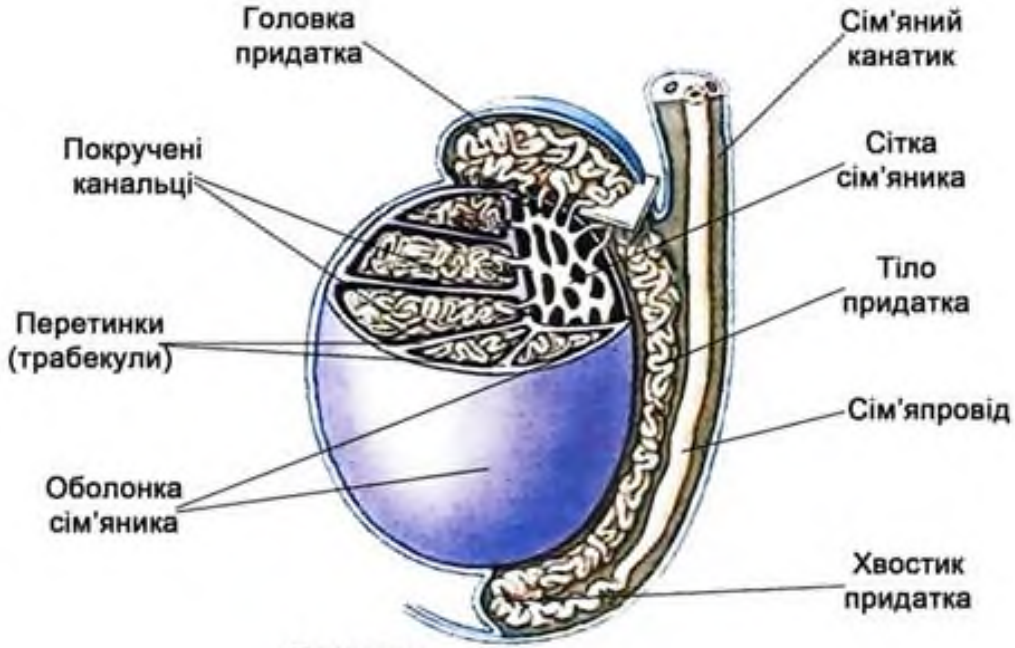
Головка придатка
Сім'яний канатик
Покручені канальці
Сітка сім'яника
Тіло придатка
Перетинки (трабекули)
Сім'япровід
Оболонка сім'яника
Хвостик придатка

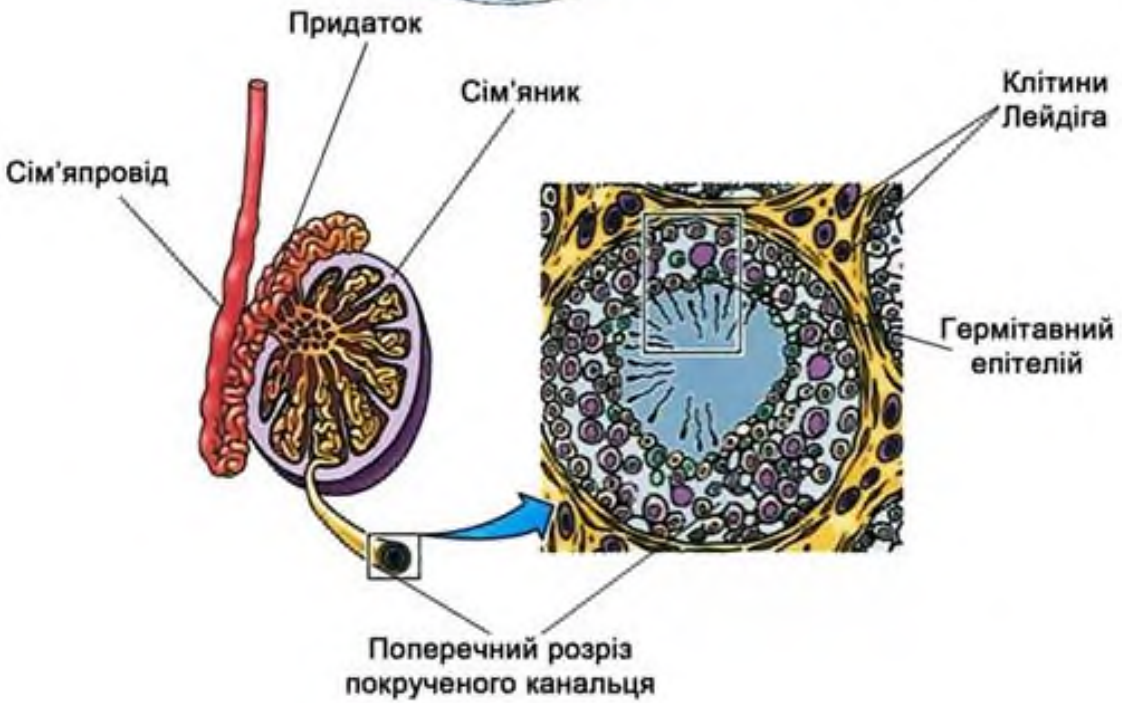
Придаток
Сім'яник
Клітини Лейдіга
Сім'япровід
Гермітавний епітелій
Поперечний розріз покрученого канальця

Сім’яний канатик (*funiculus spermaticus*) являє собою складку сім’яникової брижі, в якій розміщені сім’явиносна протока, сім’яникові артерія і вена, нерви, лімфатичні судини та внутрішній підвішувач сім’яника. Сім’яний канатик лежить у пах- винному каналі, має форму конуса, розширена частина якого спрямована до сім’яника та його придатка. Сім’яникова вена формує лозоподібне сплетення. Сім’явиносна протока розміщується з медіального боку брижі.

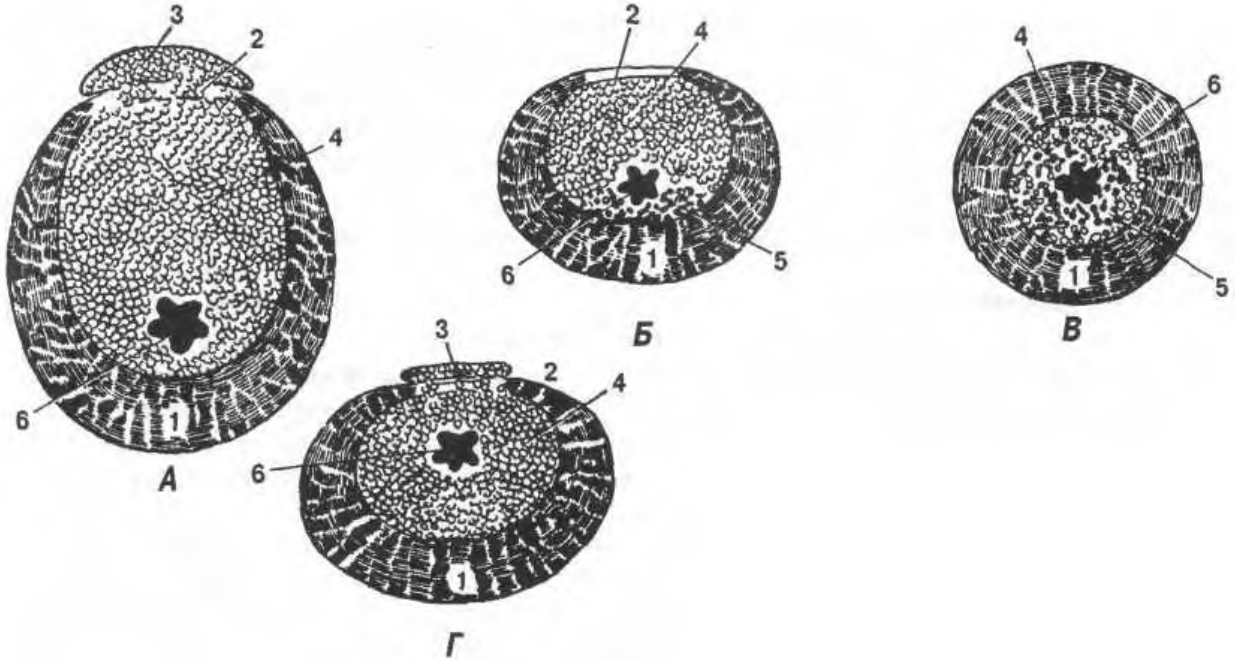

Частини сечостатевого каналу:

А — бугая; Б — барана; В — козла; Г — кнура;

1 — сечостатевий (вільсонів) м'яз; 2 — сполучнотканинна пластинка; 3 — передміхурова залоза; 4 — розсіяна частина передміхурової залози; 5 — кавернозний шар; 6 — просвіт сечостатевого каналу

4

- **Статеві органи самки питці складаються з лівого яєчника і яйцепроводу, які виконують функцію відтворення та репродукції. Правий яєчник і яйцепрохід хоч і закладаються в ембріональний період, але вони до кінця життя птиці залишаються в зачатковому стані.**

Яєчник **у статевозрілої птиці має гроноподібну поверхню і складається з яйцеклітин. Залежно від ступеня зрілості яйцеклітини бувають різних розмірів – від 0,04–0,08 мм до 35–40 мм у діаметрі. Розмір яєчника залежить від статевої активності птиці.**

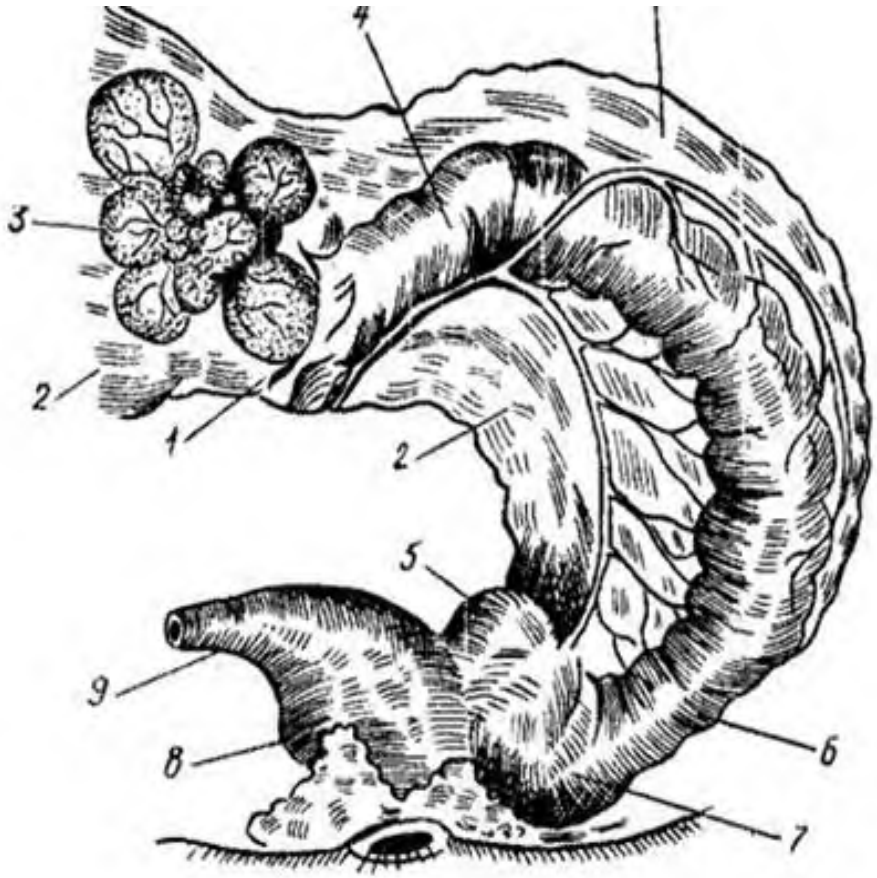

Органи розмноження птиці: 1 – лійка яйцепроводу; 2 – брижа із судинами і нервами; 3 – яєчник; 4 – яйцепровід (місце утворення білка): 5 – піхва; 6 – перешийок; 7 – матка; 8 – клоака; 9 – пряма кишка

До органів розмноження самців птиці належать сім’яники, придатки сім'яників, сім’япроводи і парувальний орган.

ДЯКЮ ЗА УВАГУ!